种植前应用引导骨组织再生技术修复人的拔牙窝及牙槽嵴处骨缺损：DFDBA 中成骨细胞及破骨细胞活动的组织学证据及临床效果

GBR in Human Extraction Sockets and Ridge Defects Prior to Implant Placement: Clinical Results and Histologic Evidence of Osteoblastic and Osteoclastic Activities in DFDBA

Federico Burgnami, Perter R. Then, Hidetada Moroi, Sadrudin Kabani, Cataldo W. Leone.

原载 Int J Periodont Rest Dent 1999; 19: 259 – 267. (英文)

胡秀莲 译　林 野 校

摘要　本研究旨在评估应用同种异体脱矿冷冻干骨移植物（DFDBA）治疗三种类型骨缺损的新骨形成情况。选择 8 位接受种植治疗的病人，根据临床情况分为 3 类：①牙槽嵴缺损；②拔牙窝颊侧骨板缺失；③拔牙窝骨壁完整。骨组织再生术后平均 6 个月植入种植体。植入种植体时临床检测显示骨宽度与高度足够。种植体顺利植入。在种植体植入区取硬组织活检，组织学检查表明 3 种类型的骨缺损修复无明显差异。即所有位点处 DFDBA 颗粒均被网状骨或板状骨包围，未观察到 DFDBA 被纤维组织包围或炎症反应；成骨细胞沿骨髓间隙排列。在几处 DFDBA 颗粒处可清楚见到骨吸收陷窝（Howeship' s lacunae），有或无余留的破骨细胞。这一发现表明 DFDBA 在体内有破骨现象。这些结果表明，商业提供的 DFDBA 有骨诱导作用，可在能自行愈合及不能自行愈合的骨缺损处引导新骨形成。

人类异体脱矿冷冻干骨移植物（DFDBA）在牙周组织再生术中被广泛应用。DFDBA 也用于保存拔牙窝骨壁及修复吸收的牙槽嵴，以便为骨内种植体的植入提供足够的骨量。在以上几种临床情况，DFDBA 被认为起着维持空间及促进骨生长作用。

虽然联合应用 DFDBA 及细胞屏障膜与拔牙后牙槽窝的新骨形成有关，但 DFDBA 作为一种移植材料的治疗价值还需仔细研究。而且完整拔牙窝是否为检验 DFDBA 成骨作用的合适选择尚有疑问。有人认为这种拔牙窝能自行愈合，无论是否进行植骨术均能自行愈合。

比较而言，不能自行愈合的骨缺损更适合用于检查 DFDBA 骨形成能力。这些骨缺损包括新鲜的拔牙窝颊侧骨板缺失及从前拔牙所致的牙槽嵴缺损。因此，本研究目的旨在比较用 DFDBA 及膜技术治疗能自行愈合的拔牙窝及不能自行愈合的拔牙窝与牙槽嵴缺损的临床及组织学结果。

材料与方法

病例选择

译者：北京医科大学口腔医学院
北京海淀区白石桥路 38 号　100081

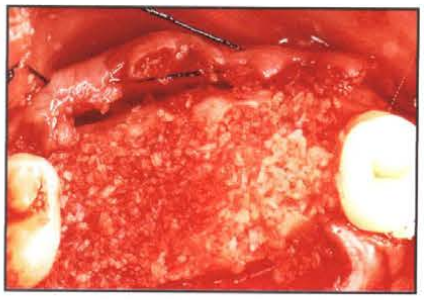

图 1a(左) 一 28 岁男性白种人的右上颌第一及第二磨牙为拔牙窝保持。翻起全厚粘骨膜瓣,无创伤拔除患牙,彻底搔刮拔牙窝,去除残余肉芽组织

图 1b(右) 将商业供给的 DFDBA 放入拔牙窝内直到稍微超填,之后用椭圆形#9 不可吸收的钛加强的 e - PTFE 膜覆盖(未显示)

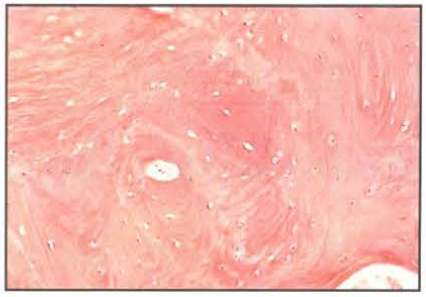

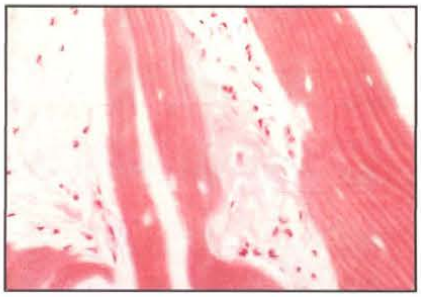

图 1c(左) DFDBA 颗粒开始与网状骨及层状骨结合(×50, HE 染色)

图 1d(右) 高倍镜下观察 DFDBA 碎片,证明有网状骨的成骨细胞嵴及骨吸收陷窝聚集。轻度纤维化的骨髓无炎症反应(×100, HE 染色)

选择 8 位到 Tuft 大学牙科学院牙周诊所就诊的病人,包括 3 位女性及 5 位男性,年龄为 24 - 65 岁(平均年龄为 42 岁)。经医疗病史筛选检查,所有病人均健康无全身疾病。所有病人均有良好的口腔卫生,无牙科治疗的禁忌证。治疗前征得病人同意。

根据临床及放射线片检查,每位病人均有一个以上无法治疗需拔除的牙齿和/或从前拔牙所致的牙槽嵴缺损。所有病人均选择种植前植骨,用骨内种植体修复拔除牙或缺失牙。种植区分布如下:① 4 个拔牙窝牙槽窝骨壁完整(保持牙槽窝,图 1);② 3 个拔牙窝颊侧骨壁缺失(加宽牙槽窝,图 2);③ 2 个无牙区牙槽嵴为 Seibert I 类颊舌向骨缺损(加宽加高牙槽嵴,图 3)。

外科技术

保持牙槽窝及牙槽窝植骨术:在能自行愈合及不能自行愈合的拔牙窝内植骨。局麻下,于拔除牙的邻牙近远中做前庭沟唇侧切口。在邻牙的近远中处做垂直松弛切口(图 1a, 2a)。翻起全厚粘骨膜瓣显露拔除牙及邻牙。舌侧切口需跨越要拔除牙的前后两牙,作松弛切口,翻瓣。无创伤拔除无法治疗的牙齿,对拔牙窝彻底清创,刮除余留的肉芽组织。之后,拍摄口内像,记录牙槽嵴状况。在植入移植材料前于拔牙窝内钻孔达骨髓腔以促进拔牙窝内出血。商业提供的 DFDBA 颗粒大小为 250 - 710μm(LifeNet Transplant Service),在术前用无菌生理盐水再水合 30 分钟。为了方便操作,用无菌可处理的注射器将移植材料放入拔牙窝内,之后用刮铲及生理盐水浸湿的纱布挤压几次,以减少 DFDBA 颗粒之间死腔。重复上述过程,直到 DFDBA 稍高出拔牙窝(图 1b, 2b)。拔牙窝植骨加宽的病例,尤其要注意恢复已失去的颊侧外形(图 2b)。

然后用大小合适的聚四氟乙烯膜(e - PTFE, Gore - Tex Augmentation Material, 3i/WL Gore)覆盖拔牙窝的颊侧及冠侧,各个方向上覆盖骨面≥2mm(图 2c),注意避免接触邻牙。用 e - PTFE 不可吸收缝线间断缝合,颊侧瓣进一步松解以保证一期关闭创口。

牙槽嵴植骨术:于无牙区牙槽嵴植骨。选择适当的局麻后,根据常用的手术方法选择切口。上颌无牙区采用牙槽嵴顶偏腭侧切口。下颌选用颊侧切口。于邻牙近远中线角处做垂直松弛切口,在相邻无牙区时切口应与预期的膜边缘保留一定距离。翻起全厚粘骨膜瓣显露缺损区。拍摄口内照片,记录牙槽嵴情况。选用直径 1.6mm 合适长度的钛钉(OsteoMed),将其固定于缺损区中央,并垂直余留的颊侧骨壁。这样可以保持间隙并帮助支持其上覆盖的膜(图 3a)。用上述方法将

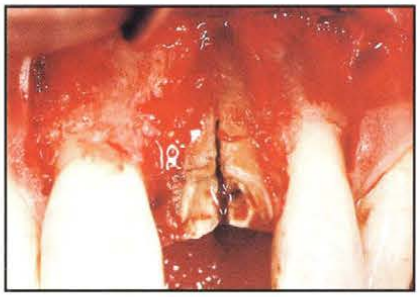

图 2a 59 岁男性白种人上颌左中切牙拔牙窝植骨加宽术。可见颊侧骨板缺失，牙根纵折

图 2b 用 DFDBA 填塞重塑缺失的牙槽嵴外形

图 2c 卵圆形#4 不可吸收 e－PTFE 膜修剪整齐并覆盖在牙槽窝颊侧及冠侧，在骨面上各个方向扩展≥2mm。小心不要接触邻牙

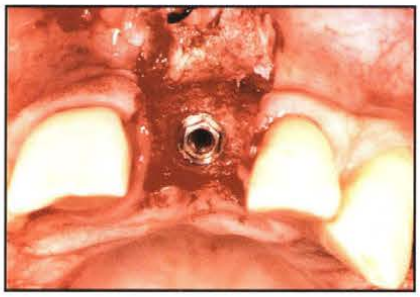

图 2d 拔牙后 7 个月植入标准直径，长 15mm 的 Branemark modum 种植体

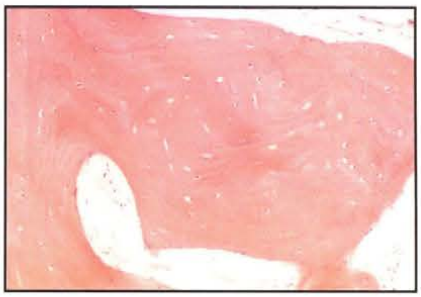

图 2e DFDBA 碎片临近网状骨及层状骨有连接线（逆向），骨髓有轻度纤维化（×66，HE 染色）

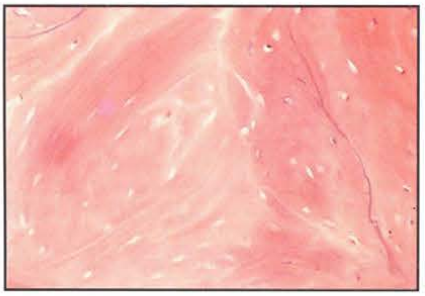

图 2f 高倍镜下清楚地观察到 DFDBA（空的陷窝，中央左侧）及新骨（充满细胞的陷窝，中央右侧）。也清楚见到连接线（逆向）（×80，HE 染色）

DFDBA 仔细填塞到中央螺钉周围，重新塑形缺失的牙槽嵴。与上述方法相同，选用合适大小的不可吸收的 e－PTFE 膜，修剪整齐，固定于缺损处。用直径为 1.2mm 的小钛钉（OsteoMed）固定膜（图 3b）。用不可吸收的 e－PTFE 缝线间断缝合，一期关闭创口。

术后护理

所有病人术后服用强力霉素（100mg/d）3 周。术后 2 周拆除缝线。植骨放膜后第一个月，每周病人复诊，每天用洗必泰漱口以加强控制菌斑。术后至少 6 周要保持膜在位。用上述同样技术取出膜。即麻醉后，翻起全厚粘骨膜瓣，将 e－PTFE 膜仔细与其下组织分离，将瓣复位并缝合伤口，常规术后护理，正常愈合。

取骨标本做组织学检查

在植骨及放入膜后平均 6 个月（范围 3－9 个月）植入骨内种植体。在植入种植体手术时，再次行局部麻醉，翻起全厚粘骨膜瓣。通过与最初照片及 X 线片（数据未显示）比较，术中决定保持和/或加宽、加高牙槽嵴及确定植骨处。

作为预备种植体植入洞形的一部分，应用 2mm 外科环形钻（Implant Innovations）取 6mm×2mm 骨块，立即用 10% 福尔马林固定。完成种植体洞形预备后，植入种植体，瓣放回原位并缝合。2 周后拆除缝线，术后伤口愈合良好。

从 8 位病人 9 个位点处获取骨块标本。植骨后约 3 个月，从同一病人两个不同的保持拔牙窝处获取 2 个骨块标本。另一个从保持牙槽窝处取的骨块是在另一病人植骨后 5 个月获取。植骨后 6 个月，从一病人拔牙窝加高处取一活检骨块；从另一病人牙槽嵴加高处取一骨块。植骨后 7 个月，从一个病人加高的牙槽窝处取一骨块。另有 3 个标本骨块为植骨 9 个月后，从 3 个不同病人获取（一个是维持牙槽窝，一个加高牙槽窝，一个加高牙槽嵴）。所有骨块样本均在标准脱钙液

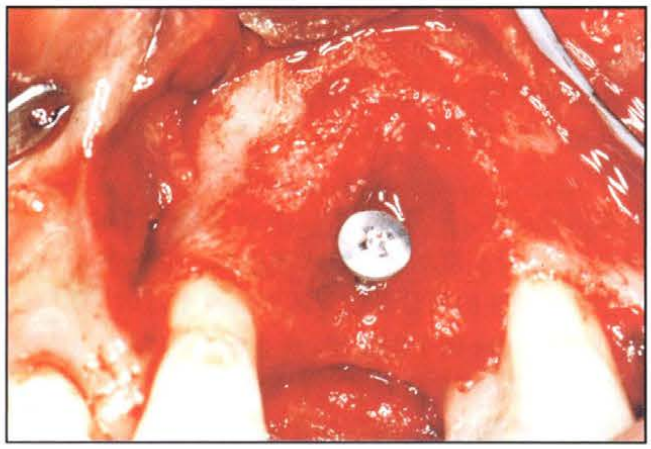

图 3a 示 50 岁男性白人左上颌尖牙牙槽嵴加宽加高。左上颌尖牙缺失，仔细搔刮缺损处，用直径为 1.6mm、长 6mm OsteoMed 钛钉垂直颊侧骨板固定于缺损区中央，以支持其上的细胞屏障膜

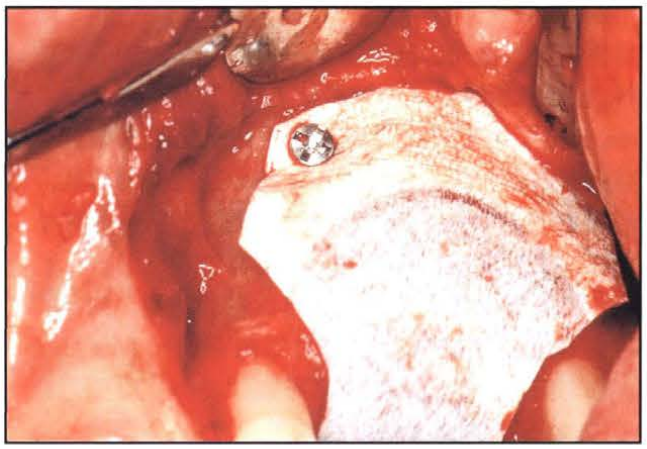

图 3b 卵圆形#6 不可吸收 e-PTFE 膜用直径为 1.2mm、长 4mm OsteoMed 钛钉固定于骨面。用软组织完全覆盖

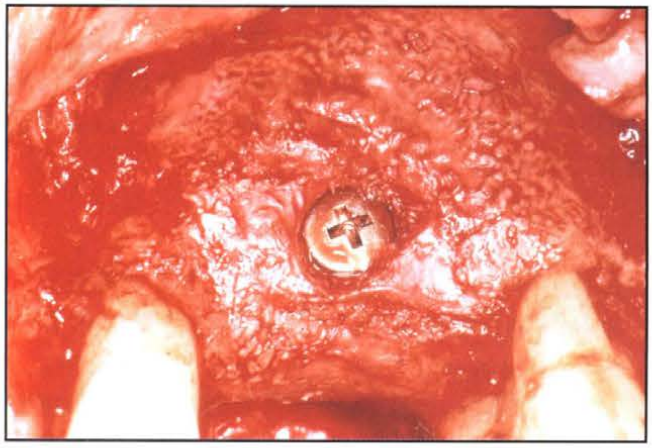

图 3c 手术暴露并去除膜及钛钉后，临床评估时发现骨缺损完全再生。植入标准直径 15mm 长的 Branemark 种植体

图 3d DFDBA 碎片(右侧远端)显示骨吸收陷窝与网状骨并列存在，有一条明显的连接线分割(逆向)；层状骨附近有成骨细胞排列（×66，HE 染色）

中，包括 EDTA 脱钙 3 小时。然后做成 6μm 切片，HE 染色，光镜观察。

结果

临床上，每一病例都有足够的骨使种植体完全植入骨内(图 2d, 3c)。组织学检查，从 9 个骨块上切取 48 张切片，植骨 3 个月时的 2 个标本每个切取 3 张，5 个月的切取 9 张，6 个月的 2 个标本切取 10 张，7 个月的切取 11 张，9 个月的 3 个标本每个切取 4 张。

脱钙切片清楚显示 DFDBA 颗粒集中区被网状骨及层状骨包围(图 1c, 1d, 2e, 2f 及 3d)。在 DFDBA 与新骨间界面处，可见明显的连接线。DFDBA 的陷窝内无细胞，而新骨内可见大量的含有骨细胞的陷窝。成骨细胞沿骨内膜间隙呈线性排列。新生骨的骨髓腔有轻度的纤维化，无炎症反应。在几张切片中观察到 DFDBA 表面破骨细胞活动(图 1d, 3d)。而且，异体移植物清楚显示无纤维包裹现象。

讨论

阶段性评价治疗结果是任何临床工作的特点。根据本报告结果，值得注意的是最近对 DFDBA 在牙周中的

应用价值提出疑问。这就需要不仅要重新评价骨移植材料，也要重新评价口内试验位点。尤其是 Mellonig 及 Towle 提出了对有完整骨壁的拔牙窝，是否为检测任何移植材料的、骨生长促进作用的合适位点的质疑。他们推测在这种能自行愈合的骨缺损处应用骨移植物仅存在 2 种反应：移植物对牙槽窝的自然愈合无影响或移植材料阻碍了牙槽窝的自然愈合过程。如与前一种假设相符，则试验侧与对照侧有相同的最终结果。如与后一种假设一致，则可能试验侧比对照侧愈合缓慢，临床上有或无较差的结果。因此，根据这一理论，骨移植物在完整的拔牙窝内可帮助维持空间，但不会增加骨量。

因此，不能自行愈合的骨缺损被认为是更适合的试验位点。为此，我们检测了三种不同的临床情况：①拔牙窝骨壁完整（维持拔牙窝）；②拔牙窝的牙槽骨因病理或创伤发生改变，如拔牙窝的颊侧骨壁缺失（加宽牙槽窝）；③ Seibert 分类的 I 类，无牙区牙槽嵴因过去的病理因素或创伤所致颊舌向骨缺失（加宽加高牙槽嵴）。后二种临床情况与完整拔牙窝有着不同的特点。然而，所有三种类型骨缺损，我们希望 DFDBA 起维持空间作用，支持细胞屏障膜，并作为宿主成骨细胞移植支架（即骨诱导作用）。

从临床观点看，所有 8 位病人在拔牙窝保持术及加高术后，宽度及高度均足以植入种植体。组织学上，3 种类型的骨缺损的新骨形成无区别。9 个月后，在原位仍可见 DFDBA 的个别颗粒。所有标本的 DFDBA 与新骨结合良好，可见含有骨细胞的陷窝；也可观察到成骨细胞及破骨细胞。如预期设想，愈合过程基本相同，与临床上所见骨的局部解剖无关。

本报导证实并扩展了作者从前的研究发现。在更早的研究中我们评价了能自行愈合的拔牙窝用 DFDBA 治疗，发现其结果与过去报道的结果相似。我们现在的观察结果，包括不能自行愈合的拔牙窝，如无颊侧骨板的拔牙窝及无牙区牙槽嵴骨缺损。这些结果证明 DFDBA 有骨诱导作用，对于不同临床情况下改善种植区有很大作用。