[1] 用金属支架烤瓷嵌体桥修复牙列缺损
—临床病例介绍及有关措施

Schaltlückenschluß mit einer metallarmierten Keramikinlaybrücke

- Klinische Fallvorstellung und Vorgehensweise

Georg Cacelius, Kurt Reichel

原载 Quintessenz 1996; 47:39-53 (德文)
冯海兰 译

摘要 本文通过两个病例介绍，说明金属支架烤瓷嵌体桥用于后牙区修复可获得功能、美观完满的效果。与传统方法相比，这种修复方法能最大程度地保护牙体组织。当然，要取得这样的临床效果，其前题是所有的粘接步骤均需非常完善。

关键词:
瓷嵌体桥 粘接技术 美容牙科 超声就位 橡皮障技术

前言:

在临床工作中经常会遇到这样的情况，即在一个保护良好的牙列中出现一个或几个后牙缺失，其中以六龄牙的缺失最为常见。当缺隙旁邻牙无龋坏时，医生对其进行修复治疗时常会感到颇为棘手。这是因为，如果按照常规进行桥基牙预备，势必磨去很多牙质；如进行价格昂贵的种植手术，又会因骨质吸收及牙槽嵴条件的不利而不能进行；如采用铸造嵌体桥进行修复，病人常不满意其外观，而要求“白牙”修复，否则便拒绝接受。那么，对于这些小范围的牙列缺损，就可采用混合式瓷嵌体桥修复法。此处仅以以下两个病例对此进行说明。

病例1:

患者35岁，右下第一磨牙11岁时脱落，右下第二、三磨牙逐渐向近中移动，使缺隙减小，右下第二双尖牙向远中移动，与第二磨牙相靠。由于这种情况发生于缺牙区骨质吸收严重时，因此邻牙不仅有垂直方向而且也有水平方向的移动。此缺隙后来用alio loco金属嵌体桥利用第一、二双尖牙做了个双尖牙大小的人工牙。3年后，此桥几无功能且已松动，第一双尖牙嵌体下方龋坏。患者以alio loco金嵌体破坏为主诉来我室进行Cerec和VMK 冠修复。该患者口腔卫生尚佳(图1)。

图1右上第二、三磨牙为VMK冠，
右上第一、二双尖牙及第一磨牙为Cerec嵌体，
左上第二双尖牙及第一磨牙为alio loco金嵌体

治疗中，去除铸造嵌体桥后，对桥基牙进行保存性治疗，即用玻璃离子水门汀充填，口内情况如下 (图2):
右下 第二双尖牙向远中移动，并有大的MOD缺损。
右下 第一双尖牙已行根充，MOD洞的舌侧壁缺损、牙尖缺损，近中缺隙如一个双尖牙大小。

经与病人商讨治疗方案，最终选择了瓷嵌体桥修复体进行修复。

1 译者：北京医科大学口腔医学院修复科
中国.北京.海淀区白石桥路38号（100081）

图2 右下第一、二双尖牙之间有缺隙。去除旧嵌体桥后，已作充填治疗

图3 舌侧观：基牙右下第一、二双尖牙，第一双尖牙舌尖缺损。第一、二双尖牙预行瓷嵌体桥修复

1. 临床操作(基牙预备及临时修复)

瓷嵌体牙预备：此处仅需进行箱状预备而不需轴面预备。因此要注意，预备后的边缘须止于牙釉质上(图3)。

在用硅橡胶取模前，将干扰操作的龈组织以电刀切除；所有边缘均须位于龈上，以便随后安放橡皮障以保证操作环境的干燥。确定咬合记录后，用面弓转移𬌗关系，然后为预备后的基牙作临时性修复体。对于暂时修复体，我们推荐使用Voco(Cuxhaven)的塑料材料Clip。将此材料填入窝洞，进行光固化，然后根据硅橡胶咬合记录完成𬌗面与边缘形态。此材料有弹性，随后可整块取出。

禁用含丁香油水门汀粘固暂时修复体。因为最终修复体粘接时，残留的丁香油水门汀会妨碍树脂粘接剂的完全聚合。下面介绍完全瓷被的金属支架嵌体桥的技工操作步骤。

2. 技工室工作

最大限度地保留未受损的牙齿结构，以便桥体粘接就位后能通过嵌体与基牙传递𬌗力。技工制作应绝对准确，以保证修复体使用寿命长且稳定以及足够的、优于全瓷修复体的抗弯强度。

近两年，我们对5个后牙缺失病例进行了金属支架瓷嵌体桥修复，无一失败。鉴于初步实践的成功，我们愿向大家在此作一介绍。但必须强调的是，目前此类修复体尚处于临床试用阶段，并未证明适用于所有病例。故在此仅介绍与临床及技工操作有关的一些问题。

3. 技工操作过程

终模型须仔细确认。且除了锯开的模型外还要备有一副完整的模型(图4)。铸造时采用高准确度的初印模进行。保留完整的模型有2个目的：

1. 作为复制模型的基础。
2. 完成后的牙桥须戴在模型上送交临床医生。

从完整的模型上复制模型须用特殊的耐火材料，WAK-Wert这种材料即适于作金属烤瓷修复体。

修整锯开的模型为金属支架蜡型的铺设做准备。

形成蜡型时要考虑将所有的边缘由瓷覆盖。因此金属支架蜡型仅作到峡处。也就是说，支架仅为覆盖层的核心。为了减少金属各部分的装配，须形成悬空桥架。可采用各种形状的蜡中心网(图5)。铸造选用含金量高的铸造金属(Porta Impuls, Fa. Wieland. Pforzheim)进行，然后进行喷沙与退火(图6)。接着，在金属表面涂遮色层。遮色层仅涂于金属支架与预备体边缘之间的间隙处。耐火模型上架后，安放好金属支架，根据需要再添加瓷粉进行重复烤瓷(Vita Omega, Fa, Vita, Bad Säckingen)。

对于修复体的耐久性而言，一个重要的方面就在于其𬌗面结构。这需要按照Schulz提倡的方法，根据天然牙的蜡记录进行恢复。只有这样才能保证不会因瓷粉量过多而影响功能。

图4 基牙预备后的模型

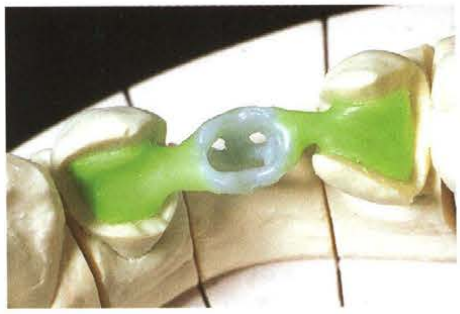

图5 模型上的蜡型

图6 模型上的铸件，可见预备体边缘与金属支架间存有缝隙

图7, 8
模型上的金属支架烤瓷嵌体桥颊、舌面观

图9使用橡皮障的右下颌区域，小的不密封区域用Cavit(Fa, Espe)密封

图10
在桥体组织面涂酸蚀剂

图11 在酸蚀处涂Silanisierung

正确地完成外部形态并形成边缘线，然后将烤瓷桥从耐火材料模型上取下。此时注意：两支撑杆切勿抬得过高。

为避免瓷缘被损坏，可用一种特殊的从胡桃皮中抽出的刺进行操作。上釉前，将烤瓷桥先放在锯过的模型上试，然后再放在完整的模型上试。对这一个最后且最重要的步骤必须非常仔细。不可在锯开的模型上去试，因为锯开的代型是可动的，常会给人以基牙扩大的假象。这毫无疑问会导致错误。用橡皮轮对外缘进行抛光，殆面则通过咬合机械抛光。烤瓷的殆面牙尖宜低些，这虽然减弱了切削功能，但对桥体却有保护作用(图7, 8)。

4. 粘接：

将完成的瓷嵌体桥放入口内，进行粘固使之与基牙成为一体，还需完成酸蚀与粘接。去除暂时冠后试桥。在最后粘接阶段必须使用橡皮障以保证粘接环境的绝对干燥。小的不密封区可用Cavit(Fa, Espe)密封(图9)。但粘接前，瓷仍有破碎的危险。

5. 嵌体桥准备

用酒精消毒后，将嵌体组织面用5%氢氟酸凝胶(Vita Ceramics Etch, Fa, Vita)酸蚀1分钟，然后用水冲洗2分钟并干燥(图10)。涂上Silanisierung (Monobond S. Fa. Vivadent, Schaan, Liechtenstein)，1分钟后重新吹干。再将粘接材料(Heliobond, Fa. Vivadent) 涂上薄薄一层使之发白，光照20秒即可(图11)。

6. 基牙准备

牙齿清洁后，吹干，做好粘接准备。邻牙用赛璐珞片隔开，以防酸蚀时被侵蚀(图12)。

用35%磷酸凝胶(Email Preparator GS. Fa. Vivadent)酸蚀基牙1分钟后、冲洗1分钟，釉质表面变白后吹干；最终牙釉质呈白垩色。用小刷在牙釉质和牙本质上涂一层牙本质粘接剂(Syntac, Fa, Vivadent)。涂用Primer20秒后吹干，涂用Syntac粘接剂20秒，再次吹干；薄薄涂一层Heliobond,

图12 用磷酸凝胶酸蚀预备后的基牙，邻牙用赛璐珞片隔开，以防酸蚀

图13 准备粘接桥时，用楔子将邻牙轻轻分开。图示：条和楔子放入的情况—模型技术

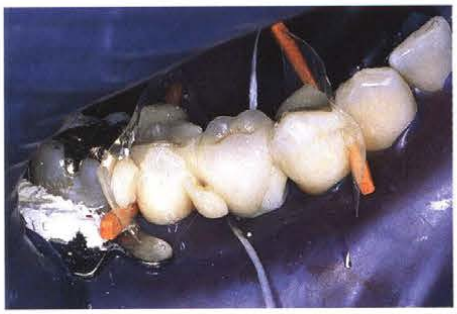

图14 桥体经超声就位后，多余的粘接材料尚未清除

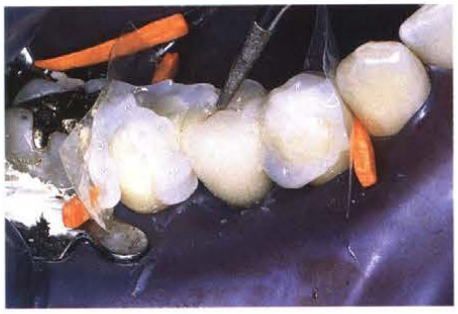

图15 用Glyceringel防止空气进入粘接部位。光固化时须轻压以确保桥体位置

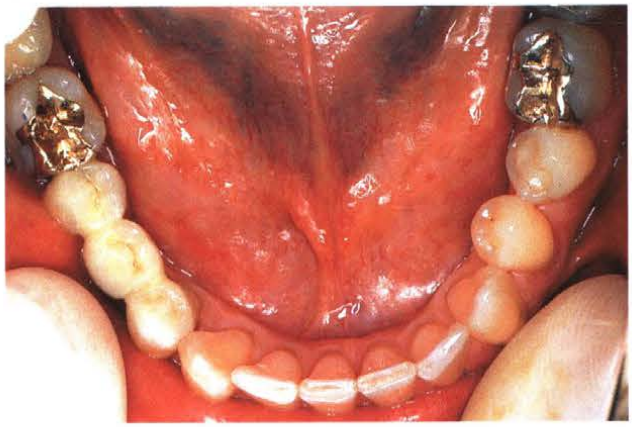

图16 桥体粘接后并去除多余材料及橡皮障后的口内情况

光照20秒。这里用Syntac作牙本质粘接剂，不仅为下一步嵌体与牙本质间用复合水门汀进行粘接奠定基础；同时也是为了防止瓷嵌体预备后过敏症状的再度出现(可能是牙本质小管液体流动缓慢而致)。

粘接前，用塞璐珞片和木楔子将基牙与邻牙隔开，这种方法(Matrizentechnik)能在很大程度上防止树脂粘接剂在颊沟(Sulkus)即牙间隙的滞留。否则，要费很大力气才能去除(图13)。

7. 嵌体桥就位

最后采用Noack法使修复体就位，利用适宜的触变性树脂粘接剂(Variolink Ulora, Fa, Vivadent)在超声作用下进行粘接。这种树脂粘接剂的基质是新型细颗粒混合复合体，也可用于后牙充填。超声处理可使这种高粘度粘接剂获得良好的流动性。因此多余的粘接剂较常规的低粘度复合粘接剂(Dual Cement Fa. Vivadent)易于去除。塑料材料经超声处理会立即恢复其初始硬度。Variolink Ultra是一种双向固化材料，即通过光照或化学反应均可固化，因此可以肯定地用于深洞的充填。将Variolink Ultra混合后，放入基牙窝洞，用球状充填器将其压紧，然后将桥体放入，轻轻将树脂粘接剂挤出，经过超声处理，将桥体就位在最终位置上(图14)。用Heidemann这种精细的涂药器将多余的粘接剂清除，尤其要注意的是桥体的下方。细小的地方用Glyceringel(Airblocker, Fa, De, Trey, Konstanz)进行处理，防止气体压在下面，然后光照各侧，共约5分钟(图15)。

修复体就位后用涡轮细钻及可弯曲的磨光盘(Sof Lex, Fa, 3M, St. Paul. USA)进行修整。用细磨砂(Sof Lex, Fa, 3M. Enhance Finishing Strips, Fa, De, Trey) Intensiv, Lugano, Schweiz) 磨修邻面。

去除橡皮障，检查咬合并进行微细调整。图16 显示最

图17 作为基牙的左上第一双尖牙和第二磨牙曾充填治疗过

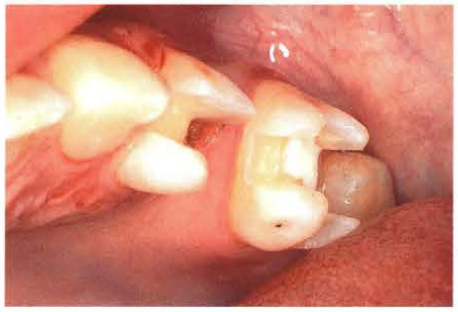

图18 瓷嵌体桥的基牙预备

图19 左上第二磨牙的牙体预备情况

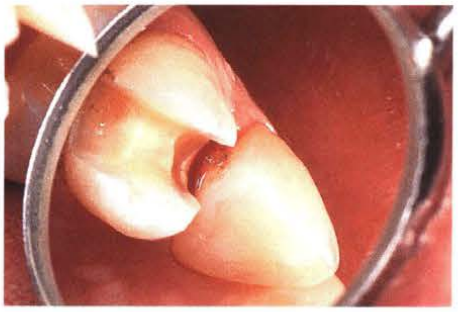

图20 左上第一双尖牙的牙体预备情况

图21 预备后的模型

图22, 23 显示桥体戴入2天后的情况，仍可见龈切后红肿的龈缘。几天后炎症即完全消退

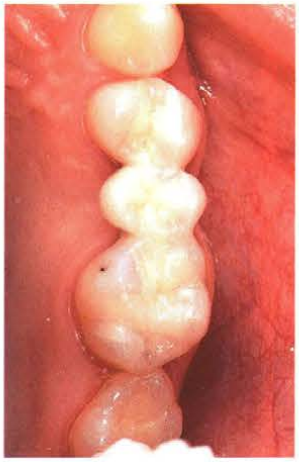

图24 桥体戴入1年半后

后的口腔情况。

病例2:

患者30岁，10-15岁时左上第二双尖牙、第一磨牙脱落。经详细讨论，决定采用瓷嵌体桥以修复从第一双尖牙到第二磨牙的一个双尖牙大小的缺隙。牙齿缺失后，第二、三磨牙向近中移动，第一双尖牙轻度向远中移动，使缺隙越来越小。下面介绍其制作工艺原理。

图17显示基牙预备前，可见玻璃离子水门汀充填体的存在。基牙预备情况见图18-20。图21显示模型情况。图22和23显示修复体放入口腔3天后的情况。第一双尖牙近中需作龈切，同时可见桥体就位后的最初几天龈乳头发炎，色红。图24 显示1年半后此牙桥在口内的情况。

讨论:

从预防角度看，达到美观的同时解决咬合问题不仅仅是病人的要求，同时也是现代医学有效保持口腔卫生的要求。而这在几年前几乎很少考虑。因此，“美容牙科”近年逐渐增加。自从50年代复合树脂及酸蚀技术出现后，粘接技术以及美观效果更好的瓷的使用在牙医学中兴起，而其它方法则存在不同程度的缺点或完全被抛弃。

采用复合树脂及酸蚀技术修复前牙间隙及缺损现已成为临床常规。将粘接技术用于后牙窝洞、选用树脂、瓷或塑料嵌体进行修复已是成熟的临床修复方法。这种粘接处理方法是从正畸学中借用而来的。用瓷作部分冠、贴面、后牙嵌体反映了现代牙科技术的进展。同样行之有效的有全瓷冠以及粘接桥即马里兰桥。但这种系统的薄弱之处在于金属和粘接物之间。针对于此应在修复体上加固位钩或钻孔。瓷嵌体修复良好的效果(我们主要用Cerec)引发了我们对后牙的小缺隙采用瓷嵌体桥修复的想法。在这种修复过程中需要良好的医技配合、粘接技

术、病人的口腔卫生及对病人的宣教。

经过认真仔细的工作，可得到非常美观的效果，同时最大限度保存了牙齿结构，使脆弱的牙尖或侧壁通过嵌体粘接，内部尤如夹板固定，特别是各个面釉质层得以保护。另外，经过调查发现，对于具有部分牙本质边缘的窝洞而言，采用现代可保证一定边缘量的粘接技术也能保证质量，而且与边缘为釉质的圆形洞的粘接效果大致相当。当然这还缺乏长期临床观察资料的支持。对于在更大范围内应用粘接系统，还应确定选用哪种材料(对我们来说就是Vivadent公司的材料)，避免使用不熟悉的材料。

Syntue/Variolink材料据说效果亦佳，但其与牙之间的粘接效果还没有得到长期观察结果的支持。

在利用模型技术(Matrizentechnik)安放修复体时还有一些要说明的，就是在楔子与牙齿之间会有些薄薄的树脂材料挤出，这在光固化后很容易取掉。否则，如果不用模型技术，则存在危险，即在牙的一面或裂缝处挤出过多的材料而导致缺陷。另外，操作时，特别是对于深的窝洞，橡皮障滑脱、颊侧有水或者血液污染到尚未固化的树脂材料等均可妨碍固化。相反，而不用Maorize技术，则邻面会余有粘接剂，固化后有可能与邻牙粘固。因此出于以上考虑应该采用模型技术。

最后要指出：这是一种美学效果很好的方法，但时间长、费用高，尚不能作为常规方法，其进一步推广还需进行长期的临床观察。可见口腔医学的进展将随着新材料的不断出现而不断前进、永无止境。

另外，注意掌握这种治疗方法的适应证也很重要。