专家论坛

直立或倾斜种植体支持的全口无牙颌即刻固定修复：多中心临床研究

Immediate rehabilitation of the completely edentulous jaw with fixed prostheses supported by either upright or tilted implants: A multicenter clinical study

Matteo Capelli, Francesco Zuffetti, Massimo Del Fabbro, Tiziano Testori

原载 (Clinical Trial) INT J ORAL MAXILLOFAC IMPLANTS 2007; 22: 639～644(英文)

陈琰 译 林野 校

摘 要

目的：本研究的目的在于评估直立或倾斜种植体支持的带有远中游离端的全口固定义齿修复并即刻负重的治疗效果，同时比较直立种植体和倾斜种植体的疗效差异。**材料和方法**：四个研究中心的342颗Osseotite NT种植体被陆续植入65位患者的上下颌骨（其中246颗种植体植入41个上颌骨，96颗种植体植入24个下颌骨），两个远中种植体倾斜25°～35°。在术后48h内给患者配戴钛支架和丙烯酸树脂制作的临时全颌义齿并即刻负重，最终修复体在愈合后3个月配戴。**结果**：上颌有3颗种植体在术后第1年内失败，另外2颗在术后一年半时失败，40个月以上的随访显示，上颌种植体的累积存留率为97.59%，下颌没有发现种植体失败病例，修复成功率100%。直立和倾斜种植体周围的边缘骨丧失是类似的，患者对美学、发音和功能都很满意。**结论**：本研究的初步结果证实，相对于更复杂的外科手术，上下无牙颌分别用6颗和4颗种植体支持的全口义齿进行即刻修复是可行的。上下颌倾斜种植体与直立种植体在即刻功能负重后能够达到同样的治疗效果。

关键词 牙种植；无牙颌；即刻负重；倾斜种植体

专家点评

刘洪臣教授点评：该文报告了针对无牙颌牙槽骨萎缩的直立或倾斜种植体支持的全口无牙颌即刻固定修复研究，在上颌共植入6颗种植体，其中包括为避开上颌窦植入的2颗倾斜种植体。在下颌共植入4颗种植体，其中包括为避开下牙槽神经管的2颗倾斜种植体。作者经平均约两年的随诊结果表明，直立和倾斜种植体的边缘骨丧失是类似的，患者对美学、发音和功能都很满意，由此认为，上下颌直立与倾斜种植体支持的全口义齿即刻固定修复以及即刻负重是可行的，能够达到同样的治疗效果。该方法为不能采取上颌窦提升术或下牙槽骨增量手术的患者提供了一种即刻种植修复的方法，但因作者仅经过2年的随诊，故对倾斜种植体的骨边缘吸收和临床效果仍需经长期随诊观察。如能通过倾斜及垂直种植体不同方向受力的生物力学分析，则可为此方法提供实验依据。如果患者局部和全身条件允许采用上颌窦提升术或萎缩牙槽的骨增量手术，仍建议采用手术改善条件，以常规的直立种植体完成固定修复，并可增加种植体数目，达到更可靠的效果。

译者 北京大学口腔医学院种植科
北京海淀区中关村南大街22号 100081

种植体支持上下无牙颌的固定全口义齿修复并即刻负重代表口腔临床医学最卓越的成就之一，越来越多的文献回顾报道了这种治疗方法的可预见性。

从解剖学角度讲，由于骨的质量较差及骨量不足，无牙颌后牙区骨内种植体的恢复通常较复杂，尤其是在上颌，根据Brånemark系统，种植体用于萎缩无牙颌植入的最初理念，种植体位置应该是直立的。因此常常需要制作带有双侧长达20mm以上悬臂桥的修复体，使患者能够在磨牙区获得足够的咀嚼功能。这种修复方式使义齿处于不利的生物机械状态，长于15mm的悬臂桥与短悬臂桥相比有更高的种植修复失败率。

为了提高骨结合、改善修复体效果并避免骨移植手术，人们发明了后牙区种植倾斜种植体的临床技术。在剩余牙槽嵴采用倾斜种植体有几个临床优势：①能够种植更长的种植体，以增加种植体骨结合接触面积以及种植体的初期稳定性。②倾斜种植体能够增加前牙和后牙种植体之间的距离，负重时产生更佳的力学分布。③这项技术减少或消除了使用带有的悬臂梁的修复体。④减少或避免了进行骨增量手术的必要性，如上颌窦提升或萎缩牙槽嵴的骨增量手术。

本研究的目的在于，评价采用直立和倾斜种植体支持固定义齿对无牙颌患者进行修复并即刻负重的五年治疗效果，同时比较直立种植体和倾斜种植体的疗效差异。本研究显示了在进行了3年以上的功能负重后种植体的存留率，以及种植体周围骨丧失的初步结果。

·材料和方法

纳入和排除标准

根据以下标准选择上颌或下颌无牙的患者：

纳入标准：①年龄至少18岁。②上颌骨或下颌骨重度萎缩，如果需要在后牙区植入种植体，常规必须首先进行骨增量。③采用种植体支持全口义齿修复仅仅是一种选择。④身体状况能够耐受传统外科手术过程及修复疗程（ASA1～2）。⑤愿意签署知情同意书。⑥只有种植体植入时扭矩为30～50N·cm的患者才被纳入本研究，即使有1～2个直立种植体不能达到30N·cm扭力，仍然可以即刻负重，因为这些种植体都是与相邻种植体联为一体的。如果1个倾斜种植体或3个及3个以上直立种植体不能达到30N·cm以上的扭力，就不能够采用即刻负重，修复过程被推迟到至少术后2个月以后。

排除标准：①在准备种植的区域有活动性的感染或炎症。②患有系统性疾病，如未被控制的糖尿病。③在之前的一年内接受过头颈部的放射治疗。④在准备植入种植体的区域绝对必要采用骨增量手术。⑤在植入部位有以前放置的未被吸收的移植物。⑥严重的夜磨牙或紧咬牙习惯。⑦怀孕。⑧不良的口腔卫生状况及保健意识。

患者在意大利北部的4个诊所里接受治疗，由种植专业的专家组成的医疗团队实施治疗。

外科过程

手术前，使用安定类药物（安定，10mg；罗氏，米兰，意大利）对患者进行镇静，并预防性使用抗生素（羟氨苄青霉素和clavulanic acid；Augmentin；罗氏，米兰，意大利，2g术前1h）。种植手术采用1:100 000阿替卡因（Ubistein；3M/Espe，Segrate，米兰，意大利）进行局部麻醉。

上颌及下颌都采用自第1磨牙至侧切牙的牙槽嵴顶切口，做两个远中垂直切口以利于翻瓣，随即翻起黏骨膜瓣。

下颌

下颌翻瓣后找到颏孔，这个解剖标志用牙周探针探查以确认颏神经前袢，颏神经前袢的位置决定了后牙区种植体的角度，图1和图2显示了一例下颌骨的术前像，最后面的种植体被置于两颏孔之间的牙槽骨内，这颗种植体倾斜大约25°～35°（图3a）。在后牙区种植两个种植体后，在两颏孔之间的前牙区再种植两颗种植体（图3b）。

上颌

图4显示了一例上颌的术前像，对于上无牙颌，上颌窦前壁的位置通过在上颌窦侧壁开的小窗口来检查（图5a），最后面的种植体被置于离上颌窦前壁3～4mm并与上颌窦前壁平行的位置，这颗种植体倾斜大约30°～35°，种植体后平面位于上颌窦中壁前1～2mm（图5b），随后，另外两颗种植体与上颌骨中线平行被置于上颌前牙区。最后，在已经植入种植体的剩余可利用空间内，每一侧再植入一颗种植体（图6和图7）。

所有种植体（Osseotite NT；Biomet/3i，West Palm Beach，FL）均采用同期植入法，其颈部平齐牙槽嵴顶或位于牙槽嵴定下。缝合愈合基台周围软

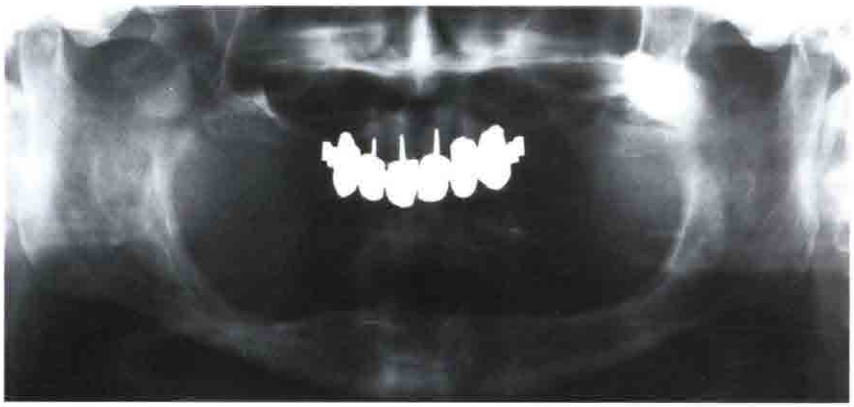

图1　种植之前，上颌前牙区余留牙被拔除，拔牙创愈合2个月

图2　术前下颌的口内咬合面像

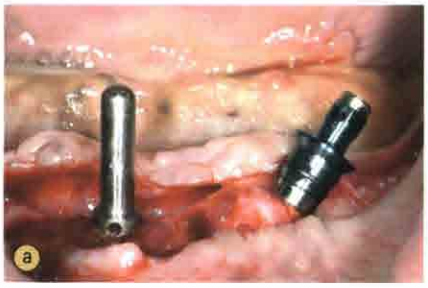

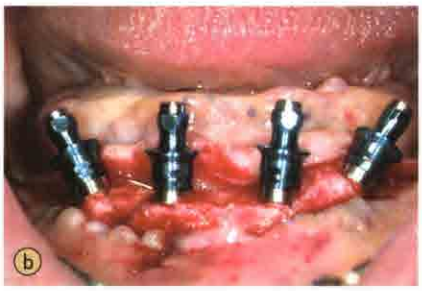

图3a　指示杆和远中种植体的前面观，远中种植体倾斜大约25°～30°
图3b　4枚种植体前面观，其中包括两枚远中倾斜种植体

图4　术前上颌的口内前面像

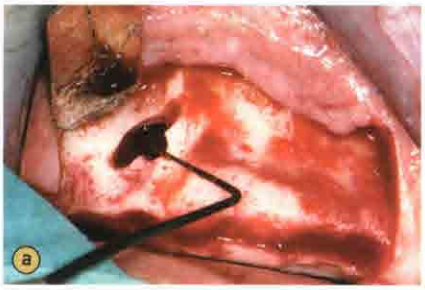

图5a　翻瓣后，上颌窦前壁通过侧面骨开窗进行探查

图5b　远中种植体倾斜大约25°～30°位于上颌窦前壁近中大约1～2mm

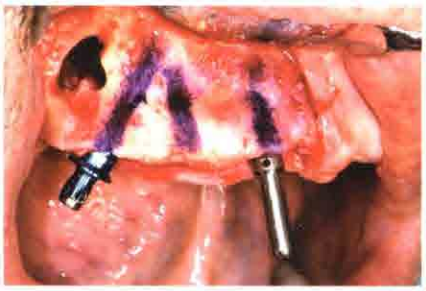

图6　第2枚种植体平行于中线植入，骨面上用皮肤标记笔画线以指示种植体长度

图7　伤口缝合前的右侧种植体，在种植体上放置愈合基台

组织瓣（图8a和图8b），如果种植体倾斜超过30°，则需要角度基台。

外科手术结束后立即拍曲面断层片，并对种植体取印模。

修复治疗

临时义齿在术后的48h内制作完毕，覆盖全颌弓的全口义齿由钛支架和丙烯酸树脂牙组成，利用扳手将基台螺帽以10N·cm的扭力旋紧，最终修复体是在上颌或下颌种植体愈合3个月的时候制作完成，全牙弓修复体由钛支架和12U的新型丙烯酸树脂牙构成（图9a和9b）。远中游离端的长度扩展至第1磨牙咀嚼面。

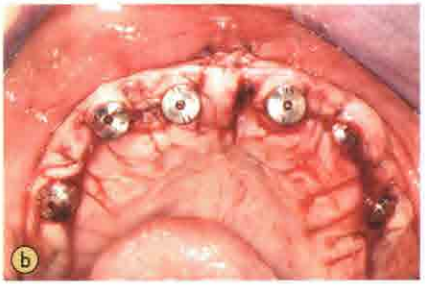

图8a 缝合后的下颌带有愈合基台的4枚种植体

图8b 咬合面像，缝合后带有愈合基台的上颌种植体

图9a 术后2个月的终义齿

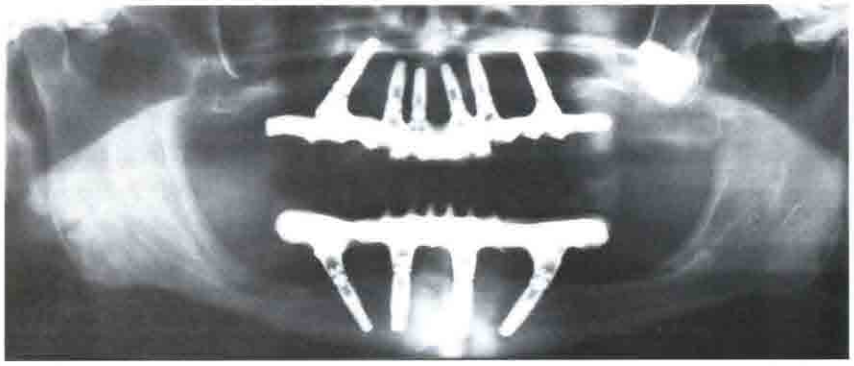

图9b 注意下颌两枚倾斜种植体与颏孔的关系，在上颌，后牙区种植体与上颌窦前壁平行放置

终义齿的支架用金制螺钉以20N·cm扭力旋紧（Goldtite；Biomet/3i），终义齿制作及配戴完成后，要求患者完成满意度调查问卷，其中涉及美观、发音、维护的难易和咀嚼效率，以后每一年都会进行重复问卷调查。

成功标准

当种植体符合以下条件时就认为种植是成功的，当器械给予种植体压力时没有表现出临床上可见的动度，影像学没有显示有种植体周围透射影，没有复发或持续的种植体周围炎，患者没有主诉疼痛、神经症状或感觉异常，第1年功能负重后牙槽嵴骨量丧失≤1.5mm或在以后的每年骨吸收<0.2mm。

随访

没有建议患者特殊饮食，安排患者在术后3个月、6个月和1年时来复查，以后每年复查至第5年，每次复查时都采用平行透照获取根尖影像片以评价边缘骨丧失。

牙槽嵴骨量丧失采用以前描述的计算机辅助技术进行评估，倾斜和直立种植体周围的骨丧失通过非配对Student t检验进行对比，$P=0.05$。用Kaplan-Meier分析评估种植体累积存留时间。

·结 果

人数统计

在2002年5月21日至2006年5月31日期间，65位患者（包括43位女性和22位男性患者）参加了本项研究。其中10位患者吸烟，手术时的平均年龄为59.2岁（年龄范围28～83岁）。共植入24个下颌骨的96颗种植体和41个上颌骨的246颗种植

体，直立和倾斜种植体支持全口固定义齿修复并即刻负重。所有种植体以30N · cm扭力植入，所有患者根据即刻负重的治疗方案实施修复。一位上颌种植的女性患者在手术后4个月时因意外车祸死亡，被排出在研究之外。

在术后第1年，2颗直立上颌种植体和1颗倾斜种植体失败。第2年，另外2颗种植体包括1颗直立种植体和1颗倾斜上颌种植体也失败，经过了40个月的功能负重后，上颌累计种植体存留率是97.59%（平均随访22.5个月）。至今未见下颌失败的病例，50个月的随访累计种植体存留率为100%（平均随访29.1个月）。没有发现修复体失败病例，上颌及下颌修复成功率为100%，表1和表2分别显示了下颌和上颌的Kaplan-Meier分析结果。

治疗结束时所有患者对发音、美观、心理和功能表示满意。

在术后1年的复查评估时发现，直立上颌种植体（n =84）周围牙槽骨丧失平均为0.95 ± 0.44mm，倾斜上颌种植体（n =42）平均骨丧失为0.88 ± 0.59mm。下颌直立种植体（n=32）周围牙槽骨丧失平均为0.82 ± 0.64mm，倾斜下颌种植体（n=32）平均骨丧失为0.75 ± 0.55mm。术后1年的随访发现，上下颌牙槽骨丧失水平在直立和倾斜种植体之间没有显著差异。

表1　下颌种植体存留率统计分析表

时间段（月）	患者数	种植体数	直立	倾斜	种植持续时间	失败数	间断存留率(%)	累计存留率(%)
0～6	24	96	48	48	4	0	100	100
6～12	23	92	46	46	4	0	100	100
12～18	22	88	44	44	4	0	100	100
18～24	21	84	42	42	4	0	100	100
24～36	20	80	40	40	68	0	100	100
>36	3	12	6	6	12	0	100	100

表2　上颌种植体存留率统计分析表

时间段（月）	患者数	种植体数	直立	倾斜	种植持续时间	失败数	间断存留率(%)	累计存留率(%)
0～6	41	246	164	82	30	2	99.18	99.18
6～12	36	214	143	71	36	1	99.53	98.71
12～18	30	177	118	59	18	2	98.87	97.59
18～24	27	157	105	52	30	0	100	97.59
24～36	22	127	85	42	115	0	100	97.59
>36	2	12	8	4	12	0	100	97.59

·讨　论

本研究的临床结果证实，上下无牙颌用直立或倾斜种植体进行全牙弓的固定桥进行即刻修复可以产生可预见的临床结果。目前的结果数据与Malo等发表的关于下无牙颌“All-on-4”治疗方案和其他由两颗直立和倾斜种植体支持的上颌全牙弓即刻固定修复的文献结果相一致。

倾斜种植体可能获得与直立种植体一样的治疗效果。这个有积极意义的结果与它的生物力学优势有关，因为在这个方案中种植体位置的摆放是基于力量分散的原则。两颗骨结合良好的后牙倾斜种植体和两颗前牙直立种植体可以为种植体支持固定修复提供基础。沿着上颌和下颌颌弓的种植体分布可以减少旋臂梁长度，改善生物力学分布。而且，用少量种植体比用大量种植体更容易获得修复体的被动就位。

采用4～6颗种植体来替代尽可能多的种植体进行全牙弓无牙颌修复的治疗方案文献也有记载，其他临床报道证实上下颌采用4～6个种植体进行固定修复获得了类似的成功率，因此，在后牙区放置倾

斜种植体比放置直立种植体有潜在的优点，考虑到力的分散原则以及种植体应与致密骨结合，种植体颈部应当置于更加合适的位置，与传统采用直立种植体的外科方案相比，此方案可以允许使用更长的种植体。

从外科角度讲，这种方法除了有生物力学及生物学优势外，还有一些技术方面的问题值得一提：①在上颌窦前壁定位后随即植入上颌后牙区倾斜种植体；②对上颌窦前壁的定位需要特殊的外科技巧；③倾斜种植体的植入过程受患者最大张口度的限制。

在下颌骨，倾斜种植体的植入更为复杂，还要额外考虑近中颏神经前袢的延伸，可以通过计算机断层扫描和临床颏孔内探查来确定。

本研究的第1年只有5位患者我们是用这个种植方案来治疗的，随着外科技术的提高，在随后的几年里，我们对越来越多的患者采用了这种治疗。我们只建议专业临床医生采用这项技术，因为整个手术过程需要外科技巧，只有通过特殊培训的医生才能掌握。

在这项临床研究中，倾斜种植体不影响种植体周骨吸收形式，骨量丧失在直立和倾斜种植体的只有微小的差异，并没有统计学意义。这与其他学者的研究结果相一致。

·结　论

在现有骨的基础上放置种植体可以避免诸如上颌窦提升这类复杂的外科手术，本研究采用的治疗方法结合了最优骨利用原则和即刻负重的优点，根据作者经验，此方法与上颌窦提升植骨手术相比更加简单、更具可预见性、更加经济，同时更加节省时间。

·致　谢

感谢Stefano Gracis博士、Fabio Galli博士、Ilaria Franchini博士和Maria Cristina Rossi博士的修复治疗，感谢Luca Fumagalli博士和Andrea Parenti博士的外科支持。

《塑造甜美笑容的艺术：口腔多学科综合美学治疗》从国际知名口腔出版集团Quintessence引进，由北京大学口腔医学院邓辉、王新知、孟焕新教授共同担任主译。现代口腔科治疗已不再局限于消除症状、恢复形态及功能，而是要在此基础上，从患者面部整体的角度，通过多学科协作为患者创造完美的美容。本书由多位国际知名专家编写，通过大量真实案例，图文并茂地论述了口腔正畸学、口腔修复学、牙周病学、牙科技术学、整形外科学在塑造甜美笑容中的作用。本书共60万字，大16开，精装，定价：328元。

《当代口腔正畸学》（第3版）由国际知名口腔正畸学专家Proffit教授主编，北京大学口腔医学院傅民魁教授主译。本书内容全面、实用，被国际上大多数口腔医学院校作为正畸学的必修教材使用，被誉为"正畸学的圣经"。中文版已于2007年5月出版，出版后即在国内市场热销。本书主要内容包括：正畸针对的问题，正畸问题的发展，诊断和治疗计划，生物力学和力学，固定矫治器与可摘矫治器，青春期前的错殆矫治，恒牙早期的综合正畸治疗，成人矫正等。本书共110万字，大16开，精装，定价：288元。

《McCracken可摘局部义齿修复学》（第11版）是一本经典的教科书，已经多次改版。我社此次引进的是最新的第11版，由上海交通大学口腔医学院张富强教授主译。本书共三篇，24章，分别介绍了牙齿缺失的总体概念和治疗计划，临床和技工室操作，义齿维护，暂时性修复体和颌面修复体等内容。与前几版相比，本版增加了对牙齿缺失总体概念和可摘局部义齿的地位的简要介绍，以期使读者能更好地理解和利用此书。本书共80万字，大16开，精装，定价：198元。

以上图书欲购者请汇款至：北京市复兴路22号甲3号　人民军医出版社国际口腔医学出版中心杨淮（收）。邮编：100842。联系电话：010-51927300转8027。邮件：pumcp@126.com。