[1] 掌跖角化—牙周综合征（2个随访病例和2个新病例）

Follow-up of Two Cases of Papillon-Lefevre Syndrome and Presentation of Two New Cases

E.A.Boutsi, M.Umeda, T.Nagasawa, N.Laosrisin, I.Ishikawa

原载 Int J Periodont Rest Dent 1997;17:335-347 (英文)

曹采方 译

摘要 由掌跖角化—牙周综合征（Papillon-Lefèvre综合征，简称PLS）所导致的牙周炎会使乳牙和恒牙过早丧失。本文报告2例PLS患者在基础治疗后随访3年，牙周情况得到改善。同时报告另2个新病例。对2例随访患者的治疗包括监控口腔卫生和超声洁治，其临床现状令人满意。第3个新病例通过拔除已患病的乳牙，服用抗生素，以及对已萌出的恒牙做洁治和根面平整，同时维持高标准的口腔卫生，使病情得到控制。第4例的全部恒牙已萌出，牙周破坏已十分严重。除该例以外，其它三例在牙周病情控制后，已不能检出伴放线放线杆菌（Aa）。用免疫印迹法检查发现前三例患者对Aa的同一抗原均有阳性抗体反应。中性多形核白细胞的吞噬功能并无降低，细胞表面受体的表达也在正常范围内。

1924年Papillon和Ilefèvre首次报告一对兄妹患有掌跖过度角化和乳、恒牙的早失。此后，总共约有140例报告。此综合征为常染色体隐性遗传，33%的患者父母为血缘关系，人群中患病率为1-4/百万，每一千人中有2-4人为异种携带者(heterozygous carrier)。其病因仍不明，有人提出可能牙龈上皮有缺陷,牙龈上皮类似手掌和足底上皮的病变可能导致上皮下结缔组织不断暴露于菌斑抗原。另有学者提出可能是龈牙结合处的上皮缺陷。此外,有人报告为多形核白细胞(PMN)的趋化和吞噬缺陷。牙周破坏以及有些PLS患者易发生感染的现象，提示患者免疫反应失调也可能是本病原因之一。然而,真正的机制有待澄清,因为有些作者报告PMN功能正常。大多数PLS病例的牙齿预后不佳,多数人在16岁左右丧失全部牙齿。然而,认真彻底的治疗可改善预后并保存恒牙列。

作者以前曾报告2例无亲属关系的女性PLS患者,细菌培养发现高比例的伴放线放线杆菌(Aa)。血清抗Aa抗体也增高。患者治疗过程中监测Aa作为指标，其牙周情况得到相当好转。本文报道该2例患者的3年随访结果,其远期疗效堪称满意,两例患者均保持健康的恒牙列。本文还报告另2个新病例。

病例一.

在前文中患者A接受治疗并从4岁至9岁随访5年(1987年6月至1992年7月),将乳牙拔除后，恒牙萌出时无牙周病变。本文报告1992年7月至1995年5月随访的情况,在1992年7月时，上、下颌恒切牙及第一恒磨牙已萌出，牙周无异常。每隔2-3个月复查,必要时行超声洁治，并作细菌培养。至观察结束时患儿已12岁,有24个牙周健康的恒牙。图1a和1b显示其临床和X线片。

病例二.

此病例B最初从7岁7个月(1988年5月)治疗和观察到11岁9个月(1992年7月),初诊时为混合牙列，曾用数种抗生素以消灭Aa，并行翻瓣手术，奥氟沙星(Ofloxacin)对消灭Aa有效。本文为1992年7月至1995年5月的随访,每1-2个月进行洁治和根面平整，并控制菌斑，对龋齿进行治疗，未见其它合并症。在本阶段结束前的一年时，患者因肝脓肿住院并长时间使用抗生素,因而她的牙周情况良好。本

1 译者：北京医科大学口腔医学院牙周科
中国.北京.海淀区白石桥路38号

图1a 患儿A的临床表现 (1995年8月)

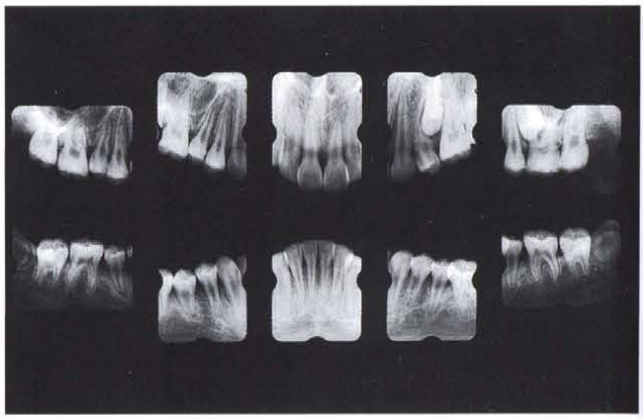

图1b 患儿A的X线片 (1995年8月)

图2a 患儿B的临床表现 (1995年3月)

图2b 患儿B的X线片 (1995年3月)

研究结束时已15岁。图2a和2b显示其临床和X线片。

病例三(新病例).

5岁女孩(病例C)与上述2名患者无亲属关系，到东京医科齿科大学就诊前,曾在外院接受治疗，每周复诊并服用维生素A片(10mg,每天1-2片), Cefalexin 250mg(每天1或2个胶囊)和非甾体抗炎药(NSAIDs)。但牙周炎症仍继续，牙齿松动,溢脓。其母决定换医院就诊。患儿正常足月分娩,出生时体重3527克。 患儿易感染,经常感冒、发热、皮肤化脓。颅内无钙化灶。在出生后8个月时其母发现她有手掌、足底的过度角化。病损明显,但不如前2例患儿严重。在她2岁零2个月时的口腔检查发现牙龈发红和发炎,其时并无溢脓,一个月后左下乳切牙脱落。1993年9月来本院初诊时为混合牙列(图3a-3c)。尚存的乳牙为右上尖牙、第二磨牙和右下尖牙、第一和第二磨牙。已萌的恒牙为左下颌中、侧切牙和右下颌第一磨牙，平均牙周探诊深度为4.4Mm (2-8mm),松动度为2-3度[13]。细菌培养检出Aa,在口服红霉素干糖浆3天(每天总量500mg)后将患病的乳牙拔除,并装配活动义齿。患儿每2周复诊一次，监测口腔卫生,行洁治和根面平整。每天使用含碘漱口液。每隔2-3个月取含漱液和龈下菌斑作细菌培养。自从拔除乳牙后，未再检出Aa。在1.5年的治疗期间，在有菌斑堆积处的龈缘有轻度炎症,强化口腔卫生宣教。在此期间左上颌和下颌切牙以及上、下颌第一恒磨牙均顺利萌出,右上切牙在本文撰写时萌出，至此,乳牙中仅有右上颌乳尖牙尚存在(图3d和3e)。1995年3月，发现右下切牙有牙龈炎症,取菌斑培养未见Aa，立即服用红霉素干糖浆(500mg)7天以防炎症加重。

病例四(新病例).

病例D为一名12岁男孩，因牙齿松动及严重牙龈炎症而转诊来本院，初步诊断为PLS。掌、跖以及手指腹侧、膝部有过角化皮损。患儿为孤儿故无法问得其婴儿期的病

图3a(上) 患儿C的前牙区 (1993年9月)
图3b(下) 患儿C的侧面观 (1993年9月)

图3c患儿C的X线片 (1993年9月)

图3d(上) 患儿C在观察结束时的临床表现 (1995年7月)

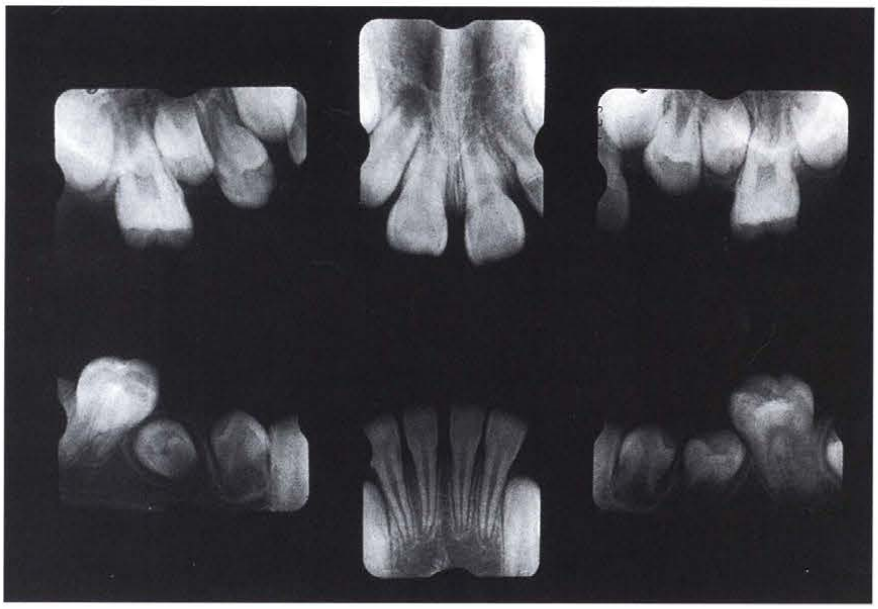

图3e(右) 患儿C在观察结束时的X线片 (1995年7月)

史,初诊时已全部为恒牙。图4a为其牙周状况,有重度炎症,探诊出血和溢脓,X片示严重的骨吸收(图4b)。

材料和方法

在签署知情同意书后,从每位患儿和15名健康人(26-32岁)抽取8ml静脉血,4ml血中加肝素,另4ml提取血清。

微生物检查: 取患儿A、B、C的含漱液和龈下菌斑,按前法作细菌培养。

ELISA: 检测血清中对4种细菌的特异抗体-牙龈卟啉菌(Pg)、中间普氏菌(Pi)、伴放线放线杆菌(Aa)和核梭形杆菌(Fn)。检测方法按石川所报告者,患儿A和B在本试验开始和一年零六个月时取得血清样本,结果与初诊时比较,患儿C则是在本院初诊时的血清标本与一年零四个月时的比较,而患儿D则只在初诊时检查。

SDS-PAGE和免疫印迹法: 按Laemmli方法,将Aa Y4标准株(ATCC 43718)的超声粉碎提取物(2mg/ml)行12.5%凝胶电泳转移到硝酸纤维素膜,患儿血清稀释1:10、100、1000和10,000倍以确定主要的抗原。在进行免疫印迹法时将血清稀释度按抗Aa抗体滴度来调整,使A、B、C三名患

图4a 患儿D的牙龈情况

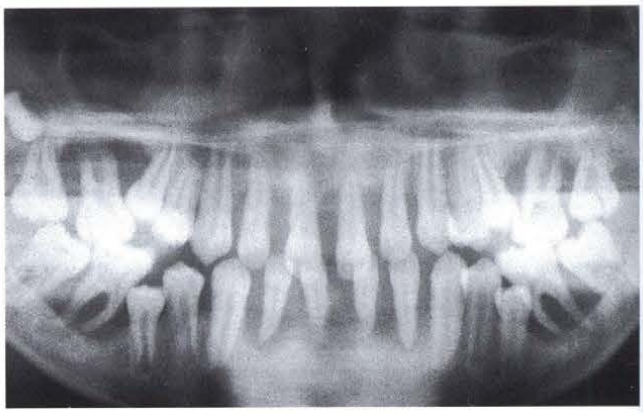

图4b 患儿D的曲面断层X线片

儿的滴度相同，以检测其免疫印迹类型。

吞噬能力测定：200 μl肝素化全血在玻璃管内与等体积的磷酸缓冲液(PBS，pH7.2)混匀，在另一些管中将2.5、5和10(l的荧光微球加入此种混合液中，另一管不加微球者作为阴性对照，将反应液在37°C水溶中摇动孵育45分钟。此后红细胞被由荧光激活的细胞分类液所溶解，用PBS洗细胞2次(4000g，1分钟)。最后细胞沉淀物用PBS重新悬浮，并移至塑料管中进行流式细胞计数，用网过滤微球的碎片，流式细胞计可测得总PMN中有吞噬作用的细胞的百分比。该试验分两次进行，共重复三次。

PMN的制备：4 ml肝素化全血与1ml的6%葡聚糖液在玻璃管中混合，直立孵育于室温下30分钟，在塑料离心管中放2ml的Lymphoprep，在葡聚糖沉淀后用玻璃吸管将上层富含白细胞的血浆吸取，移至Lymphoprep的上层，形成一清晰层面，20°C 2000rpm离心10分钟后，吸取上层，留下含有PMN和红细胞的细胞团，将它重悬浮于氯化铵缓冲液中使红细胞溶破，随后用不含Ca^{++}和Mg^{++}的PBS洗细胞。用血球计数器计数细胞，调整细胞浓度至1×10^7/ml，从1ml血中约可分离出2×10^6的PMN。

单克隆抗体：本研究中用于检测PMN受体所用的单抗为抗LFA-1、抗Mac-1和抗CD-16，每种单抗分别以10μl与200μl的细胞混悬液孵育于4°C 30分钟，非结合的鼠IgG1作为阴性对照，随后PMN用PBS洗2遍后，与荧光素结合的羊抗鼠Ig孵育30分钟，用PBS洗2遍后，再制成400μl悬液，4°C保存待检。

流式细胞计：使用FACScan流式细胞计与计算机联接，氩激光设定在15mw，波长488nm，用FSC和SSC相结合通过一万个细胞，计算机计算出荧光强度，与健康人周缘血的PMN比较。

结果

细菌培养：患儿A在拔除全部乳牙后，未再检出Aa。患儿B在服用奥氟沙星后，Aa未能检出。患儿C则产黑色素厌氧菌占成活菌的58.8%，在拔除了右上乳尖牙以外的全部乳牙后，Aa不复检出。

ELISA：表1显示4名患者在初诊时对4种细菌的抗体滴度。患儿A、B、C在治疗后抗体滴度的变化见图5。抗Aa抗体下降最显著，对其它三种菌的抗体滴度下降在A患儿比B患儿明显。而C患儿在来诊前已在外院接受治疗，可能抗Aa抗体在来本院前已有所下降，然而其抗Pg抗体却上升，D患儿的抗Aa抗体却比其它三种菌为高(表1)。

免疫印迹法：Aa Y4超声粉碎提取物在很低浓度时即可与A、B、C三位患儿的血清有反应，说明该三患者能识别Aa的同一免疫优势抗原(图6，1-12条带)，尤以32kd和17kd抗原能被高度稀释的血清所识别，在调节到相同抗体滴度情况下，三名患儿的免疫印迹型相似(图6，13-15条带)。

PMN吞噬作用和表面受体的表达：表2显示由流式细胞计测得的总PMN数中有吞噬能力的细胞的百分比。三名患儿的PMN吞噬能力似比健康对照者略增强，从表2还可见LFA-1，Mac-1和ICD16的表达率，PMN受体水平在正常范围内。

讨论

作者报道了两例治疗后随访的PLS以及2例新患者，成功的治疗有助于维持健康的牙周组织，还进行了一系列免疫学检查。一系列的文献报告在牙周组织中牙周致病菌减少和血清中抗该菌的抗体降低后，牙周状况得以改善。本文所介绍的病例在牙周情况改善的同时，血清抗Aa抗体也下降，细菌学检查Aa也为阴性。这些结果表明PLS患者控制Aa可能对成功治疗很重要。三名患者血清高度稀释后，免疫印迹法显示均与Aa Y4的同一抗原反应，三名患者均识别同一免疫优势抗原。

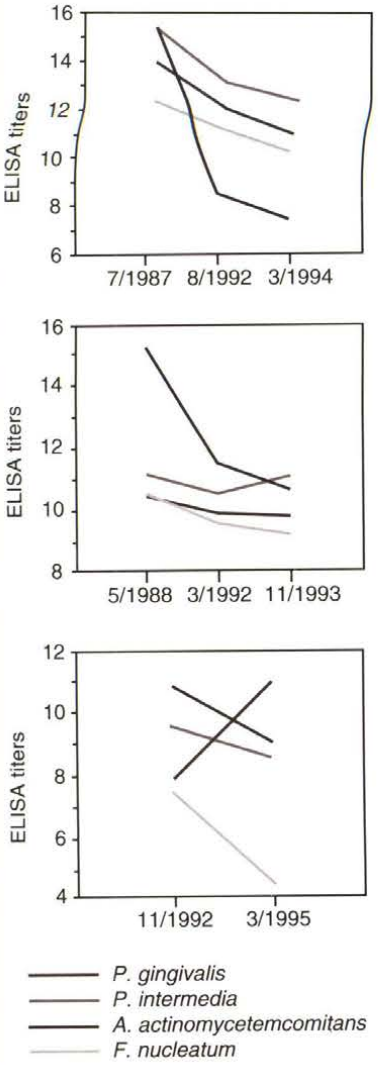

图5 三名患者在不同时间治疗前后的ELISA抗体滴度。上: 患者A, 中: 患者B, 下: 患者C

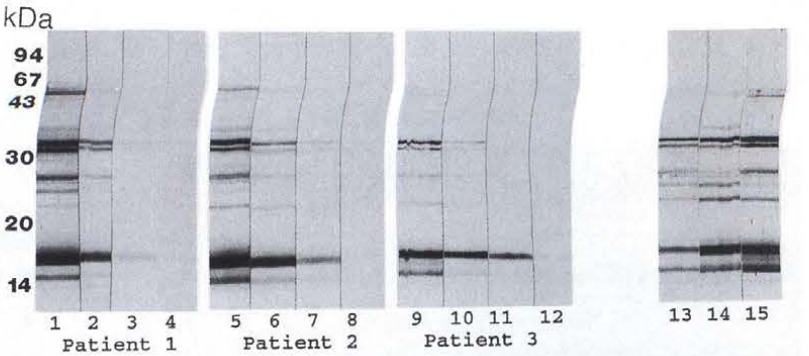

图6 Aa Y4与患者血清的免疫印迹反应。1、5、9条带为1:10稀释血清; 2、6、10条带为血清1:100稀释; 3、7、11为1:1000稀释; 4、8、12为1:10000稀释。13-15为三人的血清抗体滴度调到相同水平, 13=A患者, 14=B患者, 15=C患者。

表1 4名患者初诊时的ELISA抗体滴度

	患者				正常滴度
	A	B	C	D	(X ± S)
中间普氏菌(Pi)	13.99	10.50	7.89	3.14	4.71 ± 3.30
牙龈卟啉菌(Pg)	15.42	11.19	9.57	4.86	6.69 ± 3.75
伴放线放线杆菌(Aa)	15.44	15.32	10.83	13.14	8.03 ± 2.36
核梭形杆菌(Fn)	12.40	10.59	7.47	5.25	7.92 ± 1.32

表2 白细胞吞噬功能及细胞表面受体的表达

	患者				健康对照
	A	B	C	D	(X ± S)
吞噬作用	80.5%	91.0%	82.3%	xxx	57.39 ± 12.28%
LFA-1	15.59*	13.74	11.12	xxx	17.59 ± 2.01
Mac-1	104.23*	176.00	188.60	xxx	150.81 ± 65.98
CD-16	81.10*	164.70	NE	xxx	104.22 ± 63.02

*荧光强度
NE=未表达

在细菌学检查中发现除Aa外还有其它细菌,复合菌系与PLS患者牙周破坏的关系尚须进一步研究。有些文章报告在晚发的PLS中有轻度牙周炎,但无Aa感染。

在有些文章中报道用口服合成的维甲酸(维生素A类似物)治疗PLS, 该类药对很多遗传性角化异常有良效,有人报告PLS患者用该类药后皮肤角化和复发性化脓感染停止。Nazzaro等报道用acitretin(为etretinate的主要代谢物)治疗三名PLS的同胞患者, 使皮损愈合, 牙周情况改善。Morishima等则报告一名8岁患儿用etretinate治疗无效。Kellum报道用该药治疗4位同胞患者使皮损显著好转, 但对牙周状况的疗效则难以评估, 此方面尚须继续研究。该药长期应用可有副作用,诸如胚胎毒性、唇炎、粘膜干燥以及骨毒性反应(骨疣、骨骺过早闭合或钙化性骨关节病)。这些情况不仅发生在儿童中, 在成人中也有报告, 在长期使用时,用X线片监控以便早期发现骨的毒性反应甚为重要。本研究并未使用维甲酸类药物,患儿C曾在外院接受过一段维生素A治疗, 但其牙周情况未见改善。

文献也曾报告儿童患青春前期牙周炎者, 伴有某些异常, 如白细胞粘附缺陷(lenkocyte adhesion deficiency, LAD)。LAD为一种常染色体隐性遗传疾病, 特征为反复的细菌感染, 脓液形成障碍, 以及愈合迟缓。青春前期牙周炎是所有此种患者的主要症状, 导致牙槽骨严重吸收以及乳、恒牙列的部分或全部丧失。该病的分子学基础包括白细胞表面LFA-1、Mac-1和P150,95表达的缺陷。这是一个醣蛋白家族, 可介导细胞粘附反应,这对诱导和调

节免疫反应、效应细胞的功能以及白细胞游走到炎症或感染部位均很重要。本文三例患儿均有LFA-1和IMac-1的恒定表达，与健康对照者一致，而LAD患者中此类糖蛋白表达缺陷，在重症者仅为正常量的0.3%以下，在中度患者中仅为2.5%到6%，LAD的异质携带者(heterozygous carriers)临床上无症状，但表达仅为正常人的50%。因此，看来PLS患者所表现的牙周炎与LAD的病因不同。

Stadler等研究了两名PLS患者中粘附蛋白受体(Mac-1, LFA-1,GP150)的表达，在无刺激情况下，表达正常，但在用FMLP刺激后，PMN糖蛋白的表达并未象正常对照者那样增高。故该文作者认为PLS的PMN粘附有缺陷，本文实验未加刺激，结果在正常范围内。

本文结果中正常对照者PMN Mac-1的表达有波动。Fearson和Collins报告在纯化过程中，诸如离心过程中机械力，重新悬浮细胞或孵育温度超过20°C等均可使PMN胞浆膜上的Mac-1表达增高达8倍，因此无法明确比较其量。

该三名患儿的白细胞吞噬功能未减低，但比正常对照者略高，此可能为性质不明的功能异常。但也可能是由于对照组的年龄比患者大所致，故不能准确地进行比较。Djawari 报告一5岁的PLS女孩，其吞噬功能降低，PMN在细胞内杀灭金黄色葡萄球菌的能力也有缺陷。吞噬白色念珠菌的能力接近正常，但细胞内杀灭该菌的能力降低。Schroeeder等报告一名10岁患儿吞噬功能正常。Preus和Marland报告2名同胞患者由单核细胞Fc受体介导的吞噬功能低下。Bullon等检查2名PLS姐妹的PMN吞噬被调理过的金黄葡萄球菌的功能显著低于正常对照者。她们有一位兄弟有皮肤病损而无口腔症状，他的吞噬功能无异常。

本文所见归纳于下：

1. 患者治疗后，抗Aa抗体滴度下降
2. 患者临床症状改善后，细菌培养Aa为阴性
3. 三名患儿对Aa的同一抗原产生阳性抗体反应
4. PLS所表现的青春前期牙周炎不同于LAD所见的牙周炎，因为前者PMN受体的表达与正常对照者相近