骨牵引成骨:为获得即刻牙种植体美学修复而改善初始条件的治疗手段 — 个案报道

Distraction Osteogenesis: A Treatment Tool to Improve Baseline Conditions for Esthetic Restorations on Immediately Placed Dental Implants - A Case Report

Markus B. Hürzeler, Otto Zuhr, Günther Schenk, Uli Schoberer, Hannes Wachtel, Wolfgang Bolz

原载 Int J Periodont Rest Dent 2002; 22: 451 ~ 461(英文).

吴小吉 译　林野 校

摘要　牙种植学中最具挑战性的就是修复上颌骨前部美学区域的 2 颗相邻牙齿缺失同时伴软硬组织的不足。在本文报道的病例里用牙槽骨牵引技术来增加上颌骨中切牙周围的软组织和硬组织而改善种植区域的初始条件。骨牵引后 3 个月,拔除 2 个中切牙的牙根,在拔牙窝里即刻种植上 2 颗螺纹型的种植体。然后临时即刻修复,在 UCLA 基台上制作丙烯酸树脂全冠。这样可以提供一个理想的外形来支持种植体周围的软组织。种植体植入后 6 个月修复全部完成,2 个全瓷冠粘接到分别预备的氧化锆基台上。上述的修复方案似乎在美学区域有较大组织缺损的病例恢复牙齿天然美学效果中有很大的潜在应用价值。

自从 Brånemark 教授等人提出骨结合的概念后,牙种植体修复天然牙的缺失已被证明是一个可行的治疗方法。即使在牙槽突骨质和骨量都很差的条件下,各种对传统步骤的改良的不断出现,为我们提供了足够的支持牙种植体植入和功能性结合的资料。但是要在颌骨前部区域取得天然美学效果依然是一个难题,因为很小的牙龈外形缺损就可能导致种植体支持的修复体非天然美学效果的出现。为避免这些缺损,用压力桥体来保留牙槽窝的修复概念已经在即刻种植中被采纳,同时设计有即刻临时假冠来恢复支持牙齿拔除后通常都会缺失的边缘组织。这个操作可能会限制在天然牙缺失后大部分软硬组织都保存下来的病例中边缘组织的减少。

进一步的研究显示缺牙间隙的骨高度是这个区域软组织外形的一个主要决定性因素。在那些垂直向有更多明显骨缺失的病例中,为得到可预见性的美学效果就需要新的操作。各种各样的骨增量技术已经被发展和应用来重建种植体周围的骨质,包括宣称可预见性骨再生的一期和二期技术。但是当需要的垂直向骨增量超过了某个限度和或垂直向骨缺失还伴有明显的牙龈垂直向缺失的时候,软组织部分的重建就成为了主要问题。

牙槽骨垂直牵引技术是最近从整形外科介绍到口腔颌面外科的。骨牵引成骨是以切口二期愈合的理论为基础的。通过截骨术形成的骨块被一个功能性稳定的装置从它的基底部位移开,牵引出的间隙最初被钙化物填充,然后成熟为正常的骨质。

牙槽骨牵引技术的第一次使用是治疗外伤后牙槽嵴缺损的病人。现在各种类型的牵引器已经用于严重牙槽

译者:北京大学口腔医学院
北京海淀区中关村南大街 22 号　100081

图 1 治疗前的上颌骨前部显示牙龈退缩和组织的不规则

图 2(右) X 线片显示中切牙周围直达根尖的骨丧失

图 3 与牙冠分离后的中切牙牙根

嵴萎缩的下颌无牙颌病人和上下颌局部牙槽嵴缺损的纠正。因为这项技术同时增加了软组织和硬组织，所以在牙种植体植入前的牙槽嵴增量中肯定有着很大的潜在应用价值。

本病例演示了一个在上颌骨前部特别是在缺牙间隙区域牙周骨质和软组织严重缺损而植入牙种植体的治疗程序。为获得最佳结果，牙槽骨垂直牵引结合了即刻种植和即刻临时修复。而重点在于软硬组织重建，即牙种植体的骨结合以及恢复符合美学的和相邻牙列相联系的牙龈外形。

病例报道

43 岁男性病人，全身情况良好，没有口腔外科手术的禁忌证。在彻底的口腔卫生宣教后病人接受了全口牙周治疗。再次评价牙周状况后，对所有的 4 个象限侧面区域进行牙周手术。病人有着非常好的依从性而且保持了良好的口腔卫生。临床检查发现上颌的 2 颗中切牙已患严重的牙周病，牙周袋探诊深度在 4 ~ 9mm。由于牙周组织丧失后出现了过度的动度，中切牙已经用复合树脂夹板固定在两端的侧切牙上。在中切牙唇侧测量到的软组织退缩大约是 4mm，而侧切牙唇侧的牙龈外形大部分都保存着。正中牙乳头主要部分已经缺失，剩余的组织非常的不规则。同时，位于中切牙和侧切牙之间的软组织也没有完全保留下来（图 1）。因为病人笑线很高，所以齿龈交界处是暴露着的。X 线检查显示缺牙间隙骨高度不足，同时 2 个中切牙近中有直达根尖的角形骨吸收；2 个中切牙之间的骨高度下降了大约 90%，但侧切牙的近中面测量到的骨丧失大约只有 10%；左上中切牙之前进行过牙髓治疗（图 2）。病人希望能解决牙周问题和恢复上颌骨前部的天然美学。

整个治疗计划开始于诊断性蜡模的形成，这样可以清楚的观察到骨缺损。因为中切牙不可能再保留了，所以决定在牙槽骨牵引成骨重建软组织和硬组织的外形轮廓后植入 2 颗种植体。由于缺牙间隙间的骨缺损非常严重，纠正唇侧软组织畸形和保留并增加现存的缺牙间隙间的软组织（但不是完全的牙乳头重建）成为治疗的目标。对于侧切牙计划用瓷贴面来改善它的外形。所有的手术步骤和潜在的危险以及并发症都和病人讨论过，而且签署了知情同意书。

在进行牙槽骨牵引的时候，每一个尝试都是为了保存尽可能多的现存组织同时在垂直方向上增加软硬组织。因为保存边缘软组织不仅仅依赖于位于其下的硬组织，而且还要有相邻牙齿结构上的支持，所以在牵引过程中，中切牙是被保留的。由于进行性的牙周炎而使中切牙极度松动而需要固定在侧切牙上，这样要在牙龈边缘水平部位将牙冠截断并与牙根分开（图 3）。右上中切牙牙髓治疗后暂时充填。

术前给病人服用止疼药（对已酰氨基酚和可待因）。上颌前部区域阿替卡因（加 1:100 000 的肾上腺素）麻醉后作一个根尖到膜龈联合的水平切口，根向翻开全厚

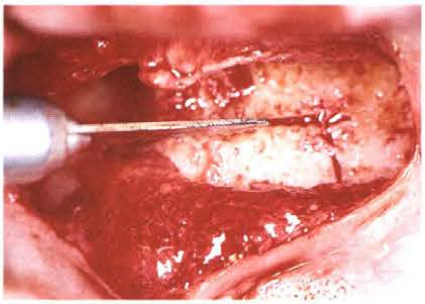

图 4 用振荡锯进行水平和垂直骨切开术

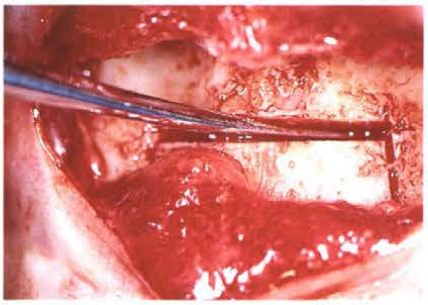

图 5 用细凿子检查骨块的动度和进行最后的分离

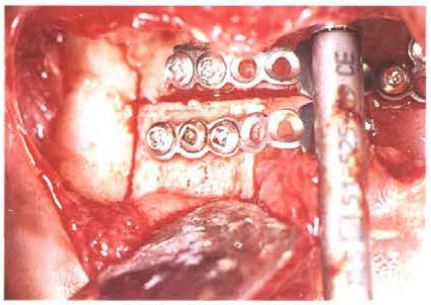

图 6 术中用小螺钉固定牵引器

图 7 术后可以看到上颌骨前部的牵引器穿龈的位置。中切牙牙冠在牙颈部被截短来提供牵引器垂直牵引的空间

图 8 牵引稳定期 3 个月后的临床情况

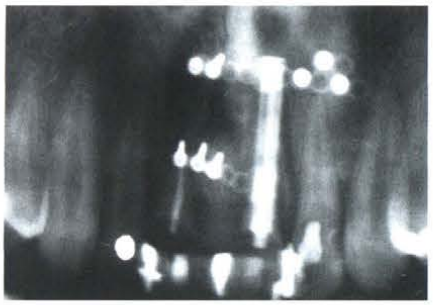

图 9 稳定期结束时 X 线片显示的牵引器牵引出的部分

瓣直至暴露鼻底。在 2 个侧切牙近中线角之间的冠方要求进行完全的骨膜下预备直到牙槽嵴，这样视野清晰而且可以安全进行截骨术。注意不要暴露高于这个点的牙槽嵴，同时避免损伤腭侧的、在被牵引的骨块血管化中起重要作用软组织。在进行截骨术之前，骨块的大小已经被仔细设计好了。临床经验显示从鼻底到水平截骨线的最小骨高度是 2 ~ 3mm，这个高度是为了维持一个足够的骨痂形成的基底。在距离邻牙 1mm 的位置上不得不做垂直截骨线而且要向水平截骨线轻度聚拢。用有尖锐边缘的骨膜起子在骨面上标记设计好的截骨线轮廓。根据这个轮廓线，牵引器（nogeMED）要调整成这样的方向，即在冠唇侧方向有一定的角度以抵消腭侧软组织对骨块的牵拉。通过对小型板的扭转和弯曲来完成矫正好的牵引器三维方向上的位置，这个小型板有时候根据骨块的大小不得不被减短。完成这些之后，拿开牵引器，用振荡锯（Osseoscalpel, Medicon; 图 4）按照设计好的做水平和垂直方向的骨切开术。骨块的最后分离是用纤细的凿子和一把小锤子（图 5）。用小螺钉把牵引器固定到位（图 6）。

用一个实验性的牵引来确定骨块在垂直方向上的动度和牵引的正确三维方向，然后骨块被放回到原来的位置，而且被牵引了 1mm。用可吸收和不可吸收缝线缝合不同层次的软组织可以最佳的关闭伤口。需要特别注意的就是调整靠近牵引螺钉穿龈部位周围的软组织。截短分离的中切牙牙冠基底部位来提供足够的垂直牵引空间，剩余牙冠用复合树脂夹板固定在相邻牙齿上（图 7），并用丙烯酸树脂模板重新定位中切牙。术后愈合顺利，一周后拆线。这个时候可通过转动螺钉开始牵引。进一步的牵引将由病人自己完成，每天 1mm 直到达到预期需要的 8mm 牵引高度。因为在愈合的后期可能出现一定的收缩，所以对缺损组织应该要求是过度矫正的。牵引完成后要有 3 个月的稳定期。

当稳定期结束（图 8，9），去除中切牙的临时固定假冠，用拔牙钳小心拔除牙槽窝里的牙根（图 10）。应注意避免损伤周围的牙槽骨，避免增大拔牙创或是唇侧骨板骨折（图 11）。在 2 个侧切牙的近中线角之间作偏向腭侧的牙槽嵴上方的水平切口，接下来在侧切牙的远中

图 10 无创牙根拔除

图 11 中切牙的拔牙窝

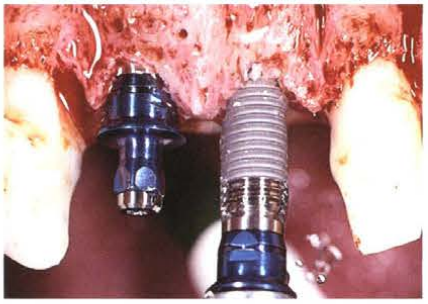

图 12 即刻植入 2 颗螺纹形种植体

图 13 种植体唇侧的结缔组织移植来增加水平向的软组织

图 14 术后戴入丙烯酸树脂的临时冠

图 15 种植体植入后 6 个月的临时修复。重点在于改善病人应有的外形

线角做垂直向的松弛切口，并和水平切口连起来如同 C 形。从腭侧向颊侧小心翻起粘骨膜瓣，包括拔除牙齿的穿通部位和邻近的软组织。为计划去除牵引器，需要提升牵引器根尖部位的组织瓣。取出牵引器后，在中切牙的拔牙窝里植入 2 颗螺纹形钛种植体（Osseotite, 3i/Implant Innovations, 图 12）。为了确定初期稳定性和作为即刻负重的一个标准，作者测试了 40Ncm 的阻力扭矩。由于仍然存在水平向的软组织缺损，在种植体唇侧分别进行取自腭部的皮下结缔组织移植（图 13）。粘骨膜瓣重新复位，覆盖在支持种植体周围组织的愈合基台周围，同时技工室开始在 UCLA（3i/Implant Innovations）基台上制作临时修复体。为结缔组织准确的定位和关闭以适应种植体的周围组织而使用水平褥式缝合，剩下的伤口用简单缝合关闭。

在临时冠穿龈的部位，可以用复合树脂大量的充填到基台上，而冠的最终外形是通过随后的步骤确定的，即在口内调改复合材料。冠的切端被磨短了，而且通过选择性调磨消除了工作或非工作时的殆接触。最后抛光，就位，扭矩要求 20Ncm（图 14）。指导病人术后 6 个月避免使用临时修复体行使功能。

种植体植入后 6 个月，软硬组织都已被认为有足够稳定后开始最终的修复（图 15）。侧切牙进行瓷贴面的牙体预备。这个瓷贴面是用光固化的复合树脂密封剂（Tetric Flow, Vivadent）粘接的。用特殊的复制技术（Wohlwendt Innovative）制作每个基台的氧化锆瓷基台，扭矩是 32Ncm。最后的修复以单个的全瓷冠（Procera Nobel Biocare）用玻璃离子水门汀（Ketac - Cem, ESPE）粘接到基台上，形成了一个整体美观的部分（图 16）。追踪病例的 X 线检查显示，相比初始水平缺牙间隙骨高度明显的增加并形成了非常好的骨结合（图 17）。

讨论

2 颗相邻种植体周围的软硬组织的外形轮廓对于实现天然美学效果来说是非常关键的，但是在拔牙后的维持和重建难度极大。即使在理想的条件下，能够预期获得和维持的龈乳头在两颗相邻种植体之间的长度也比种植体和一个天然牙之间的长度短大约 1mm。在报告的病例里，因为牙槽骨和牙龈组织垂直向的缺损要得到预期的美观效果只能是进行重建唇侧和缺牙间隙

图 16 中切牙最终修复的单个的全瓷冠。

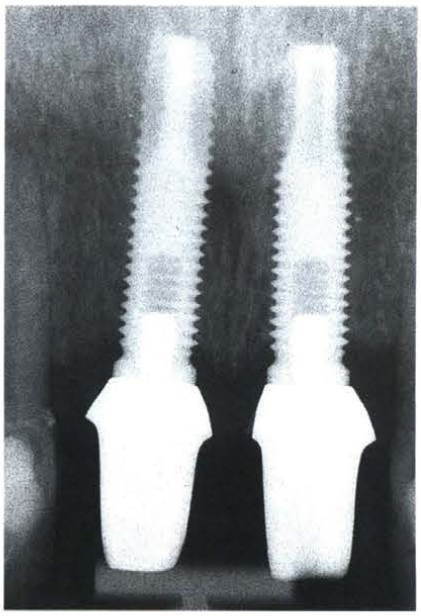

图 17(右) X 线片显示的种植体骨结合和这个病例明显的缺牙间隙间骨高度的增加

间的骨支持以达到预想的软组织外形。

虽然在无牙颌可以用增加骨量的方法增加垂直向的骨量，但是要在缺牙间隙间的获得牙槽嵴上的骨量增加是非常困难的。增加骨量的方法更多的限制来自于软组织的条件。垂直方向需要增加的骨量越多，为了无张力关闭覆盖移植组织就需要从颊侧转移更多的软组织。虽然这种转移有一定的限度，但还是有可能出现明显的膜龈联合的冠向移位，在种植体后期修复时有潜在的美学和功能性问题。在拔除没有保留希望的牙齿和植入种植体前，正畸牵引已经成为同时增加垂直向的软组织和硬组织的一个很有效方法。但是，正畸方法只在骨内缺损的外面使用才有效。如缺损很深，出现角形骨缺损，可能会减少骨内缺损的程度，但对增加缺牙间隙间的骨高度没有多大意义。

在这个苛刻的病例中，牙槽骨牵引被选为整个治疗策略中不可缺少的部分，因为它提供了最大潜力进行骨，牙龈和修复学上一次外观美学重建的尝试。这项技术最大的优点可能就是增加了牙槽骨而没有使用任何骨移植材料，相应的增加了软组织而没有额外的手术。因为不需要骨移植手术，病人的并发症也减少了。和其他增加骨量的方法相比在骨增加区域的骨吸收似乎是最少的，感染率都很低。在似乎是植入种植体的合适时间即牵引后 3 个月，人类组织学研究证明有纹状骨形成。实验室研究也发现牵引后 6 个月骨质已经成熟，而在 3 个月的时候在牵引出的骨质中植入的种植体在负重 1 年后保持着功能性结合而且没有软组织炎症。但是，需要提到的是现存的文献只包括了根据病例对照研究得出的有限结果。

尽管牙槽骨牵引有着毋庸置疑的潜力，但还是乐意改良这项技术以增加病人和医生对它的认可。在本病例中用到的矫正牵引器三维方向上的定位、调整和固定都有技术上的难度，而且一旦伤口闭合牵引器的方向就不能再改变。在上颌骨前部牵引器在牙槽突外的位置也是限制病人接受的一个主要原因。

牵引种植体植入牵引区域后保留并和后期的修复治疗结合可能是另一个选择。但是，由于牵引种植体需要确保骨结合，相对于其他系统加在种植体上的力和牵引速度不得不减慢，结果在一些病例里出现未成熟的片断骨重新聚集。而且，在牵引开始的时候放置牵引种植体是很困难的，因为要在牵引结束的时候种植体正好位于修复天然美学效果要求的理想修复位置。

由于牙龈外形不仅仅是取决于其下的硬组织还有邻近的牙齿支持组织，因此在整个治疗过程中特别注意维持这个支持功能。通过保留中切牙牙根在原来的位置上，现存的扇形牙龈外形就可以保留，而软组织和硬组织在牙槽骨牵引下向冠方进展。一旦这个步骤完成，结果就确定了，整个治疗策略的目标就是把增加的牙周边缘组织转化为种植体周围组织，达到就象没有一点缺损一样。这个技术应该比已经植入的种植体周围软组织缺损后的再生更有可预见性。为了这个目的进行了即刻种植；而即刻临时修复也提供了理想的外观并进一步支持种植体周围的软组织。

种植体植入新鲜的拔牙窝已经得到广泛的认同，因为它抵消了拔牙后软硬组织形态上众所周知的更替，从

而缩短了治疗时间。拔牙窝和种植体的不协调可以通过植入根形种植体或者使用骨移植和/或根据骨引导膜再生技术的原则使用膜。所展示的病例显示螺纹形种植体和拔牙窝之间只有很微小的不调而不需要进一步的治疗。

牙槽骨牵引成骨技术结合即刻种植和临时修复在治疗程序上提出了进一步的挑战，而且之前没有人报道。在本病例中没有使用骨移植材料而使大量坚固的骨质再生了，软组织外形可以被维持甚至改善。这样的结果只用2个外科手术就获得了。但是，在缺牙间隙组织再生的局限性也是显而易见的。尽管缺牙间隙间的骨高度恢复了足够种植体植入的合适位置，但是"黑三角"只能在最终修复的全瓷冠上通过长接触点来避免。临床研究还表明唇侧软组织在种植体植入和即刻临时修复后6个月出现了改变。为了用上述技术得到最理想的结果，因此临时修复应该在最终修复前考虑，而且需要一个足够长的时间来稳定。

牙槽骨牵引结合即刻种植和临时修复在保存和增加软硬组织中有着很大的潜在价值，而这些组织是牙种植体周围重建天然美学效果所需要的。手术次数的减少和治疗时间的缩短促进了病人的认可和舒适程度，这些都是有可能被材料设计和治疗程序上的新发展来进一步改进。整个治疗过程中对支持结构的维持也促进了种植体周围的良好外形的形成。尚需要临床研究来确定其可预见性，和在足够病例的基础上来确定决定综合治疗效果的因素。

第八届中国国际口腔器材展览会暨学术研讨会征文通知

"第八届中国国际口腔器材展览会暨学术研讨会"将于2004年10月26至29日在上海光大会展中心召开。此次会议由上海第二医科大学附属第九人民医院和中国国际科技会议中心主办，上海第二医科大学口腔医学院、上海展星展览服务有限公司承办，并得到中华口腔医学会、全国牙病防治指导组及30多个省市口腔医学院的全力支持。届时，来自世界各地的数万名口腔医师、专家、教授将共聚一堂，共同探讨口腔医学的发展。

本次会议除举行"口腔医学新技术和新进展学术报告"以外，还增设口腔医学论文交流。被录用的学术论文摘要将以壁报的形式展出，并收入"第八届中国国际口腔学术研讨会"汇编。为做好这次论文交流工作，"第八届中国国际口腔学术研讨会"向全国征文。

征文内容：口腔内科、口腔修复、口腔颌面外科、口腔正畸、口腔预防、口腔儿童、口腔种植和口腔材料等方面的临床应用和应用基础研究。

征文要求：中英文题目，中文单位和作者姓名，约500字中文摘要（研究目的、方法、结果、结论等）。要求递交打印稿和电子版各一份（软盘或电子邮件），电子文档必须为MS Word 97以上版本。

截稿时间：2004年6月30日（邮戳为准）

来稿请寄：上海市制造局路639号，上海市口腔医学研究所　张濒、冯希平收

邮编：200011

电话：021－63135412　传真：021－63135412　电子邮件：sris@sh163.net

请在信封或电子邮件标题上标明："**口腔学术研讨会征文**"字样

第八届中国国际口腔器材展览会暨学术研讨会组委会

上海市口腔医学研究所