断层腭组织瓣 — 暴露上颌种植体恢复角化组织的外科方法：技术与临床结果

Split Palatal Flap. II. A Surgical Approach for Maxillary Implant Uncovering in Cases with Reduced Keratinized Tissue: Technique and Clinical Results

Carlos E. Nemcovsky, Zvi Artzi

原载 Int J Periodont Rest Dent 1999; 19: 387－393. (英文)

胡秀莲 译　林 野 校

摘要　现已公认如果骨内种植体周围有足够的角化粘膜，则在软组织与种植体处可形成更理想的功能性界面。本文目的是描述用外科手术的方法，即断层腭组织瓣，在暴露种植体时形成或增加种植体周围的角化组织。本方法尤其适用于上颌种植体颊侧无或有很少的角化组织。本研究包括 8 位病人 34 颗上颌种植体，在种植体暴露前无或只有很少的颊侧角化龈。愈合后，所有愈合基台的颊侧均有 2－5mm 宽的角化龈(平均 3.7mm)。术后不适感很小。在种植体暴露时，应用断层皮瓣减少了手术所需的步骤及部位，并能形成足够的颊侧角化龈。

已有大量文章报导骨结合种植体的长期成功应用。种植体失败的二个重要原因是种植体周围炎及咬合负荷过重。在动物试验模型上发现骨内种植体周围缺乏角化牙龈，增加了种植体周围区菌斑诱导的组织破坏的易感性。缺乏角化牙龈是人的羟基磷灰石涂层的柱状种植体最常见的失败原因。在猴的实验中，缝线诱导的、羟基磷灰石涂层种植体周围的缺损深度与角化粘膜的宽度成明显负相关。亦有报道在有附着龈包围的种植体的牙周袋深度比没有角化粘膜组织包围的种植体的牙周袋浅。种植体周围角化牙龈结缔组织结构的不同，使得它们比非角化粘膜更适于抵抗细菌的穿透。角化组织中大量的 V 型胶原有利于增加胶原酶的稳定性。

关于种植体周围必须有角化粘膜的必要性仍有一些争议。现在公认如果有足够的角化粘膜，则可在软组织与种植体之间形成更理想的功能性界面。其原理为增加了美学效果，修复操作更简单，牙龈退缩较少，菌斑控制更容易及更易常规保持。

应用各种外科技术形成口内骨结合种植体的角化组织已有描述，如条状牙龈自体移植，冠状面固定腭侧滑行瓣，可用于天然牙，也可用于种植体。

本文描述并评估在暴露种植体时，于种植体周围形成或增加颊侧角化组织的技术。该技术的基础是应用断层腭组织瓣，尤其适用于上颌种植体颊侧无或只有很少的角化组织。

材料与方法

病例选择

本研究包括 8 位病人的 34 颗需要暴露的上颌种植

译者：北京医科大学口腔医学院
北京海淀区白石桥路 38 号　100081

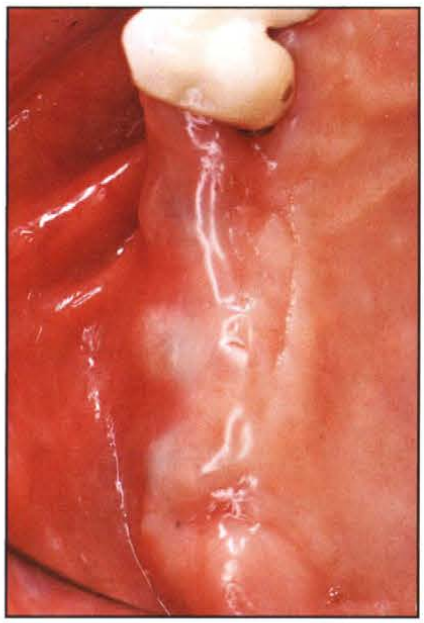

图 1 殆面观　暴露种植体前的牙槽嵴。可探到颊侧菲薄的牙槽粘膜下的封闭螺钉。注意颊侧缺乏角化牙龈

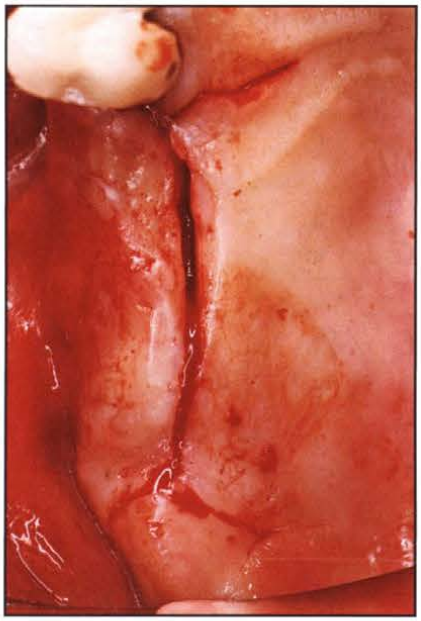

图 2 种植体偏腭侧牙槽嵴顶切口，近远中 V 形松弛切口

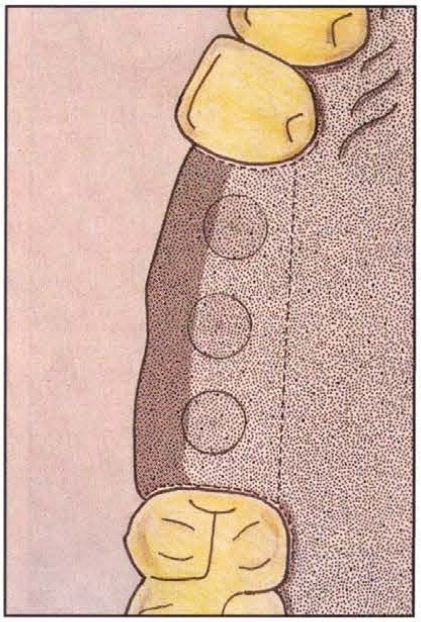

图 3 种植体偏腭侧牙槽嵴顶切口位置

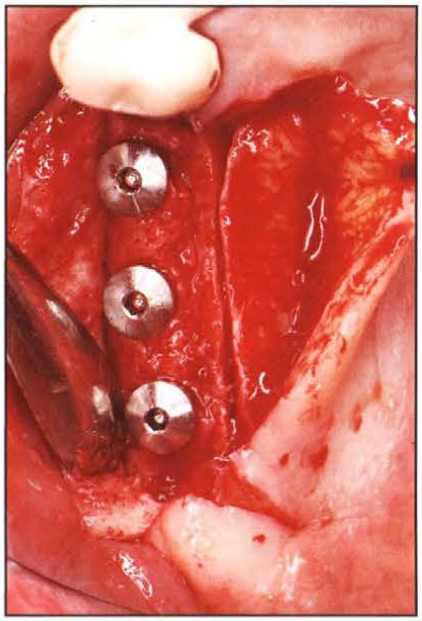

图 4 翻起全厚粘骨膜瓣以暴露封闭螺钉。腭侧瓣分为两层：深层及浅层

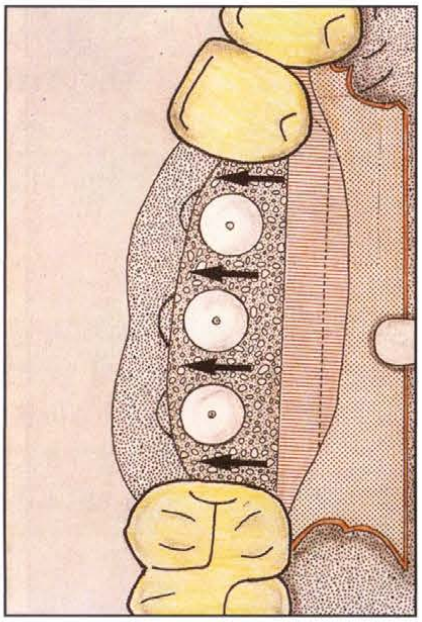

图 5 牙槽嵴顶切口颊侧组织复位在颊侧（箭头）。腭侧瓣分为两层，深层做另一平行于前牙槽嵴顶的切口，形成带蒂的瓣（虚线）。在颊侧瓣面对愈合基台处做弧形小切口以促进瓣的贴合

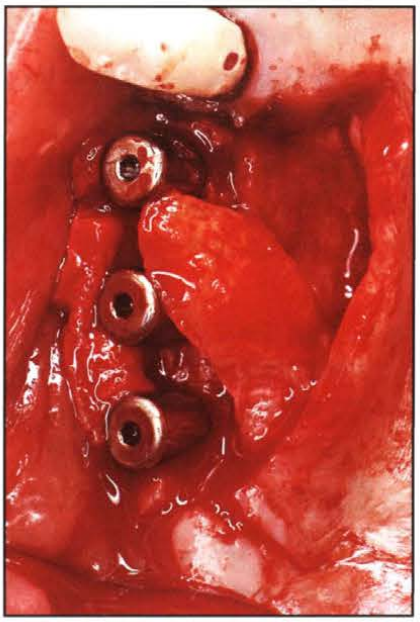

图 6 深部带蒂腭侧瓣在保持部分血运情况下可移动并容易旋转

体。有 4 位病人是双侧种植体应用这项技术暴露。所有种植体均为尖牙、前磨牙、磨牙。

骨内种植体骨结合之后，二期手术前临床检查发现，颊侧角化牙龈很少或没有。大多数种植体位于颊侧位置，于牙槽骨粘膜下很容易探到封闭螺钉（图1）。

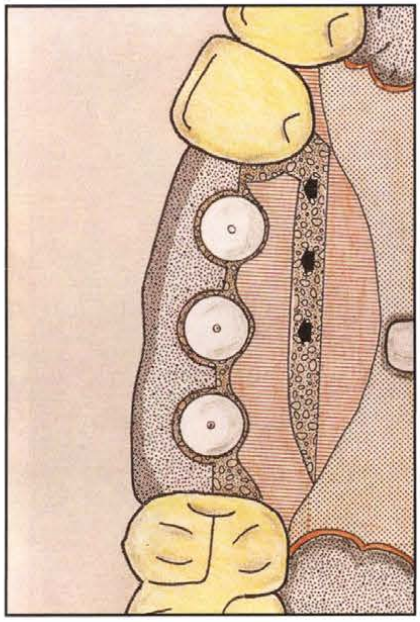

图 7 旋转深部带蒂腭侧瓣使其紧密贴合愈合基台(箭头)。颊侧瓣也贴合愈合基台

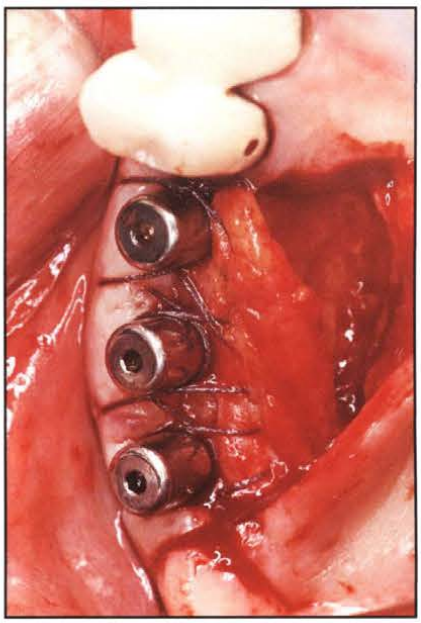

图 8 深部带蒂腭侧瓣及颊侧瓣紧密贴合愈合基台并缝合

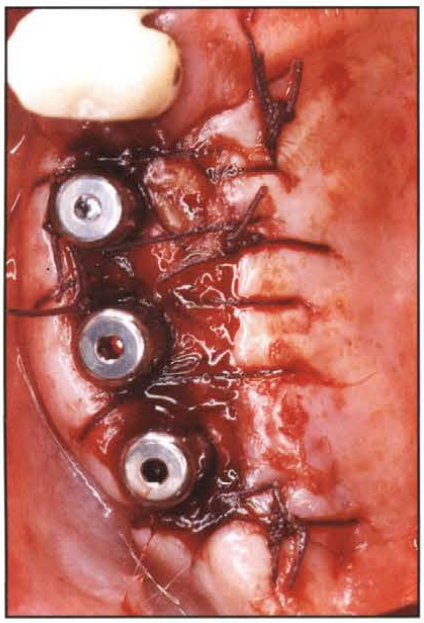

图 9 浅层腭侧瓣复位并缝合

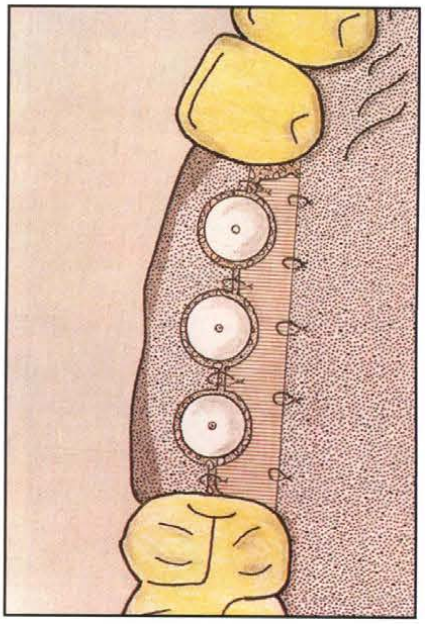

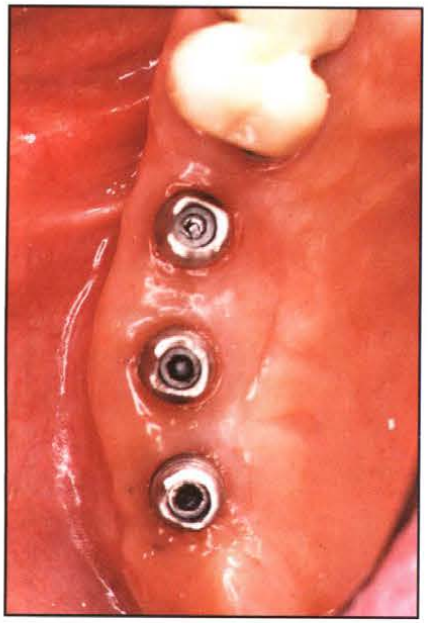

图 10(左) 缝合后深层及浅层断层腭组织瓣最终的相对位置。种植体周围形成足够的角化组织，而避免了支持种植体的骨组织大范围暴露

图 11(右) 愈合后，戴入基台。所有基台周围有足够宽的颊侧角化牙龈

外科技术

于种植体腭侧行牙槽嵴顶切口。仔细设计切口，然后将切口的颊侧组织向颊向复位缝合。此阶段要估计愈合基台周围所需要角化牙龈的宽度。近远中行 V 型松弛切口(图 2,3)。然后翻起全厚粘骨膜瓣以暴露种植体封闭螺钉，卸下封闭螺钉，安上愈合基台。腭侧瓣分成两部分：深部皮瓣包括骨膜及结缔组织，浅层皮瓣包括上皮及结缔组织(图 4)。深部皮瓣行短的二次切口，平行于第一次牙槽嵴顶切口，进一步分离 2 个皮瓣。深部皮瓣即形成有蒂的能移动并容易旋转的皮瓣。考虑血供的原因，蒂部应在远端，由腭动脉供给营养(图 5,6)。然后于颊侧行连续垂直褥式缝合，使颊侧瓣紧密地贴合在愈合基台处。如需要的话，用一次性 5mm

图 12 颊侧观 病人口内的修复体

打孔器做弧形小切口，以使颊侧瓣更贴合（图 5）。用连续简单悬吊法或水平褥式缝合深部腭侧瓣，使腭侧部分与基台紧密贴合(图 7,8)。最后，将浅层腭侧瓣复位缝合。轻轻压住几分钟，以避免两腭侧瓣之间有血凝块堆积(图 9,10)。

结果

术后不适较少，包括腭侧浅层皮瓣轻度糜烂（2 位病人），腭侧疼痛（2 位病人），术后即刻腭部出血需要另外缝合（1 位病人）。本研究所选病人均为种植体暴露时角化牙龈很少或没有。愈合后，在基台周围可测到 2－5mm 角化牙龈(平均 3.7mm)(图 11,12)。

讨论

如果口腔卫生足够好，角化粘膜对维持种植体周围组织健康并非必须，但是一般提倡要有角化牙龈。

本手术旨在应用断层腭组织瓣形成或增加种植体周围角化牙龈。本技术可在上颌种植体支持的修复体颊侧形成足够宽的角化组织，使种植体暴露时避免支持种植体的骨组织大范围暴露。

虽然膜龈问题可在后期成功解决，在种植体暴露时，应用断层腭组织瓣可减少手术程序及术区，而能形成足够的角化牙龈。本手术操作简单，术后不适很少，并且暴露的腭侧结缔组织二期愈合几乎没有问题及任何术后不适。本方法尤其适用于上颌种植体周无或只有很少角化组织时。