多学科与正畸结合治疗重度牙周病及咬合错乱：附1例临床报告

Interdisciplinary approach and orthodonic options for treatment of advanced periodontal disease and malocclusion: A case report

Sachiko Maeda, Yoshinobu Maeda, Yoshihiro Ono, Kimio Nakamura, Tokuo

原载 Quintessence Int 2007;38:653-662

王峰 译

摘要 伴有牙周组织破坏和咬合错乱的患者需要牙周、修复和正畸的结合治疗，对于此种患者正畸矫治是可行的，但同时需要消除炎症以及咬合干扰，为之后适宜的修复体提供良好的牙周环境。对于此种患者的正畸治疗需要稳定的支抗系统、合理的力系使用、稳定的保持以及治疗期间的菌斑控制。本病例报告描述了一位49岁伴有牙周组织破坏严重、多个牙缺失且咬合错乱的女性患者，正畸及牙周治疗后患者的咬合功能及面部美观得到较大改善，治疗中采用了诱导组织再生术、种植体修复以及上颌窦提升术。

一些患有严重牙周组织疾病的患者在临床上表现为广泛的咬合错乱和牙齿缺失，这些患者需要正畸治疗、牙周治疗以及修复干预以取得满意的面部美观及功能恢复。

使用正畸方法纠正牙齿的位置及倾斜可以大大改善牙周组织状况，治疗可以改善口腔卫生、消除炎症、抑制骨吸收以及纠正咬合创伤。正畸牙移动也可以为修复治疗提供准备，如共同就位道的取得以及重建良好的后牙咬合平面和前牙引导面。排齐拥挤、移位的切牙，并且内收突出的前牙，可以改善面部美观，对于伴有缺牙及骨支持组织缺失的患者而言，治疗方式与常规的正畸患者有所不同，需要稳定的支抗系统、合理的力系使用、稳定的保持以及治疗期间的菌斑控制。

本病例中患者伴有严重牙周组织破坏、咬合错乱且多个牙缺失。正畸治疗可以提供一个良好的预后，并且可以改善面部的美观及咬合功能。

病例报告

病史及检查

患者，女，49岁9个月。希望得到全面的牙周治疗以及咬合重建，全身检查正常。患者上下牙列重度拥挤，上颌左侧第一前磨牙以及第一、二磨牙和下颌左侧第一前磨牙缺失；右侧第一磨牙关系为Angle class II；中切牙覆盖7mm，覆𬌗2mm；上颌牙齿突出、闭唇不全（图1a-1e）。

牙周组织检查发现：上下牙弓牙齿的附着龈丧失，上颌右侧第一、第二前磨牙以及下颌左侧第一磨牙牙周袋>8mm（表1）。

译者 北京海军总医院口腔科
北京海淀区阜成路6号 100037

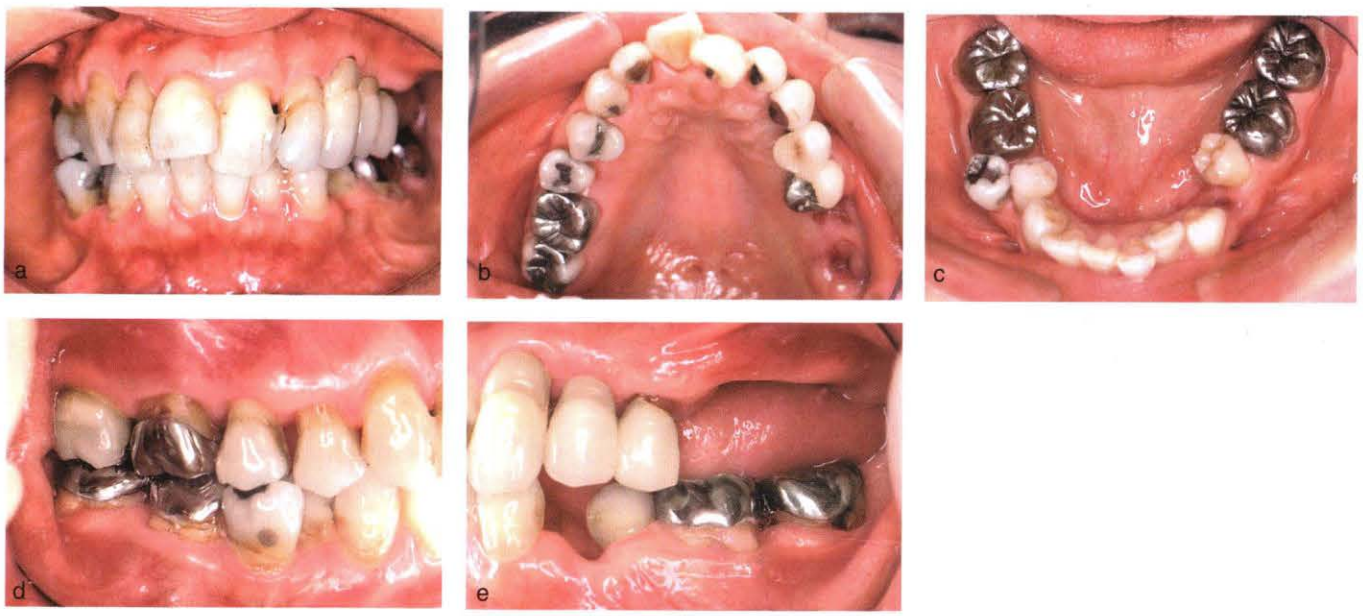

图 1a-1e 初诊口内像。A 正面观;B 上牙弓殆面观;C 下牙弓殆面观;D 右侧面观;E 左侧面观

表 1a 治疗前上颌牙齿的牙周检查

	牙位(FDI 标准)													
	2(17)	3(16)	4(15)	5(14)	6(13)	7(12)	8(11)	9(21)	10(22)	11(23)	12(24)	13(25)	14(26)	15(27)
唇侧														
牙周袋深度	323	334	833	833	323	323	322	222	333	224	–	434	–	–
探诊出血	*	*	**	*	**							*		
舌侧														
牙周袋深度	334	324	863	623	333	423	333	333	33	326		333		
探诊出血		*	***	***		*	**	**	*	**		*		

* 显示探诊出血存在

表 1b 治疗前下颌牙齿的牙周检查

	牙位(FDI 标准													
	31(47)	30(46)	29(45)	28(44)	27(43)	26(42)	25(41)	24(31)	23(32)	22(31)	21(30)	20(29)	19(36)	18(37)
唇侧														
牙周袋深度	333	223	225	52	222	323	223	322	222	323	–	323	222	333
探诊出血	*		**	*										
舌侧														
牙周袋深度	323	322	–	323	323	223	212	212	222	323	–	223	458	233
探诊出血	*											*	***	*

* 显示探诊出血存在

全景片显示：上颌大部分牙列以及下颌左侧第一磨牙区存在严重的垂直骨吸收(图 2a-2c)。

治疗计划

治疗目标是:(1)纠正咬合错乱,(2)改善咬合功能及面部美观,(3)增强牙周组织健康。

此患者治疗计划如下:

治疗前准备

- 牙周组织翻瓣后,进行刮治及根面平整,同时进行口腔卫生宣教
- 拔除无保留价值的上颌右侧第二前磨牙以及下颌左侧第一磨牙

牙周组织治疗

- 上颌右侧第一前磨牙诱导组织再生(GTR)术
- 结缔组织瓣、游离龈瓣和根向复位瓣的联合使用

正畸治疗

- 采取牙冠邻面去釉术来解除上颌前牙的拥挤
- 拔除下颌右侧第二前磨牙以排齐下牙列

修复治疗

- 左侧上颌磨牙区上颌窦提升术并进行颏部自体骨移植
- 上颌左侧磨牙区种植体的植入
- 下颌除前牙区之外的夹板式修复

治疗顺序

牙周组织翻瓣后,进行刮治及根面平整,同时进行口腔卫生宣教(表 2)。

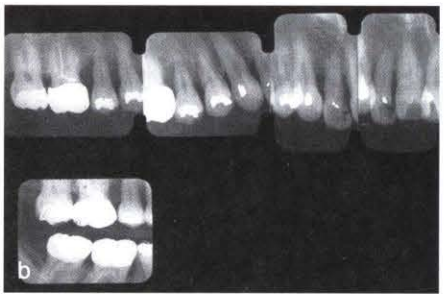

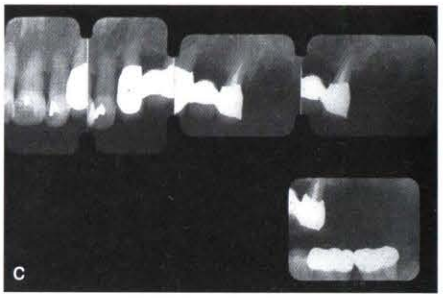

图 2a-2c 初诊时 X 光片显示重度骨吸收

表 2a 治疗前准备完成后上颌牙齿的牙周检查

	牙位(FDI 标准)													
	2(17)	3(16)	4(15)	5(14)	6(13)	7(12)	8(11)	9(21)	10(22)	11(23)	12(24)	13(25)	14(26)	15(27)
唇侧														
牙周袋深度	223	322	–	322	322	323	223	122	222	223	–	323	–	–
探诊出血	*													
舌侧														
牙周袋深度	335	313	–	312	333	432	222	313	323	313	–	323		
探诊出血		*					*		*					

* 显示探诊出血存在

表 2b 治疗前准备完成后下颌牙齿的牙周检查

	牙位(FDI 标准)													
	31(47)	30(46)	29(45)	28(44)	27(43)	26(42)	25(41)	24(31)	23(32)	22(31)	21(30)	20(29)	19(36)	18(37)
唇侧														
牙周袋深度	222	323	213	221	223	323	323	323	223	221	–	213	322	321
探诊出血													*	
舌侧														
牙周袋深度	43	211	–	323	321	123	222	222	212	223	–	323	333	324
探诊出血	*													*

* 显示探诊出血存在

治疗顺序如下

上牙弓

拔除上颌右侧第二前磨牙,第一前磨牙 GTR 术后安放临时固定局部义齿(图 3a–3d)。上颌左侧尖牙与前磨牙间在原修复体拆除后同样安放临时修复体。使用左右侧的临时修复体作为支抗开始正畸治疗。从右侧第一磨牙到左侧尖牙粘结托槽,排齐上颌前牙。为获取牙齿排齐所需间隙每一颗上颌切牙的近远中邻面及两侧尖牙的近中邻面进行邻面去釉, 获取 1mm 间隙(图 4a,4b)。

6 个月的主动正畸治疗后拆除上颌所有矫治装置,安放连接上颌左右尖牙的临时修复体。保持 6 个月后上颌左侧尖牙及第二前磨牙区行游离龈瓣术(图 5a)。3 个月后在上颌尖牙区行结缔组织瓣术。正畸治疗结束 23 个月后上颌尖牙到第二磨牙之间进行根向复位瓣和游离龈瓣结合手术(图 5b)。

上颌正畸治疗结束后,左上磨牙区进行上颌窦提升术及颏部自体骨移植(图 6)。5 个月后植入 3 颗种植体,在上颌窦提升术后 25 个月进行二期手术(图 7)。

下牙弓

下颌正畸治疗的准备包括右侧第二前磨牙和左侧第一磨牙。在上颌左右侧尖牙及磨牙区游离龈瓣术及上颌切牙区的结缔组织瓣术后立即开始下颌的正畸治疗(图 8a–8d)。在此期间,在右侧第一磨牙及左侧第二磨牙之间放置舌弓用以增强支抗,纠正前牙区的拥挤以及左右侧前磨牙的倾斜。正畸治疗 4 个月后拆除矫治器,而后以夹板式临时连冠进行后牙区的保持,在下颌两侧尖牙之间粘接舌侧保持器进行前牙保持。

保持 9 个月后,行从左侧尖牙到左侧第二磨牙间的游离龈瓣术(图 9a)。12 个月后,在右侧第一前磨牙和右侧第二磨牙之间行游离龈瓣和根向复位瓣的联合手术(图 9b)。

正畸治疗后 35 个月完成了上颌牙齿的最终修复体制作,在保持 31 个月后完成了下颌后牙区的最终修复体制作(图 10a–10h)。

维护

维护 在最终修复体粘接后就开始进入维持期,认真做好患者的术后随访,在终修复体粘接后 30 个月内患者口腔卫生情况较好。

讨论

患有重度牙周疾病的患者经常表现出牙齿错乱、多个牙缺失以及无法保留的牙齿。牙齿排列不齐可由牙齿异常萌出所导致,然而也可以由某些口腔问题而引起,如牙齿的病理性迁移以及生理性飘移。牙齿排列不齐

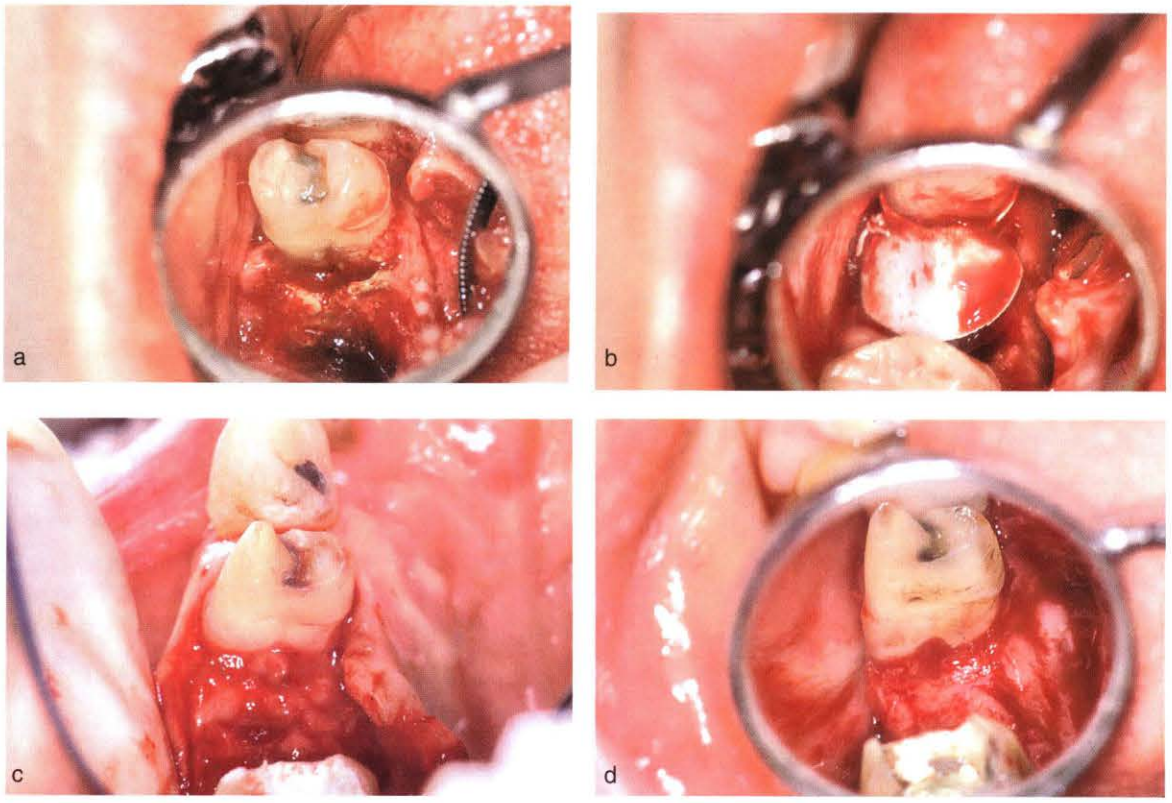

图 3a-3d A 上颌左侧第一、第二前磨牙垂直骨吸收;B 上颌右侧第二前磨牙区 GTR 术;C GTR 术后两个月复查;D TGR 术后 30 个月

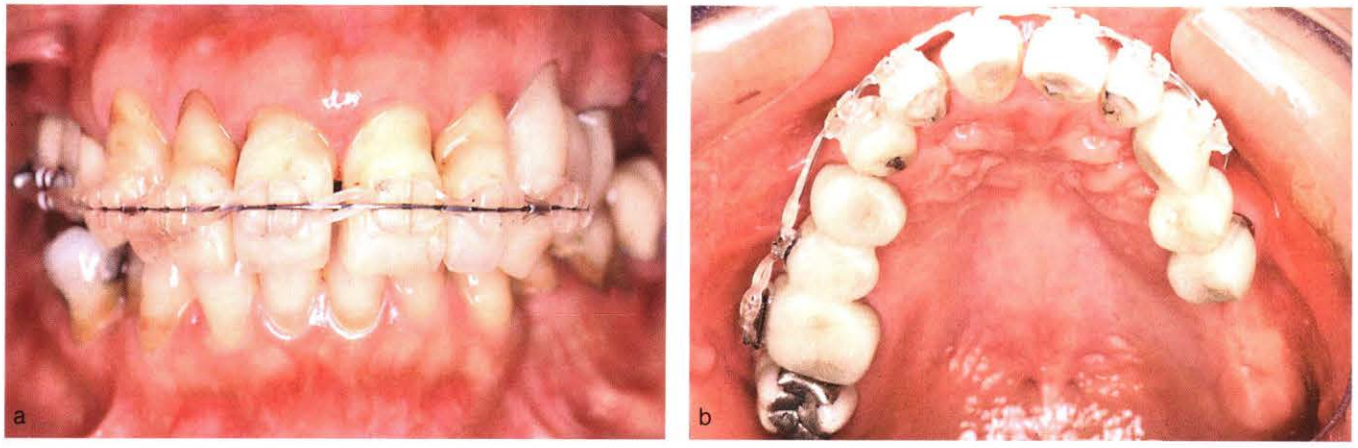

图 4a-4b 上颌前牙区的正畸矫治,包括前牙冠的邻面去釉

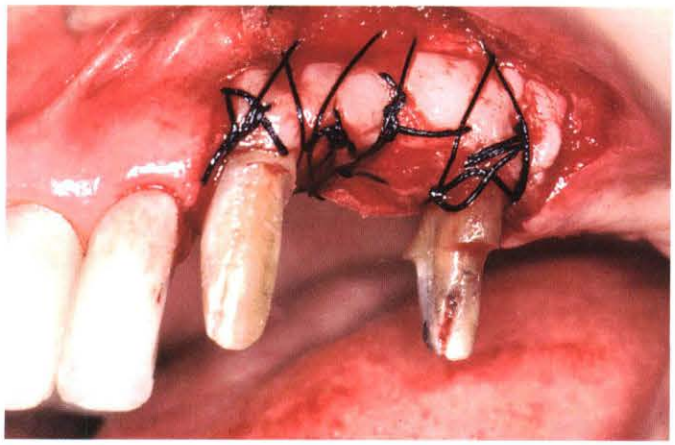

图 5a 上颌左侧尖牙和第二前磨牙间的游离龈瓣术

图 5b 上颌右侧尖牙到第二磨牙区的游离龈瓣和根向复位瓣的结合手术

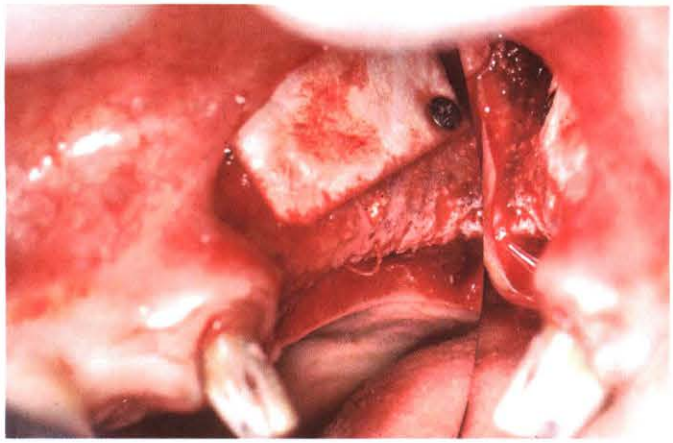

图 6 上颌左侧磨牙区的上颌窦提升术及颏部自体骨移植

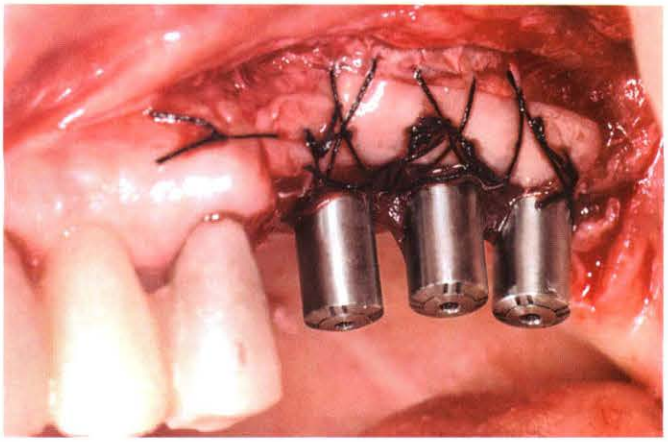

图 7 上颌窦提升术后 25 个月进行二期种植手术

会导致菌斑控制不利或咬合创伤，这些都是导致牙周组织疾病的危险因素。牙齿不齐同时也增加了修复体制作的难度。

重度牙周组织疾病患者的正畸治疗不仅仅改善了牙周组织状况,同时也为正畸治疗进行口腔预备。

本文所示病例就伴随有牙齿排列不齐、牙齿缺失和重度牙周组织疾病。上颌前牙区牙列拥挤,重度骨吸收。患者早年没有前牙区的拥挤，现在的拥挤是牙齿病理性迁移的结果,因此对此区域应考虑到美观的改善,所以有必要对前牙进行夹板式修复以防止继发咬合创伤;因为牙齿基骨严重丧失会导致牙齿松动,从而引起咬合创伤。此病例所选择的另一个治疗方案可以包括牙周治疗和修复治疗,但是无法改善突出的面形,而且也无法改善前牙的轴倾度。基于这些原因采用正畸治疗来纠正拥挤并内收前牙。文中患者由于减小了唇部突度而改善了面部美观,而且形成了正常的唇部封闭,防止口腔干燥,从而保护了牙龈及口腔粘膜。

患者下颌右侧前磨牙区的拥挤自牙齿萌出时就已存在，此种排列不齐通常是由牙量骨量不调以及牙齿的异常萌出所导致，但是拔除一个前磨牙并不是一个良好的解决方案,因为拔牙后患者的菌斑控制难度增加,而且会由于余留牙齿的倾斜引起咬合创伤。另一方面下颌左侧第二前磨牙近中舌向倾斜，是由于其向第一磨牙所在位置飘移的结果。此象限的第一前磨牙和第一磨牙缺隙需进行修复治疗，然而仅依靠修复手段无法提供嵴牙的共同就位，而且加上第二前磨牙的倾斜无法制作出正确形态的修复体，同时还需要大量的牙

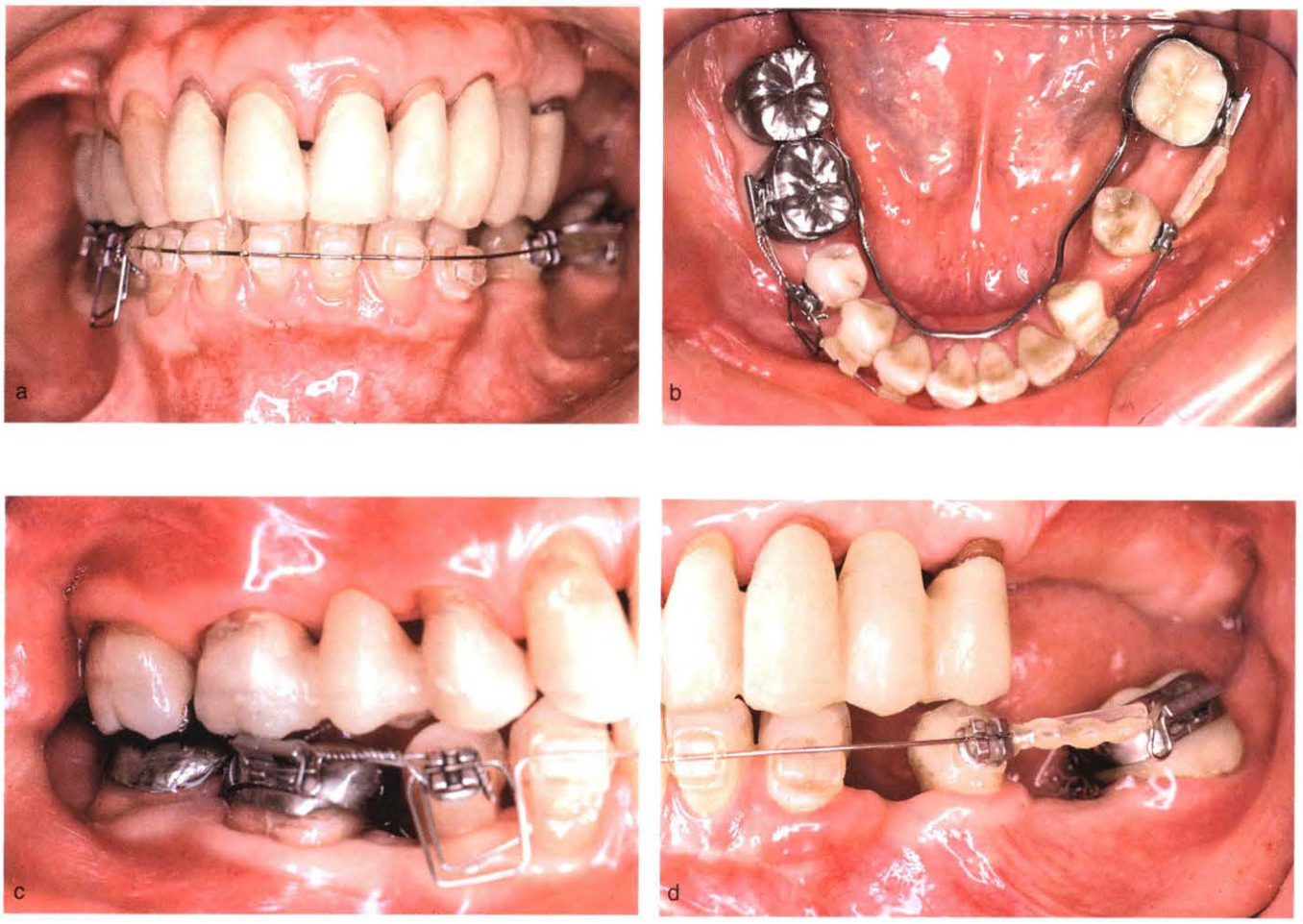

图 8a-8d 下颌的正畸治疗

图 9a 从左侧尖牙到左侧第二磨牙间的游离龈瓣术

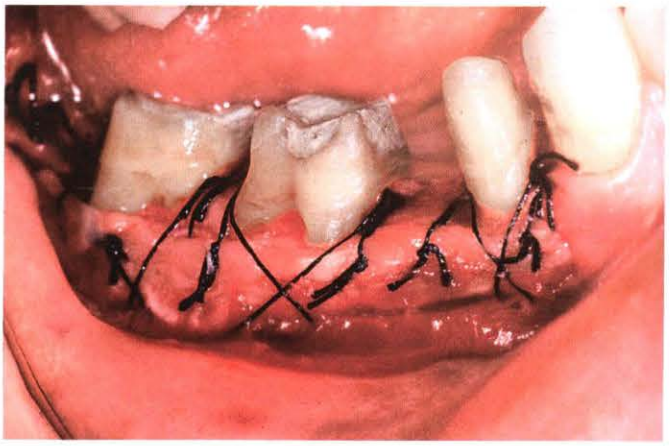

图9b 右侧第一前磨牙和右侧第二磨牙间的游离龈瓣和根向复位结合手术

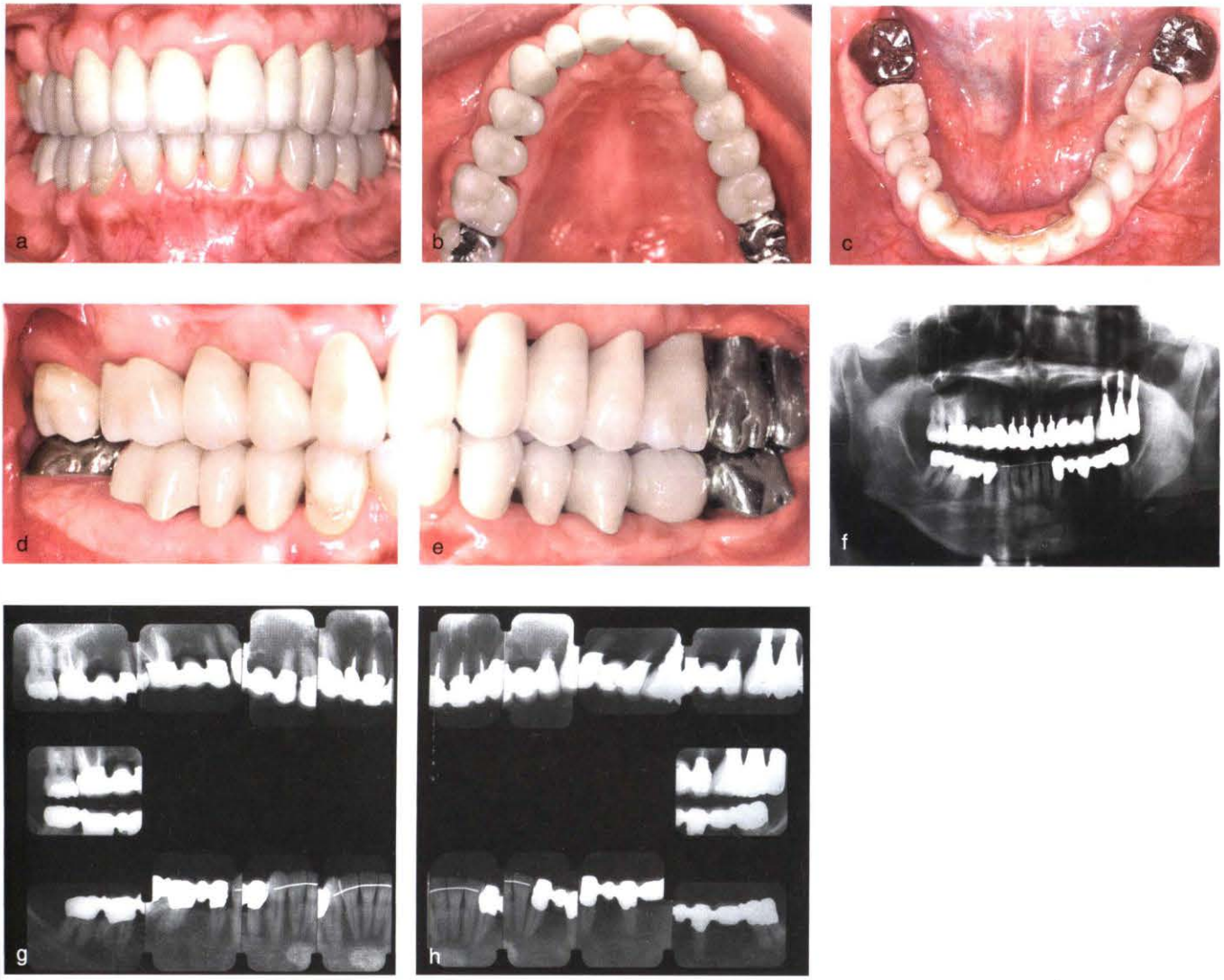

图 10a-10h 修复体安置后的口内像及X光片

体组织切削。应用正畸治疗直立前磨牙,为修复治疗创造了良好的条件,修复体容易戴入,外形美观且咬合稳定。

重度牙周组织疾病的正畸治疗应小心谨慎,治疗方式、施力的大小、支抗的选择、保持以及治疗期间的菌斑控制都应进行考虑。为矫正牙列拥挤获取间隙通常需要牙齿的拔除,但是拔牙也有风险性,比如说在牙齿移动过程中会造成骨吸收,而且由于矫治器的存在使得菌斑控制较为困难。对此患者而言,间隙的获得是通过上颌前牙区的邻面去釉而完成的,这样既解决了拥挤问题,还内收了切牙。邻面去釉后需要使用夹板式修复体固定前牙。

对有牙周支持组织破坏的牙齿应施以较轻的正畸力,因为这些牙齿较易被移动,过大的力量会损伤牙周膜。对于多个后牙缺失的患者,在正畸治疗时很难找到良好的支抗牙。对于此患者安置了临时固定局部义齿用于上颌牙弓的支抗加强。连接下颌两磨牙间的舌弓用于下颌牙弓的支抗加强。牙周组织破坏的患者在保持期容易出现复发,因此需要长时间的保持。对于此类患者经常需要终生保持。此患者初诊时多个牙齿缺失,后牙咬合不良,在下颌后牙区使用了夹板式修复体,建立了良好的咬合关系;在下颌前牙区使用了粘接式舌侧保持器以利于治疗结果的稳定。

一些关于菌斑控制的报道指出在没有进一步的骨吸收

及附着丧失时，可以进行正畸牙移动，因此在治疗期间，牙周组织炎症得到控制后就可以开始正畸主动治疗。相反的如果缺少特殊的口腔卫生宣教或专业的机械牙齿清洁将会导致骨吸收加重。对此患者而言,制定了较为严格的口腔卫生保健方案，包括在治疗期间每天至少两次的刷牙及含漱,以及每两周进行一次专业机械牙齿清洁。这一口腔保健方案和正畸轻力的使用对牙周组织没有造成过大的压力，从而达到了较好的治疗效果。

结论

为提高生活质量，伴有牙周组织破坏及咬合错乱的患者同样寻求美观以及咬合功能的改善。此类患者的牙齿治疗较为复杂且具有挑战性,然而,包括正畸在内的多学科联合治疗将会大大改善此种境况。本文所示病例的治疗包括正畸治疗、包括GTR术在内的牙周治疗、伴有上颌窦提升和种植体植入的修复治疗;这种多学科的联合治疗方案对患有重度牙周组织疾病的患者能大大改善其咬合功能、面部美观以及牙周组织健康。

2008中国国际口腔医学大会征文通知

由中华口腔医学会主办的“2008中国国际口腔医学大会”将于2008年10月11-14日在天津滨海国际会展中心举行。

本次大会除邀请国内外知名专家作新技术新进展、种植技术、瓷修复系列、根管治疗系列以及技工操作等专题学术交流外,特设口腔医学论坛。投稿的学术论文经大会评审通过后将收入“2008中国国际口腔医学大会”汇编,并将摘要以壁报形式在会场展出。为此,开始征文活动。

征文内容:口腔内科、口腔修复、口腔颌面外科、口腔正畸、口腔预防、儿童口腔、口腔种植和口腔材料等方面的临床应用型文章和临床病例研究。

征文要求:中英文题目;中文单位和作者姓名;约500字结构式中文摘要(目的、方法、结果和结论)。要求递交打印稿和电子版各1份(光盘或电子邮件,电子文档为MS Word格式)。

截稿时间:2008年7月30日(以当地邮戳为准);

来稿请寄:

北京市中关村南大街甲18号北京国际大厦C座4层中华口腔医学会 100081

请在信封或电子邮件标题上标明:“2008中国国际口腔医学大会征文”字样。

联系人:白涵

电话:010-62116665-211,**传真**:010-62110880,**电子邮件**:cdei@sina.com。

参加会议者,将获得国家级继续教育I类学分。

欢迎全国广大口腔医务工作者踊跃投稿,积极参会和参加论文交流活动!

“2008中国国际口腔医学大会暨器材设备展览会”官方网站 www.globalstar.org.cn

中华口腔医学会

2008中国国际口腔医学大会秘书处

2007年11月