译文

采用压电式手术方式快速矫治安氏Ⅱ类错殆：附 2 个病例报告

Rapid Treatment of Class Ⅱ Malocclusion with Piezocision: Two Case Reports

Serge Dibart, Jerome Surmenian, Jean David Sebaoun, Luigi Montesani

原载 Int J Periodontics Restorative Dent, 2010, 30(5): 487-493.（英文）

周 敏 译 李 煌 审

摘 要

当今社会发展迅速，人们的自我意识增强，越来越多的成年患者希望通过正畸治疗来改善面容或增强咀嚼功能。然而，他们也更关注正畸所花费的时间和所获得的美观效果。成年正畸患者的最大困扰就是戴用托槽需花费大量的时间。近年来，一些外科手术技术的发展正致力于解决这一难题，缩短正畸治疗时间。尽管这些技术行之有效，但是其副作用是对组织具有过大的侵袭性。本文将介绍一种新的、侵袭性小的术式（压电式手术 piezocision），它结合了微切口和局部压电式外科手术技术，不仅能快速取得相同的治疗结果，同时对组织的损伤非常轻微。

1 引言

当前，采用牙槽嵴骨外科手术方法来加快正畸治疗速度并不是一个全新的理念。在以往描述外科手术方式的文献中，Wilcko 等人的工作尤为突出，2003 年他们在文章中报道了 1 例患者接受牙槽骨去骨皮质术并结合骨移植术，此种手术能扩大牙槽骨体积，允许牙齿快速移动至新扩增出的骨域。这种手术方法有效地结合了加快正畸治疗的骨皮质切开术和牙周手术中的牙槽骨增量术，因此被认为是可以加速正畸成骨过程的一种治疗手段。然而，这一手术需要掀起颊舌侧的全厚皮瓣以及大范围去除颊舌侧的牙槽骨骨皮质。在这种手术过程中产生的物理损伤被称为局部加速现象（regional acceleratory phenomenon，RAP），它可以导致暂时性的骨去矿化以及局部骨量的减小。作者推测这一暂时性的骨量减小（表现为同样的骨体积，但骨密度减小）是由于牙齿快速移动到一个更加“疏松”的骨的微环境中造成的。在 2007 年，Vercellotti 和

译者单位 南京大学口腔医学院附属口腔医院
江苏省南京市中央路 30 号 210008

Podesta 也介绍了一种压电式外科手术结合传统翻瓣术的方法，它可为牙齿的快速移动提供有利的微环境。尽管上述外科手术都能取得不错的临床疗效，但是由于需要进行大范围的翻瓣和去骨皮质术，他们不可避免地都具有较大的侵袭性，可能会引起手术后不适及其他并发症等。因此，由于这些缺点的存在，外科手术方法并未在患者和医师群体中得到广泛的认同。

最近，Park 和 Kim 等人介绍了一种具有最小侵袭性的骨皮质切开术，它可以不通过翻瓣而在骨组织上直接行外科手术。在这项外科技术中，术者不需要翻起颊舌侧的皮瓣，而是借助加强型的解剖刀和骨锤直接穿透牙龈和骨皮质。这种程度的手术创伤足够诱导局部加速现象 RAP 的发生，从而帮助正畸治疗中牙齿的快速移动。然而，尽管这项技术被认为是一个重大革新，但仍存在两个弊端：一是手术过程中无法通过移植软、硬组织来纠正组织缺陷，加强牙周的支持改建；二是反复的锤凿可能会引起术后的头部眩晕。本文将对两例进行快速正畸的成功的安氏 II 类错𬌗病例进行报道，他们均采用了先前介绍的这一新型且具有较小侵袭性的手术方法，即“压电式手术”。该手术结合了微切口技术和有选择性的骨“隧道”技术，并且可以进行软、硬组织的移植和压电式手术切口。

2 病例报告

2.1 病例 1

2.1.1 口外及口内检查

患者，女性，31 岁，就诊于波士顿大学牙学院正畸科，主诉为严重的牙列拥挤和不满意的微笑。口外检查显示面部对称，软组织侧貌正常，面部垂直高度无异常。颞下颌关节功能正常，休息位时上下唇肌正常，唇红暴露充分。口内检查显示牙周健康，无龋损。微笑时，上切牙暴露 90% 的牙冠，上中线相对于面中线右偏 2mm。牙弓形态呈 U 形，上颌拥挤量为 8mm，下颌拥挤量为 4 ~ 5mm。右上尖牙严重颊向错位，在右上侧切牙及第一前磨牙之间仅有 2mm 间隙。患者被诊断为安氏 II 类 2 分类（4mm 远中关系），深覆盖 3mm，深覆𬌗（下切牙被上前牙覆盖 30%），如图 1。在骨性关系上，患者表现为轻度的 II 类骨面形，上下颌骨后缩，平均生长型。

2.1.2 矫治目标

治疗的目的在于改善功能和美观，解决上下牙弓的拥挤，打开咬合，纠正上颌中线，获得安氏 I 类咬合关系。提供给患者两种治疗方案：一是拔除上颌第一前磨牙进行传统的正畸治疗，二是创新性治疗方案，即结合非拔牙的综合正畸治疗和较小侵袭性的骨移植牙周手术（称之为压电式手术）。后者可加快牙齿移动的速度，增强牙周组织的支持改建。由于可以缩短正畸的治疗时间，患者选择了结合压电式手术来进行正畸治疗的这一方案。

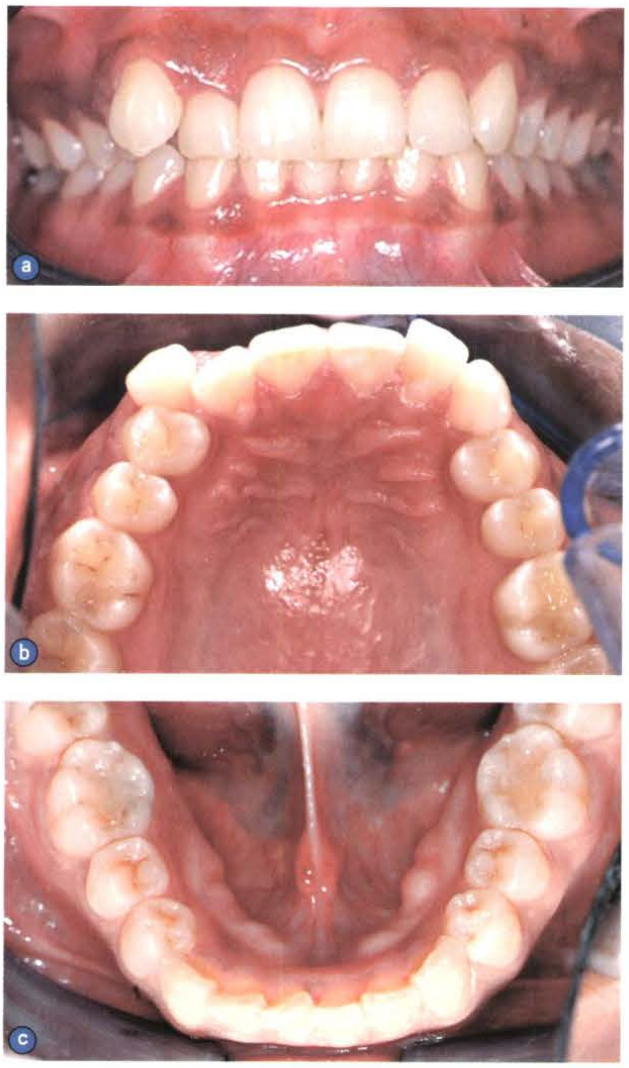

图 1 患者 1，治疗前的口内相。a. 正面相；b. 上颌牙列咬合相；c. 下颌牙列咬合相

2.1.3 矫治过程

在正畸托槽粘结 1 周后进行压电式外科手术。局部麻醉下，在上下颌骨的颊侧牙尖乳头处可用微创手术刀或 15 号刀片（Bard–Parker）作一长 10mm 的穿透骨膜的邻间垂直切口（微切口）。在每个牙齿之间都要作这样的切口，特别是需要骨移植

的区域（典型的如下颌骨近唇处的前部区域），切口位于下颌尖牙和侧切牙之间，下颌中切牙之间（图2a）。在这些区域，手术切口的区域按照“每隔1颗牙齿”的方式使得骨移植的成效最大化。然后，用骨膜分离器（24G，Hu-Friedy）穿通这些区域，暴露下方的骨组织，形成隧道及能容纳移植材料的小袋（图2b）。术者先用牙周探针将垂直切口进行延伸，再小心地行骨皮质切开术。由于口腔黏膜可以伸缩，术中可以清楚地看到下方的骨结构和牙根。然后，再采用压电式外科手术刀（BS1 insert，Piezotome，Satelec Acteon）作一牙邻间的骨皮质切口，深度大约为3mm（图2c）。随后在该区域移植一去矿化的冰冻干燥的同种异体移植骨材料（图2d）。在尖牙之间的3个垂直切口都要用可吸收的5-0缝线进行缝合或滴几滴医用级别的氰丙烯酸酯蓝胶来关闭切口，而后部没有穿通形成隧道的区域则不需要缝合。手术后，创口愈合正常，没有发生与手术相关的肿胀、挫伤及其他不适现象，术后24h患者即可恢复正常的口腔卫生护理。

在正畸治疗开始的前3个月中，通过不断更换粗的镍钛丝来实现上下牙弓的完全整平排齐。在矫治初期，内倾的上颌切牙开始出现唇倾，上颌牙弓扩大，这样能提供足够的空间和间隙来整平排齐右侧的上尖牙。然后在矫治中采用上颌牙弓远中移动的生物力学机制（双侧各200g的开大螺旋簧）并配合使用颌间Ⅱ类牵引纠正Ⅱ类磨牙关系，继而再单独使用一段时间的颌间Ⅱ类牵引（0.016英寸×0.022英寸不锈钢方丝，全天24h戴用）来获得完全的Ⅰ类磨牙和尖牙的尖窝咬合关系。治疗时间共计8个月，最后在上下牙弓双侧尖牙间放置舌侧固定丝进行保持。

2.1.4 矫治结果

经过8个月的积极正畸治疗，牙弓得到了完全的整平排齐（图3），两侧磨牙和尖牙建立了良好的Ⅰ类尖窝咬合关系，深覆盖和深覆殆得到了纠正（深覆盖从最初的3mm减小至1mm，深覆殆从矫治前的下切牙被上前牙覆盖30%到矫治后的15%）。

2.2 病例2

2.2.1 口外及口内检查

患者，男性，24岁，白种人，就诊于波士顿大学牙学院正畸科，要求解决面部和微笑的不美观。检查显示，患者面部对称，轻度的凸面形，下面部垂直高度较短，鼻唇角100°，下唇后缩，颏唇沟

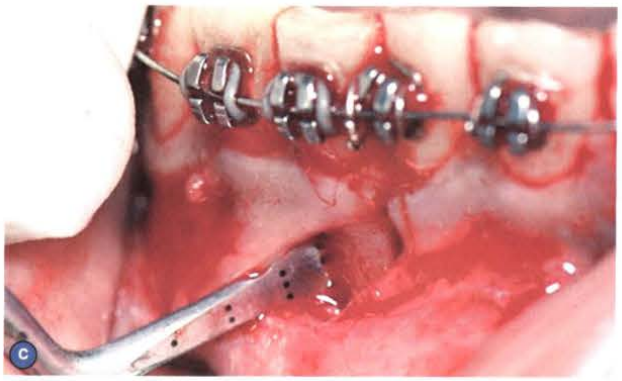

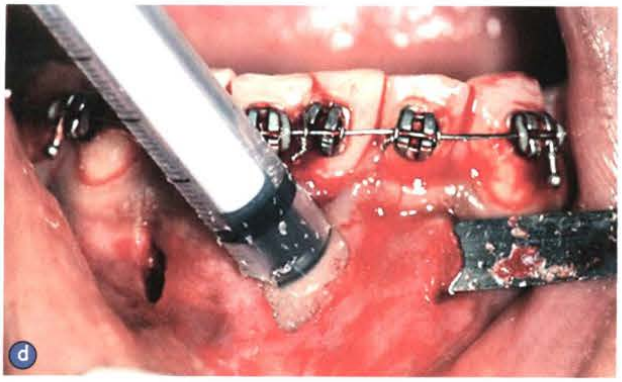

图2 患者1的手术治疗过程。a. 相邻牙之间的微切口；b. 用骨膜分离器形成隧道；c. 用压电式外科手术刀（BS1）作压电式骨皮质切开术；d. 在骨隧道区域放置骨移植材料

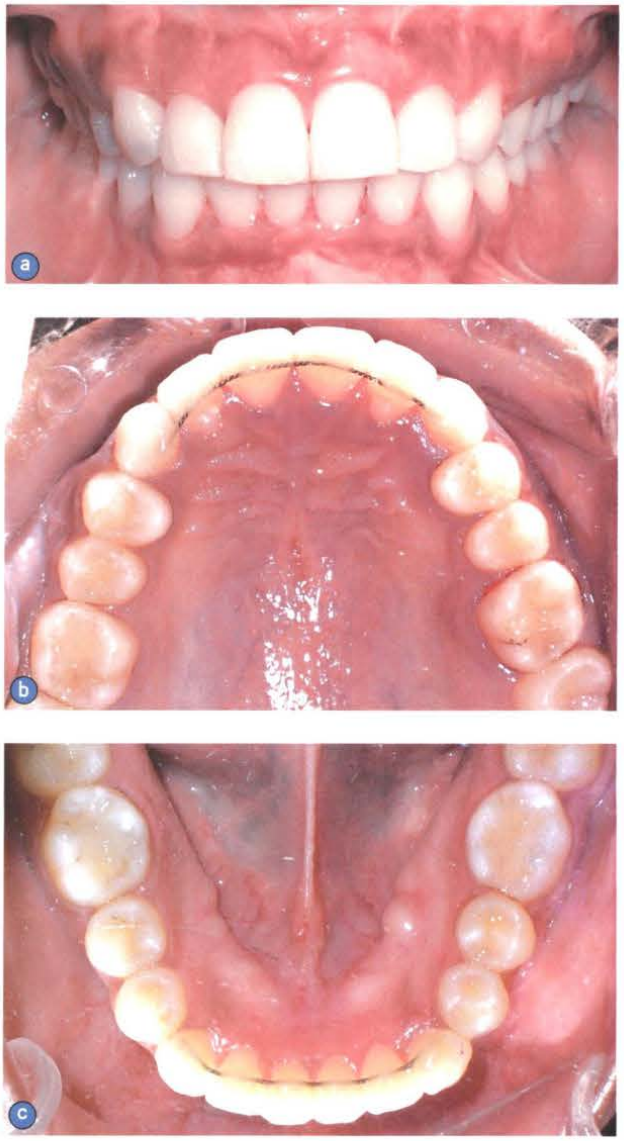

图 3 患者 1，术后口内相。a. 正面相；b. 上颌牙列咬合相；c. 下颌牙列咬合相。注意上颌右侧尖牙已经排列整齐

较深，颞下颌关节功能正常。休息位时上下唇肌正常，唇红暴露充分。微笑时，上切牙牙冠完全暴露，可见 1mm 牙龈。上下牙弓中线与面部中线保持一致。上下牙弓前部牙列拥挤（上颌拥挤度 5mm，下颌拥挤度 3mm），Spee 曲线 3mm，牙周组织健康。患者被诊断为安氏 II 类 2 分类（磨牙远中关系 4mm），深覆盖 3mm，重度深覆殆（下颌前牙被上前牙 100% 覆盖）（图 4a）。在骨性关系上，患者表现为 I 类骨面形，轻度的上下颌后缩，轻度的水平生长型。

2.2.2 矫治目标

矫治目的在于解决上下牙弓的拥挤，打开咬合，获得 I 类尖窝咬合关系，改善口腔功能和面部美观，从而使患者感到满意。提供给患者两种治疗方案：一是传统的正畸治疗，二是压电式外科手术结合正畸治疗。患者选择了第二种矫治方案。对于该患者，同样需要沿着牙齿移动的方向进行骨的扩张，并在骨扩张的区域进行骨移植来增强牙周组织的支持作用，这能提高手术后矫治结果的长期稳定性。

2.2.3 矫治过程

类似于患者 1 的处理，在正畸托槽粘结 1 周后进行压电式外科手术，包括上下颌骨一侧磨牙至另一侧磨牙间的牙邻间的颊侧微切口以及压电式局部骨皮质切开术，并且在下前牙的切口区域配合进行骨移植术。手术后，创口愈合正常，没有发生与手术相关的肿胀、挫伤及其他不适现象，术后 24h 患者即可恢复正常的口腔卫生护理。

为了获得理想的矫治结果，该患者正畸方案和技术与患者 1 相同。在手术后 3 个月也通过不断更换粗的镍钛丝来实现牙弓的整平排齐。然后，在 0.016 英寸 ×0.022 英寸不锈钢方丝上，采用上颌牙弓远中移动的生物力学机制（双侧各 200g 的开大螺旋簧），并配合使用全天 24h 的殆间 II 类牵引 2 个月来纠正 II 类磨牙关系，获得完全的 I 类尖窝咬合关系。

最后，在精细调整和完成阶段采用持续的 II 类弹性牵引来维持咬合关系，而不需要远移磨牙。患者疗程为 8 个月零 2 周。

2.2.4 矫治结果

经过 8 个月零 2 周的积极治疗，上下牙弓得到了完全的整平排齐（图 4b），两侧磨牙和尖牙建立了良好的 I 类咬合关系，深覆盖和深覆殆得到了纠正。深覆盖减小至理想的 1mm，深覆殆从矫治前下切牙被上前牙完全覆盖到矫治后 10% 的覆盖。深覆殆的纠正主要是通过前磨牙的伸长和前牙的压低，以及 Spee 曲线的整平而实现的。上颌切牙的压低可以导致露龈的减少，进一步改善美观。患者去除托槽后在上下牙弓的双侧尖牙间放置舌侧固定丝进行保持，并嘱患者夜间配戴上颌环托式保持器和下颌 Hawley 保持器。

3 讨论

在 21 世纪的口腔技术领域中，这种结合最小侵袭性外科手术和正畸学矫治技术的方法是一种全新、有效的治疗手段。它可以通过“骨隧道”技术来实现软、硬组织的移植，从而使得这项技术能广

图4 患者2，术前术后的左侧口内像

泛地应用于口腔临床。这一新技术无需在腭舌侧同时操作，它仅依靠颊侧这一单面作为手术入路。该种方法联合了颊侧牙邻间微切口和局部骨皮质切开术，能够导致牙齿移动过程中周围牙槽骨大面积地发生去矿化（图5，图6），进而加速正畸牙移动，缩短正畸疗程。这让口腔正畸医师在传统正畸治疗和一些激进的治疗手段之外，又多了一种更加吸引人的治疗方法选择。

在这项技术的使用中，与传统的正畸治疗方法不同的是正畸牙齿的移动速度明显提高，这得益于压电式手术诱导的暂时性骨量减少，这是一种正常的并可以预见的矫治结果。更为重要的是，为了加快正畸治疗速度，需要在牙齿上施加较大的力量来维持对牙槽骨的机械力学刺激。这种刺激能引起暂时性骨量减少从而加快牙齿移动的速度，缩短正畸疗程。此外，对于正畸医师和外科医师最重要的是需要了解外科手术诱导的骨组织高转化现象仅仅是受限于手术区域的，这可以被理解为在局部范围人为地创造了一个可以加速牙齿移动的时空之窗。必须注意的是，仅仅在牙齿需要移动的区域才需要进行骨性切口。正因为这样，远离手术区域牙齿的相对支抗值较高，而邻近手术区域的支抗值较低。值得大家注意的是，这种局部加速现象（RAP）虽然只是暂时性的，但对牙齿持续性的机械力刺激会进一步延缓压电式手术引起的骨去矿化现象，所以在治疗过程中仅需每2周复诊，对矫治器进行调整。

压电式手术是一种创新性的，具有最小侵袭性的，而且能够实现快速牙移动的口腔临床技术，它没有传统外科手术方式导致的组织过度损伤的副作用。这一技术最适用于中、重度牙列拥挤，I类错殆的患者，它可以帮助牙齿向颊向移动或使牙弓向需要的方向扩大来解决牙列的拥挤。对于面形较平或凹的患者，这一临床技术的意义特别重大。很显

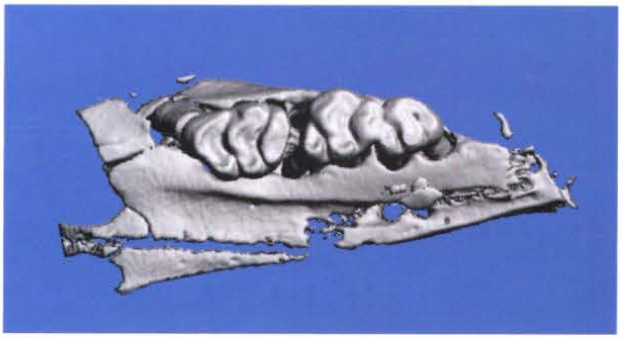

图5 在大鼠干头颅骨进行显微CT扫描，显示了28d的牙齿移动情况。采用25g的螺旋弹簧绑定在牙齿上来移动上颌第一磨牙，注意在第一磨牙和第二磨牙间出现了间隙

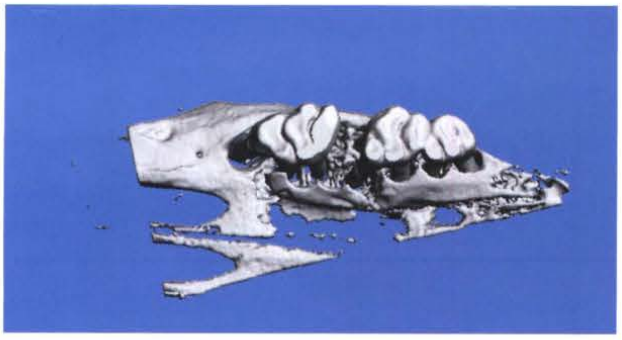

图6 在大鼠干头颅骨进行显微CT扫描，显示了28d牙齿移动和压电式外科手术的应用情况。手术入路在第一磨牙的近中面及第一和第二磨牙之间。采用25g的螺旋弹簧绑定在牙齿上来移动上颌第一磨牙，注意到第一磨牙、第二磨牙之间出现更大的间隙，以及压电式手术导致的局部骨去矿化现象。这种暂时的骨去矿化作用使得牙齿的移动更加迅速

然，对于这类患者采用拔牙方案来解决拥挤对于面型是不利的，而前牙段的唇侧移动则能改善面部的美观。对于牙齿反殆的患者，如果需要颊向倾斜移动上颌牙齿，采用压电式手术配合骨移植术同样能

够减小骨开裂／开窗的风险。此外，这项技术在一些Ⅱ类错𬌗和深覆𬌗患者身上也同样证明是有效的；还有对于一些牙龈退缩的患者，在手术过程中可以相应地进行软、硬组织的移植来恢复牙龈形态（如相连的牙龈组织移植，连带或不连带骨移植）。可见这项临床技术不仅能加强牙周组织的支持，而且还能显著缩短正畸疗程（特别是对于治疗时间有限制的成年患者）。它也同样适用于和隐形矫治技术，种植支抗装置，或者广泛的牙周修复治疗联合使用。

然而，有一点是必须值得注意的，尽管压电式手术效果肯定而且用途广泛，但是它不是适用于所有的病例，它并不能替代需要基骨移动治疗骨性错𬌗的传统正颌外科手术。

总之，从患者和临床医师的观点来看，压电式手术被证明是十分有效的，它具有足够的优点，如创伤小和加速正畸牙齿移动。这就表明压电式手术具有很大的应用前景，会得到医师和患者越来越广泛的认同和接受。

应用𬌗学（附DVD光盘）

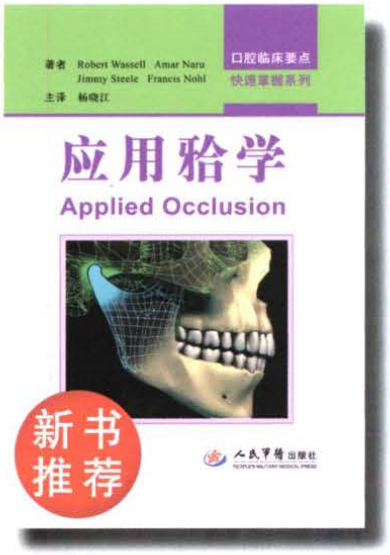

主编：Robert Wassell Amar Naru
Jimmy Steele Francis Nohl
主译：杨晓江
开本：精装大32开
彩图：194幅
ISBN：978-7-5091-6572-0
定价：150.00元

目录

第1章 牙尖交错位与口腔医学
第2章 修复牙的正常功能和损伤预防
第3章 偏斜接触、𬌗干扰以及功能异常
第4章 咬合重建
第5章 咬合、牙周组织和软组织
第6章 咬合与种植体固定修复
第7章 咬合与颞下颌关节
第8章 𬌗学技术
8-1 咬合检查
8-2 准确制取藻酸盐印模
8-3 牙尖交错位记录
8-4 正中关系（CR）记录
8-5 面弓记录
8-6 𬌗架的选择
8-7 咬合调整与平衡
8-8 诊断蜡型和相关技术
8-9 转移前部引导
8-10 稳定型𬌗垫
8-11 为修复创造空间
8-12 新修复体的调改
专业术语英中文对照