面部缺损种植体固位修复：在 UCLA 种植体存活率的 14 年跟踪报道

Impland - Retained Prostheses for Facial Defects: An Up to 14 - Year FFollow - up Report on the Survival Rates of Implants at UCLA

Eleni D. Roumanas, Earl G. Freymiller, Ting - Ling Chang, Tara Aghaloo, John Beumer

原载 Int J prosthodont 2002; 15: 325 ~ 332(英文).

刘向晖 译　冯海兰 校

摘要　**目的**　通过资料回顾分析确定 14 年间累计资料中眶、鼻、耳骨整合种植体的生存率，用以推荐关于此类面部缺损修复治疗的指导原则。

材料和方法　1978 到 2001 年在加利福尼亚洛杉矶大学(UCLA)颌面外科诊所和希望之城医学中心(City of Hope Medical Centers)就诊的所有接受以种植体固位方式修复耳、鼻或眶缺损的病人。从病历资料中获得数据，(1)确定所有暴露种植体存活的百分率；(2)用生存时间表(lifetable)分析不同时间间隔的累积生存率。

结果　72 个病人共 207 个种植体，其中 182 个暴露种植体。35 个种植体骨整合失败，暴露种植体的生存率是 80%，其中耳种植体生存率最高(95%)，眶种植体最低(53%)。生存时间表分析显示 6 年累积生存率，耳种植体为 92%，鼻部梨状嵴部位为 87%。眶种植体的生存率呈稳定的下降趋势，在 66 个月降至 59%。

结论　通过仔细的术前外科和 X 线片检查设计，耳和鼻梨状嵴部位的种植体可以获得较高的生存率，在眶周的种植体，特别是放疗的部位缺乏较好的长期生存率。

骨整合种植体已经在患者对颌面修复体的接受度上产生了巨大影响，病人喜欢安全、舒适和使用方便的种植体固位的赝复体。外科医生已经开始利用这种技术来 减少许多此类患者用外科整形方法修复所需的多次复杂的手术。而对于大的缺损，建议采用多学科合作的方式，结合皮瓣移植和种植体固位的修复体以获得最佳效果。早期的报告显示骨整合种植体并不是都成功，在某些病人或某些部位失败率很高，失败和并发症具有部位特异性并与放疗及时间有关。

译者：北京大学口腔医学院
北京海淀区中关村南大街 22 号　100081

自从 UCLA 开始将种植体用于颅面缺损修复的 14 年里，其治疗方法通过对骨整合的长期维护和仔细的外科术前计划等因素更好的理解而得以发展。这是一篇有关用于耳、鼻、眶种植体生存率的最新报道，其主要描述这 3 种颌面缺损类型的目前的流行的治疗方案。

材料和方法

研究包括 72 例使用骨整合种植体固位的耳、鼻、眶修复体的患者，是从 1987 到 2001 年间在 CULA 颌面诊所和希望之城医学中心接受治疗的所有这三种缺损的

表 1 患者和种植体基本情况

种植部位	年龄范围（岁）	平均年龄（岁）	性别	缺损病因	植入种植体总数	种植体长度	平均愈合时间(月)	生存率总计（%）
耳	15～73	36.8	男 32 女 5	肿瘤 13 先天畸形 13 创伤 11	117	Brånemark 3mm63 个、4mm30 个 BUD 3.5mm 24 个	4.9	95
鼻	48～80	64.5	男 11 女 9	肿瘤 20	43(35 个梨状嵴，8 个眉间部位)	Brånemark 3mm14 个、4mm 8 个 ≥7mm20 个， BUD 5mm1 个	6.2	81(梨状嵴) 25(眉间)
眶	14～79	48.8	男 8 女 7	肿瘤 13 创伤 2	47	Brånemark 3mm26 个、4mm13 个 BUD 3.5mm6 个、4.5mm2 个	5.2	53

病人。回顾病历资料用以统计患者的一般情况、缺损类型、病因、外科手术资料、放疗情况、种植体位置、种植体长度、种植体植入时间和修复结束后的恢复情况（表 1）。并通过检查随访记录，得到并发症和种植体失败以及其它有关信息。

这些患者的共计 207 个种植体中有 25 个目前尚未进行二期手术。在耳种植体组中共有 5 个种植体的两例患者，戴用修复体较短时间后，要求埋入（buried）他们的种植体，这 5 个以埋入统计。另外 3 个用于先天性耳畸形患者的种植体由于有持续性的软组织感染而埋入。还有 4 个病人，两个耳廓缺损、两个鼻缺损失去了部分或全部原有的种植体（一共是 7 个），随后另外 7 个种植体被植入。由于这些病人被分别治疗了 2 次，而以 2 次统计，最初和后来替换的种植体均被包含在最终的 182 个暴露种植体的样本数内。在先天性耳畸形组，3 个病人要求双侧修复体并附加一个骨锚（bone－anchored）式助听器（Brånemark system，Nobel Biocare）。这三个用于支持助听器的种植体也被包括在最终的样本中。

种植体植入方案

第一阶段外科手术过程按照 Adell 等和 Tjellstrom 描述的进行，带标记的模板常规用于 X 线评估以及外科手术中，以确保有足够修复空间和合适角度的最佳的种植位置。在耳缺损修复中 3 个种植体沿外耳道后方、对耳轮下面最厚的部位呈弧形放置。目前在鼻缺损修复中 2 个常规长度的种植体被放置在鼻底、梨状嵴是首选部位，眉间有时是次选部位。在眶区通常用 3 个种植体放置在眶上缘，有时眶下缘是其次部位。根据骨质量和种植体部位放疗的情况，患者从外科第一阶段到第二阶段的愈合时间为 4～7 个月。

种植体生存率

在本研究中，种植体没有临床松动即确定为存活。由于在面部区域骨丧失水平很难有一个标准化的 X 线评估，因此，它不能成为评价种植体成功的标准。虽然翼缘暴露是骨丧失的一个标志，预示着一个不良的远期效果，但翼缘暴露的种植体并不记录为失败。没有暴露的种植体以及种植体暴露后应患者要求埋入或由于软组织及位置问题埋入的种植体都没有包括在生存率的计算中。

本研究用两种方法计算种植体的生存率或存活率。第一种是常用的方法，即确定存活的全部暴露种植体的数目的百分比，而不考虑存活时间；第二种方法是用生存时间表计算随着时间变化的累积生存率，这种分析的起始点是一期种植手术，终止点是种植体失败或是最后一次随访的种植体没有松动。

结果

在 182 个暴露的种植体中 35 个骨整合失败，147 个存活，10 个被埋入，总计存活率为 80%。耳种植体存活率最高，达到 95%，眶和眉间的种植体存活率最低，分别为 53% 和 25%（见表 1）。本研究中所有病人在二期手

表 2 无放疗颅面部种植体状况

种植部位	治疗病例数	植入种植体数	暴露种植体数	埋入种植体数	失败种植体数	生存率（%）
耳	35	111	97	8	5	94
鼻	16					
梨状嵴		27	25	0	5	80
眉间部		6	6	0	4	33
眶	9	28	25	2	7	70
总计	60	172	153	10	21	85

表 2 经放疗颅面部种植体状况

种植部位	治疗病例数	植入种植体数	暴露种植体数	埋入种植体数	失败种植体数	生存率（%）
耳	2	6	6	0	0	100
鼻	4					
梨状嵴		8	6	0	1	83
眉间部		2	2	0	2	0
眶	6	19	15	0	11	27
总计	12	35	29	0	14	52

术后的平均随访时间为 49 + 40 个月，有 18 个病人经历了 1 个或多个种植体失败，这其中有 9 个人丧失了全部的种植体。

在耳缺损组有 5 个种植体骨整合失败。在鼻缺损组有 12 个种植体失败，其中梨状嵴区和眉间部位各有 6 个。眉间部位的 6 个失败种植体中包括 5 个 3mm 长的种植体和 1 个 5mm 长的种植体。在眉间部位存活的 2 个种植体分别为 7mm 和 10mm 的常规种植体。在眶缺损中，40 个种植体暴露，其中 18 个失败。

放疗和非放疗患者的种植体存活情况

在耳缺损组，只有 2 例患者共有 6 个种植体区域接受了放疗，35 例病人没有接受放射性治疗（表 2, 3）。接受放疗的 2 例患者中 1 例在种植体植入前 30 个月，射线剂量 4 800cGy。另一位患者在种植体植入前 49 个月接受放射线 5 940 cGy。后一位患者在放疗期间因急性软组织反应和放射损伤，而进行了 2 次独立疗程的高压氧（HBO）治疗。这两个病人的所有种植体在二期手术时均有良好的骨整合，但是前一位患者在种植体暴露后很短的时间内，因肿瘤复发而在外科切除手术中去除了所有种植体。

在鼻缺损组有 4 例患者以前接受过化疗，总计量在 5 580cGy 到 6 850cGy 之间。在受过放疗的梨状嵴部位组的 6 个种植体中，有 1 例骨整合失败。在受过放疗的眉间部位组的 2 个种植体均未能达到骨整合。

在眶缺损组的 15 例患者中有 9 例在种植体植入前 7 ~ 68 个月接受过放疗，总剂量 3 960cGy ~ 6 000cGy，种植体生存率在放疗组为 27%，而在非放疗组为 70%。

早期和晚期种植失败

早期失败是指种植体在外科两阶段手术之间，功能性负荷之前或是功能性负荷的前 6 个月之内的失败。晚期失败是指种植体负载 6 个月后出现的骨整合失败。在耳缺损组的 5 个失败种植体中，2 个是早期失败（发生于种植体负载之前），另一个年轻患者的 3 个种植体出现晚期失败（负载 36 个月以后），可能是由于踢足球导致头部反复受创的原因。在鼻缺损组，7 个种植体是早期失败，5 个是晚期失败。相反地，18 个眶种植体中有 13 个是晚期失败，发生在功能负荷 42 ~ 70 个月以后，其中 7 个种植体是由于反复无法控制的感染而被去除的。

生存时间表（Lifetable）分析生存率

依据面部缺损部位而按三种类型（耳、鼻、眶）统计的各自总计生存率以及眶缺损者又分为放疗组和非放疗组统计的生存率数据详见图 1。在耳和鼻梨状嵴部位的种植体大约 6 个月以后生存率保持相对稳定。但在眶部，随着时间的推移，种植体生存率呈连续的下降趋势，即显示明显的失败率增高。同时在眶部，非放疗患者的种植体生存率在 42 个月时还接近 90%，但此后急剧下降；而在眶部放疗组中种植体生存率在本研究时限里呈稳定的下降。

讨论

对于大面积的面部缺损是选择外科手术重建还是赝复体修复仍是一个难题，它取决于缺损大小、缺损病

因以及患者的意愿。骨整合种植体在面部缺损中的应用和发展，部分程度地改变了患者对面部赝复体的认识。种植体使得修复体可以安全、方便的放置,从而更容易被患者所接受。骨整合的种植体克服了许多传统修复方法的不足,但也并非每一个都能成功。

本项研究是一种回顾资料的分析，一般来讲，比较不同部位的生存率是很困难的，因为许多不可控制的变量都会影响最终结果，包括年龄、性别、外科缺损的轮廓外形、种植位置、种植体长度、愈合时间、放疗情况、种植体放置的时机和修复体的设计等等。虽然有限的病人数量和多变的缺损、治疗方法和追踪程序等严重地限制了对种植体生存率的精确评估，但是从本研究中得到的某些趋势还是显而易见的。

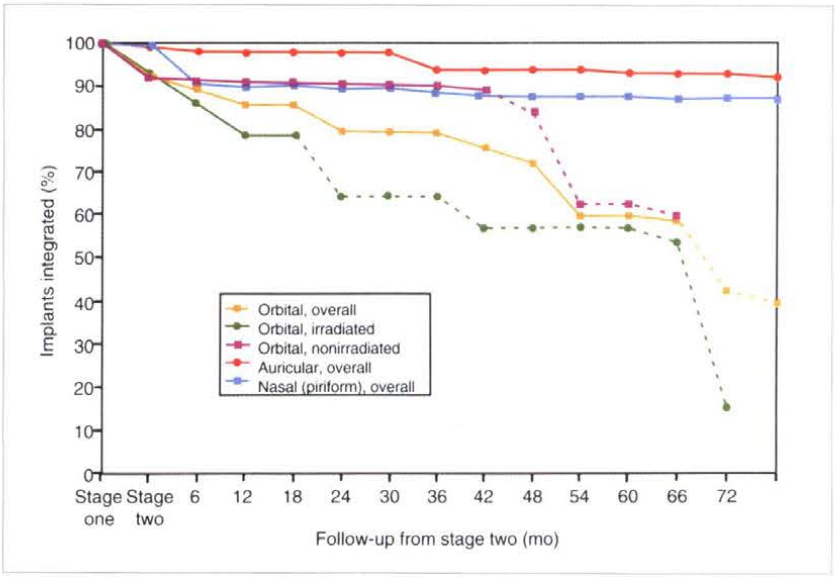

图 1 生存时间表分析:累积生存率。虚线代表样本量为 10 或 10 以下数量的种植体生存率,不作为有效数据

耳部缺损区是种植体最成功部位，总计 6 年积累种植体生存率为 92%，而其他研究者们报道的结果也与此类似。由于种植体失败的数目相对较少，所以在种植体失败与某些变量如种植体长度、愈合时间、病人年龄、放疗情况等之间不可能建立相关关系分析。在作者目前的方案中，所有可能接受耳种植体的患者在外科术前用 gutta percha 标记 X 线定位进行 CT 扫描（图 2a),用以确定合适的位置而选择最长的种植体。乳突气室常对在耳部最下方的种植体造成问题，有时种植体的位置必须重新设计。在种植体的植入时乳突气室的暴露不会产生任何有害的影响，如果此区域有足够的骨组织提供稳定支持，种植体就可以植入。反之，则必须寻找一个新的位置来放置种植体。种植体的翼缘在耳缺损修复中发挥了很好的作用，它可以防止种植体意外进入颅骨内并为那些非常短的种植体提供了一些初期的稳定性(图 2b)。

耳区域用 3 个种植体减少了悬臂的数量，提供了一个三角架作用原理的优势，所有种植体用一个组织杆，相当于夹板固定在一起，固定由 Hader 夹完成(Sterngold Implamed)。如果有长的悬臂,磁铁有时也结合夹板使用。Hader 夹板比磁铁有更大的固位力,特别在耳区域。此处侧向力或者剪切力会使义耳脱位，这在年轻和爱运动的病人中是一个很重要的问题。

鼻缺损首选种植部位是在鼻底部的梨状嵴，其 6 年积累生存率达到了 87%，这是非常令人鼓舞的结果。7mm 或更长一些的无翼种植体的生存率为 89%，而颅面型种植体只有 73%。对于大多数病人，通过周密的设计通常可以找到合适的骨组织以放置常规长度的种植体。有时，眉间区是鼻缺损的次选种植部位，此时首要考虑的是前额窦的气腔形成程度以及其上覆骨量。在这些病例中如果植入的是 7mm 或者更长的种植体其生存结果就更好些。

在作者们目前的临床工作中，鼻缺损患者一般最需先照曲面断层 X 线片，还要照一个 X 线断层片(图 3)。X 线断层片是为了确定最合适的种植角度，以免损伤到牙根。某些病人的梨状嵴从上方看非常尖锐，需要在种植体植入前重新塑形。用无翼型的种植体可以减轻对垂直的种植体放置在骨内的要求和在翼上打孔。鼻部梨状区的种植体用垂直和水平的 Hader 杆夹板固定在一起（图 4a)，这种外形提供了可靠的固位，也不会发生旋转。对需要把种植体放在眉间的病人，使用 2 个分开的组织杆并通过安装螺丝钉把几个种植体连接在一起(图 4b)。

本研究显示眶区的种植体失败率和并发症较高，所有

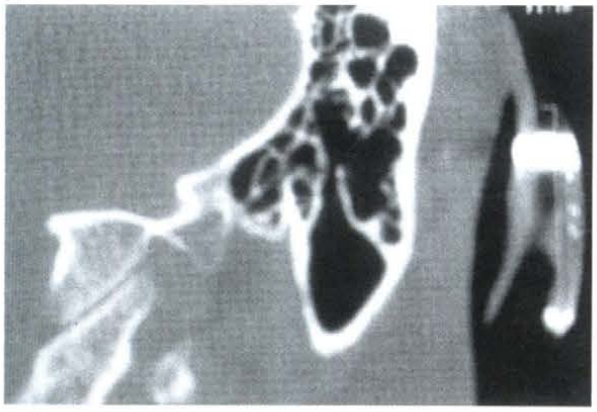

图 2a 用放射定位夹定位的 CT 扫描,用于耳待种植区部位骨状况的术前评价

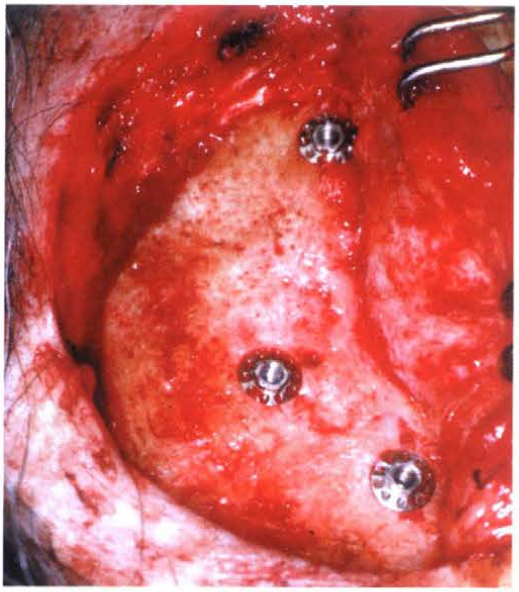

图 2b(右) 在颞骨上完全就位的有翼型颅面种植体

放置在眶区域的种植体均为颅面有翼型种植体（3～4mm）。该组种植体在 66 个月间总计累积生存率仅有 59%，并且随着时间增加呈继续下降的趋势，特别在放疗组。18 个失败种植体中的 13 个是功能性负荷 42 个月或更久的晚期失败。许多病人遭受了种植体周围软组织反复感染及炎症(图 5a)。这样的情况一旦发生往往持续不断，并且不像其它部位那样对局部措施和全身使用抗生素有较好的治疗反应。既往研究也报道的类似的软组织问题及眶种植体骨整合远期预后差异很大。几乎所有植入经皮穿入种植体的病人经过一段时间后都会出现某些部位的软组织问题，但这些问题大都可用保守的治疗措施解决。临床上常用的措施包括强化使用水和肥皂的卫生教育，使用过氧化氢：洗必泰为 1：1 的混合液局部清洗消毒，增加复诊回访等。软组织厚度是一个重要的影响因素，薄而不可移动的软组织床会较少发生种植体周围组织并发症。但是这在眶区很难实现，因为局部软组织变薄的修整手术可能会因导致眉毛的移位而无法完成。

作者进一步分析眶上缘种植体的失败率高可能由于此区域继发性的血供受损。外科切除术中对骨膜的创伤，种植过程中血液供应的减少，以及放疗都使问题更加复杂；而缺乏血供的骨组织其再生和改造的能力无法提供稳固和充分的支持，这也许是导致种植体功能负载后大量失败的原因。正如其它研究显示的，使用常规长度无翼设计的种植体和（或）延长愈合时间可能增加骨对种植体的附着生长，从而改进其长期生存效果。在眶缺损修复中使用磁性的组织杆用以将传递到种植体的应力减到最小(图 5b)。而在修复中将硅橡胶类基托充分延展到缺损中也能够进一步加强赝复体的稳定性并减少发生侧向移位的可能性。

放射性骨坏死在作者的研究和其它报道中几乎为零，当然，研究对象使用的剂量一般均低于 6 500cGy。因此，对于植入曾经放疗的骨组织中的种植体主要关注的是其长远疗效的预测。高压氧(HBO)治疗可能有助于提高放疗后骨的生存能力，从而提供一个更合适的种植床以及更好的预后结果。过去由于很多原因使得高压氧(HBO)没有成为临床治疗规程中的一部分，包括费用，治疗中心设备的使用问题，治疗时间增加以及高压氧治疗对肿瘤状况影响的相关问题等。但目前，作者已经在选择性地对病人进行高压氧(HBO)治疗。

结论

骨整合种植体对各种不同的口面部缺损患者提供了一个可行的治疗方案，种植体能够克服许多大的面部缺损修复中遇到的固位问题。作者的研究结果显示在耳和鼻部梨状嵴部位的种植体有较高的生存率，而在眶区结果不太理想，特别是经放疗者。在耳和鼻梨状嵴部位的种植体生存率在 6 个月后保持相对稳定，但

图 3 鼻缺损患者的 X 线断层片用于确定种植体长度和角度,以免伤及牙根

图 4a 鼻缺损中水平和垂直的 Hader 杆设计

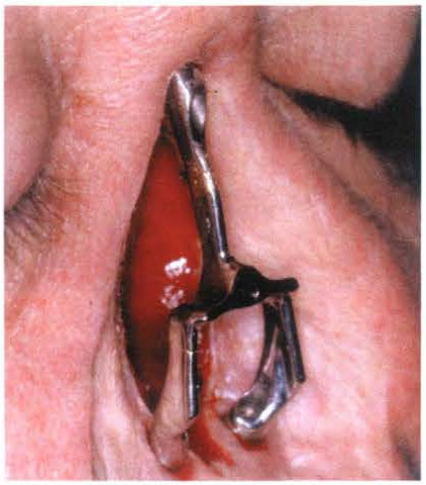

图 4b 通过分段的组织杆和安装螺钉把眉间和鼻底梨状嵴的种植体固定起来

图 5a 眶种植体的软组织问题和翼缘的暴露

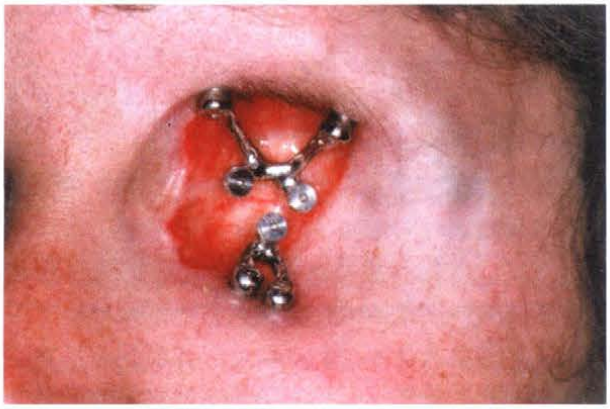

图 5b 带磁铁的组织杆被常规使用在眶缺损的修复中

是在眶区域种植体存活率随着时间增加而呈持续下降趋势，即失败率较高。种植体固位的赝复体并不是所有面部缺损病人修复的选择，必须对患者的状况仔细评估并使患者充分知情。