译文

联合应用血小板浓缩物、可吸收性生物膜及冠向复位瓣术治疗牙龈退缩：2例报告

Treatment of Gingival Recession Using Platelet Concentrate with a Bioabsorbable Membrane and Coronally Advanced Flap: A Report of Two Cases

Georgios Kontovazainitis, DDS, MS Terrence J. Griffin, DMD Wai S. Cheung, DDS, MS

原载 Int J Periodontics Restorative Dent 2008;28:301-307(英文)

刘建如 译 欧阳翔英 审

摘 要

本文目的是报告一种治疗牙龈退缩的新策略。联合应用血小板浓缩物、可吸收性生物膜和冠向复位瓣术治疗了2例牙龈退缩患者。血小板浓缩物的应用是用胶原海绵作载体。2例患者的牙龈退缩均≥2mm，治疗后均获得了完全根面覆盖，并具有完美的软组织外形和质地，患者对美学效果满意。这项技术需要进一步研究。

牙龈退缩的定义为牙龈缘移位至釉牙骨质界的根方，伴有根面暴露。在口腔卫生良好的人群中，附着丧失常以牙龈退缩的形式出现并主要发生在颊面。牙龈退缩和根面暴露会导致包括美观在内的很多问题，根面暴露会导致牙齿敏感以及患者的不适感，结果导致患者在刷牙时会避开敏感部位，使得这些部位的牙菌斑堆积，继而出现牙龈炎症，进一步增加附着丧失和根面龋的发生率。

在牙周治疗中，有许多方法用来治疗牙龈退缩，例如：侧向转位瓣、旋转瓣、双侧龈乳头瓣、冠向复位瓣、自体游离软组织移植及冠向复位瓣联合应用（分两阶段手术）、半月形瓣、游离龈移植、上皮下结缔组织移植、无细胞表皮基质移植以及引导性组织再生术。

译者 北京大学口腔医学院牙周科
北京海淀区中关村南大街22号 100081

血小板浓缩物是来自于富血小板血浆（PRP）的血小板高度浓缩物。体外研究已经证实富血小板血浆能在基因和细胞水平影响细胞的生物活性。另外，富血小板血浆中含有多种生长因子的作用，比单一重组生长因子的作用更复杂。生长因子之间会相互作用，并且调控彼此的作用。Oates等证实，血小板衍生生长因子（PDGF)-AA和PDGF-BB是人体牙周膜细胞有丝分裂的主要促进剂，转化生长因子（TGF)-β可作为有丝分裂反应的调控剂。PRP的组成物TGF-β_1是人牙周膜细胞非常重要的生长因子，这一点已为一项近期的研究所支持。Strayhorn等研究了生长因子的作用，指出，牛的TGF-β蛋白与胰岛素样生长因子（IGF）具有协同作用，可促进成骨细胞的分化。IGF-I、PDFG-BB和TGF-β等生长因子对成牙骨质细胞影响的研究显示，生长因子的上下调控不仅能够促进细胞增殖、矿化形成及防

止固连，同时也明显促进新毛细血管形成。近年的研究证据提示，PRP中的混合生长因子对细胞增殖的调节具有细胞特异性，能促进成骨细胞的分化，但抑制上皮细胞的分化。另外，来自于PRP的纤维蛋白凝块也能刺激I型胶原的合成。体内研究报告，PRP能促进骨的生长并加速其成熟。此外，PRP与GTR联合应用于骨内袋的治疗，获得了更好的效果，进一步验证了实验室的体外研究结果。由于血小板浓缩物中每毫升含有的血小板数更多，因此期望其高浓度的生长因子可促进或提高组织的再生。

近来，提出了一种治疗牙龈退缩的新技术。在一例病例报告中，用胶原海绵来携带血小板浓缩物作为移植物（PCG技术），获得了可喜的结果。在随后的一项临床实验中，将PCG技术与上皮下结缔组织移植术进行比较，17名患者入选，均有双侧牙龈退缩，一侧用PCG技术，另一侧用上皮下结缔组织移植术，观察了8个月的效果，观察指标包括牙龈退缩减少量、临床附着水平的获得、角化组织的变化，这些指标在二组间的差异均无统计学显著性。PCG组表现出更理想的美观效果。但是，作者感到PCG的回缩性导致了移植物不稳定，使得疗效的变异较大。本文将报告2例用PCG技术＋可吸收生物膜＋冠向复位瓣术治疗牙龈退缩的病例。

病例报告

例1为一名24岁的男性患者，前来Massachusetts洲波士顿Tufts大学牙医学院牙周科就诊。他是一名法律专业的学生，其右上尖牙和第一前磨牙颊侧有2mm的牙龈退缩(图1)，其主诉是由于具有高笑线而产生了美观问题以及牙齿敏感。2颗患牙的临床探诊深度为2mm，临床附着丧失（从釉牙骨质界计算）为4mm，角化龈宽度为3mm。向患者解释了目前治疗牙龈退缩的所有方法，患者选择用PCG技术＋可吸收性生物膜（Ossix，ColBar Life Science）＋冠向复位瓣术。

例2为一名26岁的健康男性，无牙周手术禁忌证，不吸烟，也无用药史。其主诉是牙龈退缩导致的美观问题，使其在众人面前微笑时感到很尴尬。其口腔卫生很好，无探诊出血。在首次牙周检查中，发现在其右上尖牙的颊侧有2mm的龈退缩（图2）。尖牙的临床探诊深度为1mm，附着丧失为3mm，角化龈宽度为1mm。此患者也选择与病例1相同的治疗方法。

两名患者在术前、术后接受相同的治疗，术前1h服用600mg的布洛芬，注射含有1∶200 000肾上腺素的0.5%的布比卡因和混有1∶50 000肾上腺素的2%的利多卡因用来麻醉和止血。当有效麻醉后，运用手工器械和超声器械对暴露的根面进行刮治和根面平整。每个手术分别用盐水新鲜配制四环素溶液，浓度为125mg/ml，在根面用小棉球涂擦四环素溶液，目的在于提供抗生素药物治疗、抑制胶原酶、去除根面的玷污层、以及开放牙本质小管以暴露胶原纤维。接着，根面用盐水冲洗10s，并用气枪吹干。

受区准备

受区准备和浓缩物的制备采用之前提及的技术。在例1中，当有效麻醉后，在右上侧切牙的远中做一纵行松弛切口，切口根方超过膜龈联合，进入颊侧黏膜转折处，直至瓣能够无张力地冠向移位至完全覆盖住原缺损（图3）。纵行切口与水平切口垂直。水平切口倾斜进入尖牙和第一前磨牙之间的龈乳头区，位于釉牙骨质界或稍冠方水平。此切口向远中延伸，以充分暴露根面，松解龈瓣，以利于足够的冠向移位。将保留在原位的龈乳头颊侧角化层去除，以作为冠向复位龈瓣的结缔组织受区。全厚瓣翻瓣超过膜龈联合，达到骨开裂最根方边缘的根方至少5mm处。翻瓣时需非常小心以防止瓣穿孔。切口的近远中延伸至第二磨牙的近中轴角处。

在例2中，采用相同的切口设计，不同的是切口远中达第一磨牙的远中轴角处。与病例1相同，翻开全厚瓣，超过膜龈联合，达骨开裂最根方缘的根方至少5mm，并且松解龈瓣使其能获得足够的冠向复位，同样，邻近缺损区的乳头去除表面角化层，以提高冠向复位瓣的血供。

PCG制备

在麻醉和应用布洛芬之前，于术前几分钟从每位患者抽血54ml。抽血时，用20号针头和60ml注射器，注射器内含6ml的10%枸橼酸盐右旋糖溶液-A作为抗凝剂 （枸橼酸抗凝血剂）。应用血小板浓缩物采集系统（3i/Implant Innovations），采集自体血小板浓缩物，按照生产厂家提供的说明书上的标准步骤进行血小板浓缩物的采集，并再吸去6ml

图1 病例1上颌尖牙和第一前磨牙牙龈退缩的临床图像

图2 病例2上颌尖牙和前磨牙牙龈退缩的临床图像

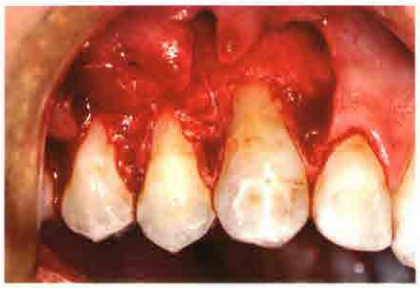

图3 受区准备，充分翻瓣，刮治和根面平整

贫血小板血浆以获得更高浓度的血小板浓缩物。

胶原膜被修剪成合适的大小，要超过缺损边缘3～4mm，浸润在血小板浓缩物中至少3min。两层经过修剪的胶原海绵（Collacote，Colla-Tec）浸入血小板浓缩物中，用胶原海绵作为载体，向每毫升血小板浓缩物里滴入2滴牛凝血酶（1 000单位）和10%氯化钙（3ml）的混合物，凝固过程持续6～10s。然后将PCG放置于受区，其上用胶原膜覆盖。将黏骨膜瓣冠向复位至所需要的水平，并缝合，要小心操作以保证组织不受张力。

龈瓣缝合

在2个病例中，移植物置于需要覆盖的根面上，并用5-0缝合线及P-3针进行连续悬吊缝合（图4a），然后将龈瓣冠向复位，完全覆盖移植物，用连续垂直褥式缝合和悬吊缝合，将龈瓣固定于近远中龈乳头处，缝线为5-0生物可吸收的聚乳酸材料（Vicryl，Ethicon，Johnson & Johnson）（图4b）。

术后护理

2例患者均使用全身抗生素（阿莫西林500 mg）10d，并用0.12%的氯己定葡糖酸盐(Peridex，Procter & Gamble）含漱4周。建议患者避免牵拉邻近手术部位的唇部。术后2周拆线。告诉患者在最初的2周内，只刷非手术牙。术区的牙菌斑控制用棉签蘸氯己定来处理。术后1、2周以及1、3、6个月复诊。在每次复诊时，清洁和抛光术区牙齿，进行牙菌斑控制。

2例术后均愈合良好，软组织在术后2周时看起来已明显成熟。2例患者在术后6个月时均获得了根面的完全覆盖，并具有完美的组织外形和颜色。在例1中，2颗牙的临床附着水平增加了3mm，但是，角化龈的宽度并没有改变（图5）。在例2中，尖牙的角化龈宽度增加1mm，牙龈退缩减少2mm，临床探诊深度增加0.5mm。例1中的2颗牙，牙龈退缩减少了2mm，临床探诊深度减少了1mm（图6）。2例患者对治疗效果都很满意。

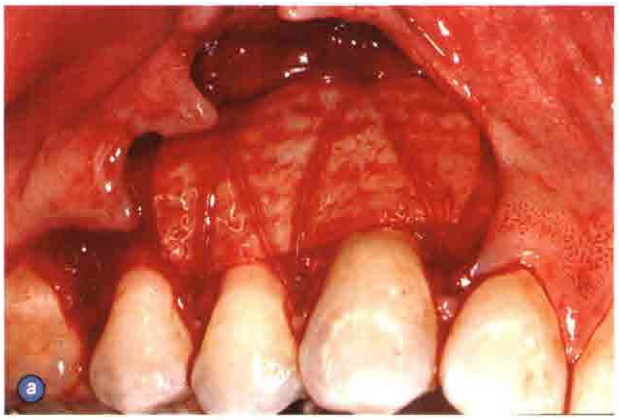

图4a 将移植物置于所需位置上，缝合固定

图4b 将龈瓣冠向复位至完全覆盖移植物，并缝合固定

图5 例1术后6个月的临床效果

图6 例2术后6个月的临床效果

讨论

一直以来，牙周治疗都致力于直接消除病变，以保持具有功能的健康牙列和支持组织，牙周治疗的最终目标是获得牙周支持组织完全的再生。然而，近年来，牙周治疗对美学结果的关注度不断增加，不仅仅限于牙齿的位置和牙齿颜色，而且还包括了支持牙列的软组织的美学效果。

文献中关于牙龈退缩的治疗方法有很多。据报道，冠向复位瓣术能够获得的根面覆盖范围是55%~91.2%，结缔组织移植术被认为是金标准，其平均根面覆盖为64.7%~95.6%。

由于从上腭获取供体组织增加了手术中患者的紧张不适感以及术后并发症，因此，也有一些替代的方法以便取消从上腭采集供体组织。引导性组织再生术已被用来重建牙龈退缩部位的软组织。Pino Prato提出用带蒂的软组织瓣与引导性组织再生术联合应用，以作为根面覆盖的治疗方法。牙周文献中许多临床研究将引导性组织再生术的原理应用在牙龈退缩的治疗中，获得了不同的临床结果。使用了不可吸收膜的引导性组织再生术，其根面覆盖率达53.5%~87.1%。而使用可吸收性膜的引导性再生术，其根面覆盖率为48%~98.6%。

釉质基质蛋白的应用是牙周医师获得牙周组织再生、根面覆盖以及加速组织成熟的另外一种技术。Hagewald等研究发现，治疗后12个月牙龈退缩减少了2.9mm，根面覆盖率达到80%。另外，Modica等应用冠向复位瓣术与釉质基质提取物联合治疗12名Miller Ⅰ度或者Ⅱ度牙龈退缩的患者，6个月后其根面覆盖率达91%。在同一研究中，单独冠向复位瓣术6个月后根面覆盖率为81%。作者得出结论：在冠向复位瓣术治疗牙龈退缩中，釉质基质提取物并没有显著改善临床效果，既使两种方法联合应用也仅显示出稍微好一些的临床结果。在最近的一篇比较性研究中，血小板浓缩物被用作上皮下结缔组织移植的替代物来治疗浅的牙龈退缩，8个月后，PCG组根面覆盖率达80%。

结论

所报告的2个病例显示，血小板浓缩物凝胶与引导性组织再生术的联合应用可能是一种治疗牙龈退缩的有效且较小侵入性的方法，在软组织颜色和外形方面获得了良好的美学效果，与周围牙龈组织协调一致。血小板浓缩物含有许多生长因子，这些生长因子理论上能够引导牙周组织再生，重建已丧失的牙周支持组织。这种方法的效果有待于临床和组织学的进一步研究。