成年患者骨性畸形的掩饰性正畸治疗

Orthodontic Camouflage of Skeletal Discrepancies in a Nongrowing Patient
Reginald L. Fulford, Carla A. Evans
原载 World J Orthod 2003;4:55~60(英文).

朱胜吉 译　傅民魁 校

摘要　本文报告了一例骨性 II 类同时伴有颜面不对称畸形的成年错𬌗患者的正畸治疗。医生为患者制定了两种治疗方案:一是通过外科手段矫正骨骼的不对称畸形,同时结合正畸治疗;另一个方案是先应用外科辅助的腭开展手术,再通过正畸治疗掩饰骨骼畸形。对患者的要求,费用的差异以及正畸治疗所能达到的治疗效果进行了讨论。

当骨性错𬌗畸形的严重程度超出掩饰性正畸治疗的适应范围时,就需要正畸和正颌外科联合治疗。通常而言,骨性错𬌗畸形应用联合治疗的效果要比单纯正畸治疗好。

随着成年正畸患者的日益增多,正畸医生将面临越来越多的已经没有生长潜力的患者,并需要为他们制定计划并给予治疗。尽管专业医生很容易看出一些患者需要改善面型,但是他们的主诉往往还是矫正牙齿。很多患者需要正畸和正颌外科联合治疗,但是这一计划并不一定被他们的经济条件允许,患者本人也不一定愿意接受。下面的病例报告是一例同时伴有明显骨骼不对称畸形的成年骨性 II 类错𬌗患者,介绍了治疗过程中的种种考虑及折衷方案的确定。该患者由美国芝加哥 Illinois 大学正畸科的 Andrew Tringas 医生治疗完成。

病例报告

BB(图 1)为高加索女性,21 岁 1 个月;来到正畸科希望解决牙齿不齐。既往病史显示患者曾于 6 岁时摘除扁桃体。左下侧切牙及左上第一前磨牙已经拔除。口腔卫生尚可,局部有龈炎及刷牙出血。有几颗前牙切端小缺口;左侧颞下颌关节有杂音。

临床检查可见(图 1):颜面不对称,影响了美观。颏点左偏。呈长面形,上颌后缩,软组织侧貌呈凹面形。放松时开唇露齿,闭口时唇肌稍紧张,露龈笑。上颌中线左偏。

患者为安氏 II 类 1 分类亚类,左侧为 II 类关系(图 2)。右侧磨牙关系为 50%II 类,尖牙关系为 II 类。左侧为磨牙 II 类,尖牙 I 类关系。右侧后牙覆盖 8mm,左侧为 1mm。上颌牙弓中线与面中线相比左偏约 1mm。左侧后牙反𬌗。上颌牙弓不对称呈方圆形,右侧前牙较左侧突出。上颌拥挤度 10mm,右侧补偿曲线过深。下颌牙弓也不对称并呈方圆形,左下侧切牙缺失。下颌拥挤度 9.5mm,右侧 Spee 曲线过深,左侧则较平缓。

X 线检查

𬌗翼片显示牙槽骨高度尚可,未发现有龋齿,充填体之间彼此分离。曲面体层片(图 3)显示,左下侧切牙及左上第一前磨牙缺失。

译者:北京大学口腔医学院
北京海淀区中关村南大街 22 号　100081

图 1 患者 27 岁，呈长头型，明显的颜面不对称，颏点偏向左侧(a)；微笑时上颌牙齿中线偏左侧 2mm(b)；凹面型，下颌后缩，高角(c)

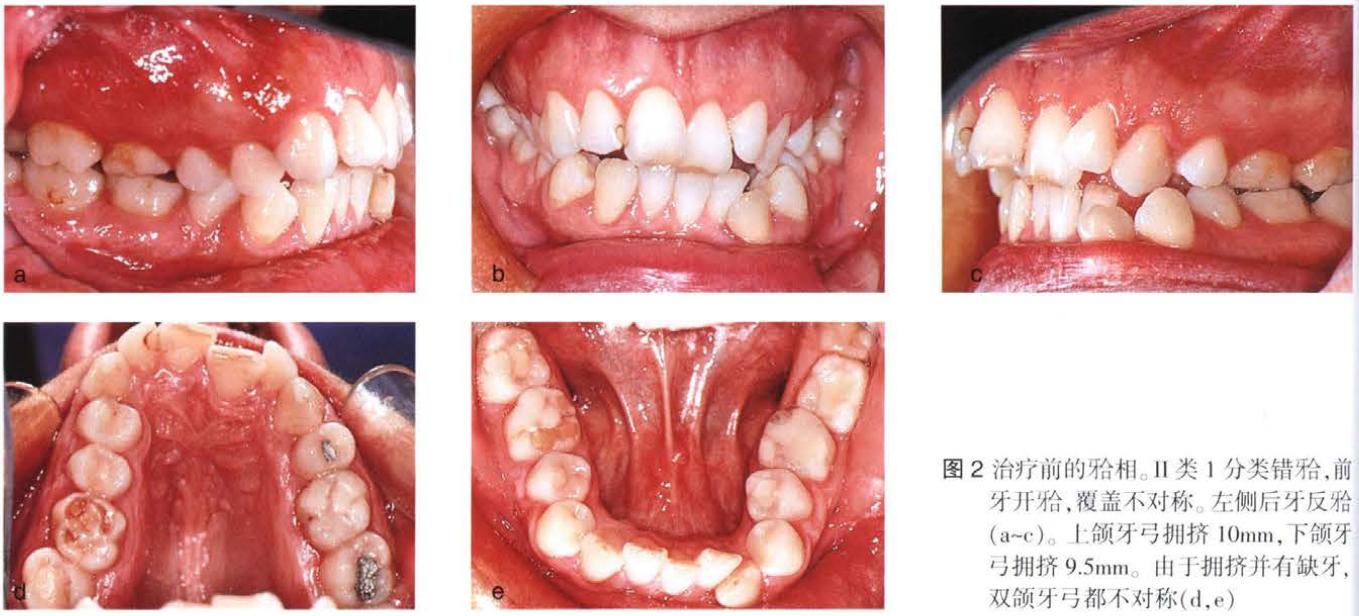

图 2 治疗前的殆相。II 类 1 分类错殆，前牙开殆，覆盖不对称。左侧后牙反殆(a~c)。上颌牙弓拥挤 10mm，下颌牙弓拥挤 9.5mm。由于拥挤并有缺牙，双颌牙弓都不对称(d,e)

头影测量分析

在习惯殆位拍摄头颅侧位片(图 4)。选用由眶耳平面确定的水平面作为基准平面。通过头影测量分析可见：SNB 角为 69.5°，SNA 角为 75.5°，提示基骨为 II 类关系。患者高角（FMA，40°），为垂直生长型（Y 轴角，72°）。前下面高过高(LAFH，61°)。上颌切牙轻度唇倾(1-SN，102°)。下颌切牙轻度舌倾（1-OP，66°；1-MP，88°）。上颌切牙（1-AP，12mm）及下颌切牙（1-AP，2.5mm)都有前凸。另外，上下唇关系协调，但都位于审美平面后方，上唇比下唇位置更偏后方(UL-E，8mm；LL-E，4mm)。

简要的说，患者为安氏 II 类 1 分类亚类(左侧为 II 类关系)，基骨关系为 II 类，下颌后缩，上颌轻度前凸。下颌不对称，颏点(Pogonion)左偏。上下颌牙弓都有中重度拥挤(上颌 10mm，下颌9.5mm)。左侧后牙反殆。

问题

图 3 治疗前的曲面体层片显示左上第一前磨牙及左下侧切牙缺失

图 4 治疗前拍摄的习惯殆位的头颅侧位片

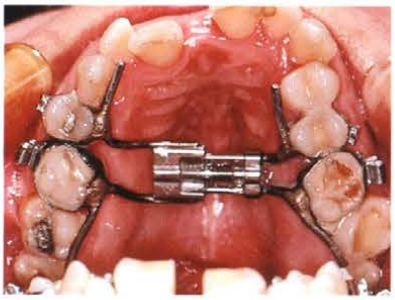

图 5 上颌扩弓后的正面殆像及上颌殆面像

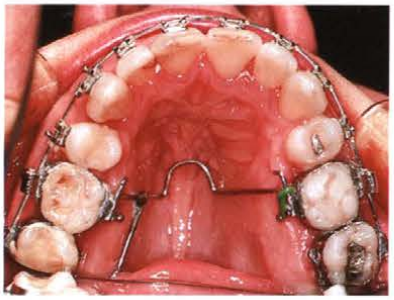

图 6 治疗开始 12 个月的上颌殆面像。扩弓后应用横腭杆保持。横腭杆上焊接向远中的臂，用于腭向移动颊倾的右上第二磨牙

骨骼方面

左侧颞下颌关节杂音；
颏点左偏。

牙齿方面

安氏 II 类 1 分类亚类(左侧为 II 类关系)；
左侧后牙反殆；
上颌拥挤 10mm；
下颌拥挤 9.5mm；
前牙开殆；
深覆盖。

治疗目标

通过外科辅助的上颌快速扩弓解除后牙反殆；
通过拔除上下颌右侧第一双尖牙解除拥挤；
通过下颌扩弓及邻面片切纠正 II 类磨牙关系；
通过拔除右上第一双尖牙减小覆盖；
治疗结束时右侧为 I 类磨牙及尖牙关系，左侧为 II 类磨牙关系，I 类尖牙关系。

治疗计划

提供 2 种治疗方案让患者选择。方案一是外科方案，期望通过下颌骨的垂直劈开截骨术纠正颏偏斜，减少前面下部高度，并前移后缩的下颌骨。同时手术扩宽狭窄的上颌骨。方案二包括一个外科手术，单侧(左侧)骨松解手术，来解决上颌骨狭窄的问题。所有的牙齿问题以治疗目标中所提的方法校正。由于经济因素，患者选择方案二。患者被转外科拔除上下颌右侧第一双尖牙及所有的第三磨牙。之后患者接受了单侧(左侧)骨松解手术，应用 Hyrax 矫治器快速扩弓(图 5)。扩弓后应用横腭杆保持。在横腭杆上焊接远中臂，用来纠正上颌第二磨牙的颊向错位(图 6)。排齐整平后拔牙间隙已经

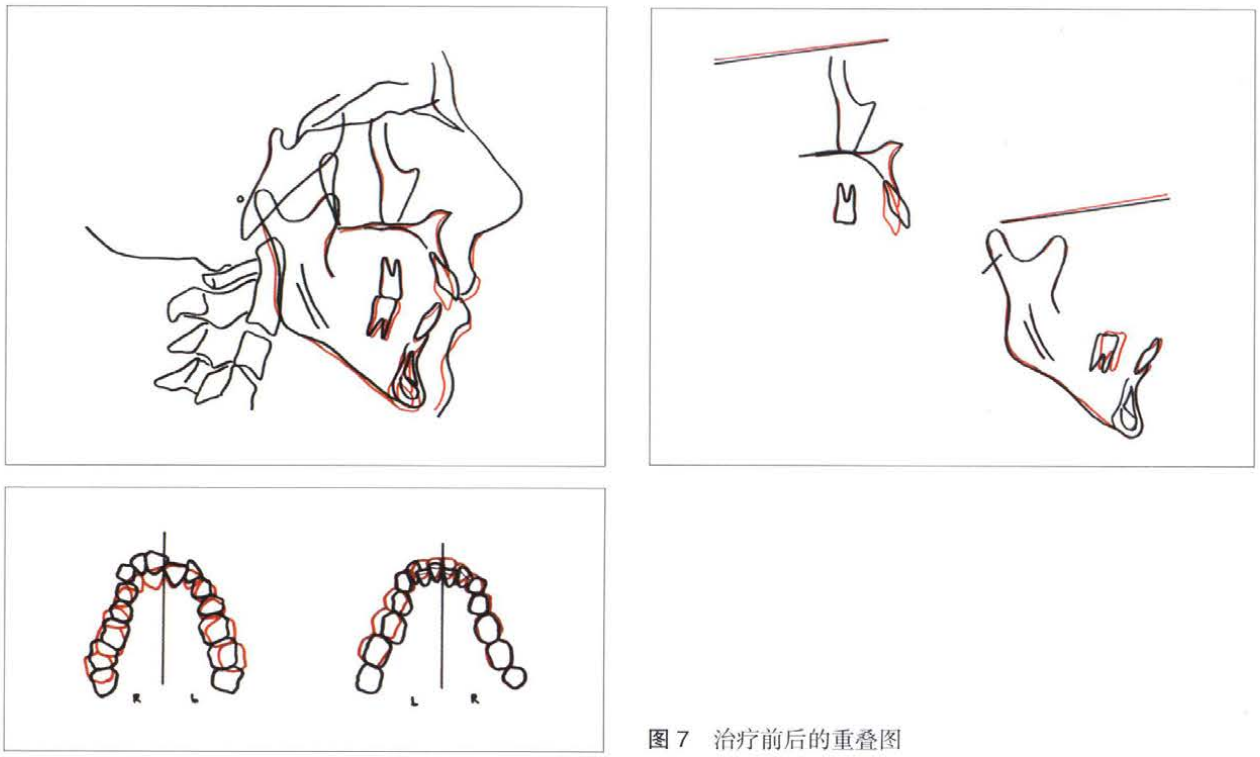

图 7　治疗前后的重叠图

图 8　治疗后的面像

关闭。为了排齐所有牙齿，治疗后期对左上前牙进行邻面片切。精细调整后拆除矫治器。整个疗程 24 个月。

治疗结果

以前颅底平面作为基准平面进行头颅侧位片的重叠（图 7），显示上颌骨向下移位 1mm。下颌骨向下移位 3mm，向后移位 2mm。通过颧弓后支的重叠，显示上颌切牙向后下倾斜 5mm，原因可能是拔除右上第一双尖牙后内收前牙的过程中造成的。以下颌骨前缘骨皮质及下齿槽神经管为基准重叠，显示下颌切牙前倾并升高 2mm。上颌中线与面中线一致，使偏斜的颏部不容

图 9　治疗后的殆像

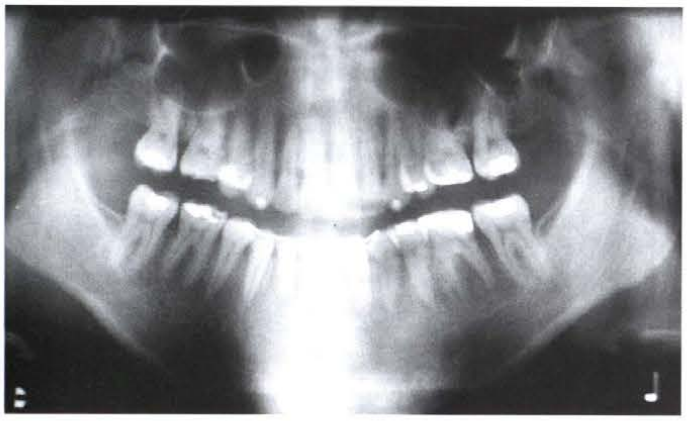

图 10　治疗后的曲面体层片

易被注意到。

从患者治疗后的面像(图 8)可以看出,由于下颌骨的顺时针旋转,上下唇更加协调,与审美平面(鼻尖点与颏前点的连线)的关系得到改善。

研究治疗后的模型、像片、线片可以确定,所有关于咬合的治疗目标都通过应用固定矫治器得到实现(图 9,10)。

讨论

关于患者治疗需要及经济能力的考虑在制订治疗计划的过程中十分重要,因此经常需要作出一些折衷的方案。通过正畸治疗掩饰严重的骨性错殆有一定的风险,可能会导致咬合不调,咀嚼功能障碍以及颞下颌关节病。因此,正确的诊断十分重要。

因为越来越多的成年患者寻求正畸治疗,正畸医生正在不断探索是否可以通过非手术方法成功治疗手术病例。然而,不论趋势如何,患者的要求永远不能改变正畸治疗的生理指标或适用范围,因为正畸治疗是建立在科学的基础之上的。我们总可以在患者的要求与理想的治疗计划间找到一个合适的中间方案。