译文

根管治疗后牙齿的修复性考虑：文献综述

Restorative Considerations of Endodontically Treated Teeth: A Literature Review

Fadi D Jarad, Ella Mitchell, Yasar Mansour

原载 ENDO(Lond Engl), 2011, 5(4): 243-253.（英文）

高 磊 李思逸 译 吴礼安 审

摘 要

目的：在过去的 50 年里，有 80 多项临床和实验研究集中于根管治疗的结果和影响因素。这篇综述主要探讨各类针对根管治疗后牙齿的永久修复考虑的重要性。**方法**：通过网上搜索引擎获取出版杂志，参考他们所提供的证据强度和临床相关性。**结果**：区分不同的修复治疗方法，包括每个步骤使用的修复材料在内，考虑各自的优点和缺点，并对他们的使用提出建议。**结论**：为了提供最佳预后，在最初始的根管治疗计划阶段，考虑永久修复计划很必要。

关键词 牙髓病学；桩；修复；成功

1 引言

根管治疗是对患有不可逆性牙髓炎、牙髓完全坏死或有根尖周炎症状和体征的牙齿采用的常规治疗方法。治疗包括去除感染根管系统里微生物和所有剩余的坏死牙髓组织。一旦通过髓室进入，根管应行机械预备，以形成一个大小合适的锥形，从而减少细菌接种量。在整个过程中进行抗生素冲洗，在复诊期间，通常将非固化型氢氧化钙之类的临时敷料放入根管内，从而有助于根管系统的完全消毒。随后充填根管，三维立体地严密充填整个根管系统，最理想的充填是从距根端 2mm 内到牙骨质牙本质界处。最后行冠修复，密封无菌根管系统防止微渗漏。根管完全消毒，以及随后的牙齿充填、修复过程，对于促进康复，避免根尖周炎的发生非常必要。

根管治疗的成功率在 70% ~ 95%。很多研究探讨了影响根管治疗效果的因素。如图 1 所示，术前根尖区透射影的存在，是影响治疗成功的决定因素，如果术前无射线影，治愈成功率会更高。

译者单位 第四军医大学口腔医学院儿童口腔科
西安市长乐西路 145 号 710032

图1 术前根尖周透射区的存在使根管治疗的成功率从96%（术前没有根尖周透射区）降低到86%

充填材料的长度很重要，不完备的充填或者临床上为了桩修复而移除先前的材料，都易增加口腔微渗漏发生的概率。Kojima等发现，不充分的根管系统充填与失败率的增加有关；同时发现，根管充填材料超出根尖孔，对于治疗结果没有不利的影响。与此相反，来自多伦多的二期研究发现，根管充填材料的超充对于治疗结果是有不利影响的。他们指出，这种不利影响有可能是因为仪器超出根尖使细菌被带入根尖区组织，而不是根管充填材料本身。

临床医师有可能进行一次性根管治疗，或者行多次性根管治疗，在复诊过程中根管内放入抗菌敷料。研究表明，对于治疗效果，这两种方法无统计学差异。

最终修复材料的类型是影响根管治疗预后的另一个因素。对于什么时候适宜用桩、桩是加固还是减弱牙齿，临床医师之间似乎意见不一。面对市场上各种各样的桩系统，因其抗折性和抗疲劳性能有差异，所以不同类型的桩也将影响治疗的结果。

不幸的是，初始治疗后，多达30%的根管治疗出现根尖周炎，从而导致根管治疗的失败。如果这种情况发生，那么需要采用外科的或非外科方法重新治疗。使用外科方法治疗，早期可获得快速的愈合而可能影响疗效，虽然长期观察表明并没有多大区别。

2 目的

此研究的目的在于观察后期修复对于早期根管治疗效果的影响，从而对修复方法、修复材料选择提供指导。这将有利于针对各病例的具体情况提供最佳治疗方案，以达到最佳预后。

3 方法

使用MEDLINE、ScienceDirect、the Cochrane Collaboration and Blackwell Synergy查找出版的杂志。

通过有效的引擎搜索，发现许多与主题相关的研究。虽然所有的研究都有价值，但是鉴别其所提供的证据力度至关重要。根据研究类型，证据可以划分为1到5级：级别1是随机对照试验，它被誉为循证牙科学的金标准。级别5是专家意见或个案研究。为了能够研究主题并得出结论，本文献综述选用了相关的研究。

3.1 成功或失败？

有关根管治疗及其影响因素的研究结果差异较大。这主要是因为研究设计的不同，采用不同的参数设定评判成功或失败。早期关于根管治疗效果的研究，仅仅是通过影像结果判定根管治疗的成功与否。然而，没有参考临床，只是通过影像去评价治疗效果显然是不够的。最近的研究把这两项都纳入考虑范围之内。多伦多的二期研究用“治愈”或“患病”去记录治疗结果。在这一特定的研究中，把没有根尖周炎和任何临床症状或体征称之为治愈。同时，把持续存在或发展成为新的根尖周损害，或是出现任何临床症状或体征称之为患病。

Salehrabi和Rotstein进行一项流行病学研究，认为根管治疗的失败是一件不良的事件，这包括初始根管治疗后的拔牙、再治疗或根尖切除术。把没有经历不良事件、仍然保留在口腔中的任何牙齿认为是治疗成功。这项研究的缺点是操作者没有标准化，因此各自的治疗方案选择有差异，从而导致治疗结果评估的不一致性。

牙齿幸存是指其能保存在牙弓中，因不需要考虑临床和影像数据，所以并不一定表明治疗成功。然而考虑到操作者的标准化，这是更简单的可用方法。

3.2 最终修复的角色

根管治疗是去除根管系统中的坏死组织及细菌，从而提供一个有利于治愈的环境。一旦封闭，无菌根管系统完全隔离涎液，从而防止细菌的再引入是非常重要的。这就是最终修复的作用——提供

完全的冠密封。

传统而言，根管治疗后的牙齿具有脆弱和易碎性。Rosen 把这种现象描述为“干的和无弹性的”。他认为这是因为血供的缺失所造成的牙齿脱水。但是，最新的研究表明这个理论并不正确。Sedgley 和 Messer 将根管治疗后牙齿的牙本质生物机械强度与对侧同名活髓牙做了比较，在这项实验性研究中，有 23 对牙齿因各种修复原因而被拔除，他们从研究中得出：尽管牙体硬度有 3.5% 的轻微差别，但根管充填的牙齿并不比活髓牙的质地更脆。

现在，临床证实，这些牙的弱点与龋坏后牙体余留量、原先的修复及根管预备有直接联系。Reeh 等发现，单纯的根管治疗使牙体的硬度降低 5%，而使牙体组织大量丢失的邻殆面洞（牙齿的近中面、殆面及远中面洞型）使牙齿硬度降低高达 63%。

因此，根管治疗后的最终修复，其作用不只是提供牙冠部密封，而更应是替代缺失的牙体组织，恢复功能和为余留牙体组织提供支持，使其能承受咬合力和异常功能运动产生的力。

3.3 最终修复的重要性

几项研究表明，相对于根管治疗本身，最终修复对牙齿的保留更为重要。Salehrabi 和 Rotstein 调查了 1 462 936 颗根管治疗后牙齿的结局：只有 3% 因意外而导致失败；在那些被拔除的牙中，有 85% 没有行全冠修复。他们推测，不行最终修复或者用银汞合金或复合材料修复的牙齿，在根管治疗后被拔除的可能性会增加 5 ~ 6 倍。因此，对这些牙而言，这是一种不完善的治疗选择。

同这些结果相一致，Fuss 等发现，根管治疗后被拔除的牙中 43.5% 是由于修复失败，这些失败要么导致牙齿无法修复，要么导致微渗漏和随后牙髓治疗失败。相比较而言，在有良好冠修复存在的情况下，只有 21% 的牙齿是由于牙髓治疗失败而被拔除的。

Vire 在同期研究中评估了根管治疗后牙齿拔除的原因，发现根管治疗失败的牙齿中，有 59.4% 是因为修复问题，主要是因为冠折，从而提示全冠修复对根管治疗牙齿预后的重要性。在一项最近的关于根管治疗牙齿拔除的分析中，Zadik 等发现有 85% 的牙没有行全冠修复，并且治疗失败在很大程度上是由于牙尖折裂。

这些研究结果提示临床医师，在根管治疗计划中包括最终修复方案在内绝对非常重要。

3.4 治疗选择

根管治疗后的最终修复方案取决于剩余牙体组织的量和牙齿在牙弓中的位置。同时，也一定要考虑和恢复牙齿的功能和美学需求。

前牙或前磨牙的牙冠缺损实际上仅是在髓室入口处的缺失（图 2），用复合材料行粘结修复足矣。如果有大量的牙体组织缺失，表明需进行全冠修复。在这种情况下，通常需要一个桩来保留牙齿的核心部分，并有利于保持牙冠。对于前牙，在根管预备和全冠预备之后，应尽可能保留不充分的余留牙本质，以便保持全冠。

有几项研究对根管治疗后的前磨牙是否行牙尖覆盖修复进行评估，结果存在争议。一方面，Mondelli 等研究得出结论：用可凝缩树脂材料行牙尖覆盖修复的牙齿可以和健康牙相比较，而同样的牙齿在未行牙尖保护情况下，其抗折裂能力会降低。这和其他的研究结论一致，即窝洞较大时行牙尖保护更好。另一方面，Mohammadi 等发现：根管治疗后的前磨牙用有或没有纤维桩或牙尖覆盖的树脂直接修复，对牙体的抗折裂能力没有影响，他还辩称这和另一研究的结果相一致。这些结果都是由实验得出的，需要进一步的临床评估以便评价不同修复方法的效果。但是，前磨牙通常需要桩修复来保留核，因为这些牙通常为单根管，髓腔小，不能提供足够的固位力。因而，在根管内放置桩是有必要的，但这显然取决于临床。

磨牙在根管治疗后大多应行全冠保护，如图 3 所示。这些牙必须承受大的咬合力，缺少支持的牙尖容易折裂。在一项关于调查根管治疗后磨牙的保留情况研究中，Nagasiri 和 Chitmongkolsuk 发现：

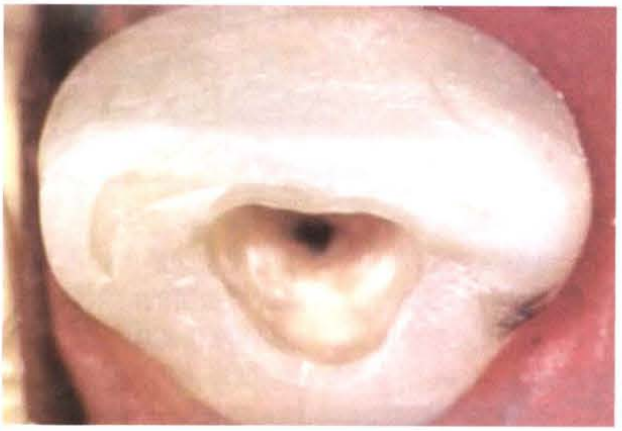

图 2 仅仅髓室入口：根管充填可以用衬底材料密封，复合材料充填完成修复

图3 在根管治疗后的磨牙，用金壳冠取代汞合金修复的二类洞

根管治疗后没有行全冠覆盖的牙齿5年保存率为36%。这表明在没有全冠保护的情况下，行根管治疗后的磨牙预后很差。同样的，在对1 639颗用汞合金修复的根管治疗后的磨牙调查中，Hansen等注意到其高失败率源于牙尖折裂。从研究中他们得出结论：用汞合金修复磨牙效果并不理想。

为了保持牙冠，通常构筑复合树脂核以替代缺失的牙体组织。在大多数病例中，不必设置桩以保持牙齿的核心，因为磨牙较大的髓腔和多根管可提供足够的固位力。

3.5 桩

桩不是为了增加根管充填牙齿的强度，而是要保持牙齿的核心。牙齿的预后与余留的健康牙体组织量有直接关系；因此，桩的间隙预备应尽量保守，以致不会进一步削弱本已脆弱的牙齿组织。

桩必须有足够的长度以支持牙冠，理想情况为桩的长度等于或长于牙冠本身的长度。在研究中，Sorenson和Martinoff回顾了1 273颗根管治疗牙齿行桩核修复后1～25年的记录。他们发现，当桩的长度等于或大于冠的长度时，修复成功率可达97.5%。虽然桩的长度很重要，根尖处保留至少5mm的牙胶长度以维持根管冠端的封闭性，对牙齿的预后更为重要。因此在桩间隙预备时必须考虑到这一点。

桩既可以与核通过金属铸造方法定制成一体，也可以用预成品与核分别粘固在牙中。每一类桩都是平行或者锥形的。平行桩固位力更强，如果呈锯齿状则固位力会进一步增强。锯齿状的桩可以主动地嵌合于预备间隙的牙本质壁内，但这将增加根管内压力，因此只在短根管固位力不足时使用。锥形桩要求的牙体预备量较少，因为这种桩更加接近天然牙根的形态，所以医源性穿孔的情况很少发生。但是，在实验研究中，Standlee等发现：金属锥形桩在根管内产生一种楔入效应，因而在咬合力的作用下会比平行桩产生更大的压力，这可能会使牙根折断率更高。与之相一致的是，Sorenson和Martinoff在临床研究中发现：用平行铸造桩核修复的牙齿都很成功，而用锥形铸造桩核修复的根管治疗失败率达12.7%。目前依然缺乏强有力的证据来支持平行桩或锥形桩的优先选用。然而，有些制造商充分利用两种设计的优点，将桩制作成根方一半为锥形而冠方一半为平行的桩。

3.6 肩台

用桩核修复根管治疗后牙齿能否成功的一个关键因素就是肩台的预备。肩台是从牙冠的边缘预备并围绕牙冠延伸而形成的一圈2mm宽的牙本质（图4）。这使得牙冠包绕在健康牙本质上，有利于咬合力沿牙齿均匀分布。

图4 制备在上颌中切牙的牙本质肩台，从牙冠的预备边缘向冠部延伸的一圈2mm宽的牙本质

Pereira 等发现：用桩核修复根管治疗后的牙齿，预备出 2mm 肩台与没有肩台相比，会大大降低牙体折裂的可能性。预备一圈宽 3mm 的肩台将进一步提高牙齿的抗折裂能力，但这两者之间的差别并不大。考虑到这些牙的冠部牙本质已大量缺失，所以 2mm 的肩台预备已足够。

3.7 铸造桩核和成品桩

传统上，我们提倡实验室制造桩核系统（图 5a）的应用；Bergman 等记录到这种修复失败率每年为 1.56%，他们从研究中得出结论：传统的铸造桩核在根管治疗修复中可以大力推广。Gomes-Polo 等回顾分析了用金属成品桩和铸造金属桩核修复根管治疗后牙齿的 10 年保存率，他们发现两者之间没有统计学上的差别。但是，在最近的实际应用中，直接的成品桩（图 5b）越来越受欢迎，因为与传统铸造系统相比它们有很多优点。

在急性负载时，铸造桩核被证实具有更强的抗折裂能力。然而，由于口腔修复要使牙能够承受口内不断重复的力，而不是极端负载，因此这已不再被认为是它的优点。桩核修复失败通常是由于慢性疲劳而非单一力量所致。如果真是这样的话，那么新型的成品桩材料，由于其更强的抗疲劳性，会更受欢迎。

此外，铸造桩核的修复需要就诊两次，在此期间，患牙需粘固临时桩冠。临时桩要能够保持良好的冠边缘封闭作用，否则，根管治疗的效果将受影响。Fox 和 Gutteridge 研究了不同的桩与微渗漏之间的关系，发现在铸造桩核与成品桩之间没有太大差别，但临时桩会发生较严重的微渗漏。因而有人建议使用可直接粘固的成品桩，以避免根管的再感染。

如果用全瓷冠或粘结冠修复牙齿，制造商则不推荐使用铸造桩核。这是因为金属核影响牙齿的透光性，不能达到自然美。成品桩有不透明与透明桩之分（图 6），这种不透明性可以使光线透过牙齿，故更能代表牙本质的美学要求。在多数情况下，临床可以建议使用成品桩。

图 5 定制桩（a）是由金属合金制成的；成品桩（b）则可由不锈钢、钛、陶瓷或者玻璃纤维制成

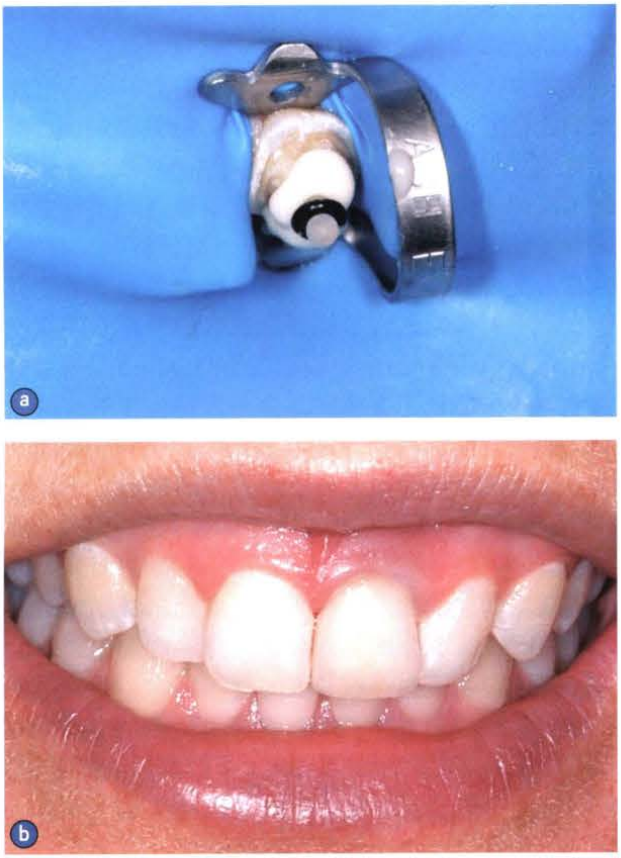

图 6 应用石英纤维增强桩和复合树脂核系统，创造自然美学效果

4 桩材料

可用的桩材料有许多种，传统的有不锈钢桩、钛和钛合金桩及陶瓷桩。最近，新型材料碳纤维和玻璃纤维也已开发出来，应用越来越广泛。大量研究比较了这些成品桩的性能，便于大家推荐使用。

Wiskott 等在重复的负载下对不同的成品桩的抗力进行了对比。他们发现：纤维桩（DT Lightpost and Everstick，RTD，St Egreve，法国）的抗压承受力为不锈钢桩、钛和钛合金桩及陶瓷桩

的2倍。他们也记录了不同桩修复失败形式之间的差别，发现纤维桩修复失败多由于粘固不牢或桩本身折裂。与之相反，金属桩和陶瓷桩本身不会折裂，但会导致根管折断。

Pereira等研究了不同桩的抗裂强度。在这项研究中，他们观察到失败模式的差异。铸造桩核修复失败大多是由于根管折裂，而成品桩与复合材料核修复失败通常是由于修复体折裂，这在治疗计划制定阶段具有临床意义，因为能够预知这些修复体最终将失败。因此，当这种情况发生时，冠折还可以重新修复，这相对于发生严重根折、导致牙齿拔除，预后要理想很多。

牙本质结构较软，其弹性系数为15～19Gpa。各种类型桩的弹性模量如下：石英纤维桩为20Gpa，玻璃纤维桩为30Gpa，钛合金桩为100Gpa，氧化锆和不锈钢桩为200Gpa。另有研究报告弹性模量值：牙本质为17.5Gpa，硅化锆纤维为24.4Gpa，氧化锆玻璃纤维为28.2Gpa，碳纤维为34.4Gpa，金合金为53.4Gpa，钛合金为66.1Gpa，不锈钢为108.6Gpa。这表明纤维桩更接近天然牙根的结构，在功能状态下可使桩弯曲收缩，这有利于合力分布于整个牙根，因而减少根折的危险。而且，有时候为了更好的适合根管，需要常规修整纤维桩，但其弹性模量仍为33.4Gpa。刚性金属桩不能分散合力，而是将合力直接转移到桩的末端，这更有可能导致根管折裂。

在这些研究中，虽然刚性较低的桩确实表现更好，但也有与其弹性模量有关的缺点。Forberger等发现：用纤维桩和复合树脂核修复牙齿会大大降低冠边缘的连续性，而用陶瓷桩或金属桩修复的牙齿，其冠边缘不会产生太大的变化。这是因为纤维桩的弹性增强，允许核与冠间有微小的运动（即使在有肩台的情况下），这会影响到粘固和冠边缘。显然这是纤维桩应用的禁忌证，因为它可能会产生微渗漏而导致修复失败。最近，两篇文献综述总结认为，纤维桩可作为金属桩或其他使牙着色桩的替代品。

5 粘固

桩核修复失败的最常见原因是由于桩松动，其发生率为5%。从桩的选择、间隙预备及最终粘固中可获得固位。如果粘固不牢，桩和冠可能会从口腔中脱出。在这种情况下，患牙通常需要重新修复。但是，如果粘固时发生微裂缝，冠的封闭作用将会受到破坏，进而产生微渗漏。这是根管治疗失败的一个常见原因，因为患者多在治疗失败的迹象出现之后才会到医院就诊。因此，理想的粘固必须能够提供足够的固位且可防止微渗漏的发生。

通常，磷酸锌和聚羧酸锌都是可选择的封闭粘固剂。这些粘固剂在桩和根管牙本质之间产生微机械固位。在临床研究中，Oilo等发现这两种粘固剂的性能没有显著差别。

现在，复合树脂更常用于桩的粘固。他们与传统粘固系统相比有很多优势，因为这些粘固剂既可粘固牙本质，也可粘固氧化锆及纤维桩，从而增强固位、减少微渗漏。Reid等的研究支持这一观点：用磷酸锌粘固的金属桩比用复合树脂封闭材料粘固的瓷或纤维桩产生的微渗漏更严重，当然，这可归因于桩的类型或粘固的影响。复合树脂封闭材料的另一个优点是其弹性模量与牙本质很接近，减少了桩与牙本质界面产生的压力，从而降低了根管折裂的概率。

不幸地是，由于缺乏排溢道，湿度难以控制且涉及多个步骤，复合树脂封闭材料的应用比传统粘固剂对技术的要求更高。他们的应用也涉及考虑根管冲洗药物的选择，如次氯酸盐、乙二胺四乙酸（EDTA），含丁香酚的封闭剂，都会影响复合树脂最终的粘固力。在应用过程中，为了减少一个步骤而研发出了自酸蚀树脂封闭材料。为了进一步促进封闭材料的聚合，也开发出双固化树脂。这些材料由光催化启动固化反应并持续进行化学固化，以确保大部分根尖材料会结固。这些双固化系统的另一个优点是：具有较长的固定反应时间，这最终会减少根管内的聚合收缩应力。

尽管应用树脂封闭材料会消耗更多的时间，而且只有正确应用才能达到理想的粘结力，但Naumann等表示，在重复的功能负荷情况下，传统的非粘着性粘固剂并不可靠。

6 核

核修复恢复了大部分牙冠组织，可用材料有汞合金、复合树脂及玻璃离子。每种材料都能被桩、钉或髓腔固位。

复合树脂借助粘固剂与剩余牙体组织粘结在一起，从而增加了核的固位力。微渗漏与复合树脂修复相关，虽然使用粘固剂减少了它的发生，但仍不能完全避免。玻璃离子能粘结牙釉质和牙本质，可获得直接固位力；其还可释放氟，具有抗龋性，这

一性能使之作为核修复材料的应用逐渐增多。汞合金是传统的修复材料，Nayyar 等发现，将根管内汞合金的长度增加 2 ~ 4mm 可获得额外的固位力和抵抗力。汞合金粘结系统的最新发展，确保其作为核修复材料，在临床上得到持续广泛的应用。

Combe 等在一项实验研究中将 3 种核修复材料的性能进行了比较，发现：在修复治疗后的 1h，汞合金比其他材料更加脆弱，这是因为汞合金需要至少 24h 的凝固时间，1h 只能达到其最大抗压能力的一半。因此，若要求材料的抗力迅速达到最大，汞合金就不能作为理想的核修复材料。但 24h 后，汞合金凝固完全，其抗力能力最强。复合材料性能相似，虽然强度没那么大，但玻璃离子强度最弱。Combe 等从研究中得出结论，在负载前如果让汞合金凝固完全，则是核修复的理想选择，而玻璃离子并不适用于较大的核重建修复，尤其是后牙。

在对 3 种核修复材料的另一项对比研究中，Gateau 等发现：汞合金比复合材料和玻璃离子更能对抗重复的力，后两者间也有显著差异，他们再次得出玻璃离子不适合作为核修复材料的结论。

这表明临床上认为汞合金为核材料的首选。但如果存在复合树脂修复指征时，比如有美观要求或与纤维桩联用的情况，用复合树脂修复可达到满意的效果。

用核修复缺失的牙本质之后，则行全冠修复，从而完成最终的修复治疗。

7 结论

为了让临床医师能够提出最佳的根管治疗计划，他们需要掌握广博的专业知识并且知晓影响治疗效果的因素。治疗选择虽然最终依赖于各病例的临床检查结果，但是可以借鉴源自于文献的证据，这些文献将提供广泛的知识基础，并可应用于临床。

通过文献研究，这份综述表明了最终修复对于根管治疗疗效的重要性。它表明，在起初的根管治疗计划阶段，最终修复的内容是必不可少的，使得整个治疗过程能从最初的根管治疗开始到全冠修复结束。这种治疗方案对于死髓牙而言，可产生最佳的预后。

总结各种治疗方法可得出：牙冠缺损程度很小时，前牙和前磨牙可用汞合金或复合材料修复。但对于需要行根管治疗的所有磨牙和大面积缺损的前牙及前磨牙，则应行全冠覆盖以达到最佳的可能预后。

有关研究表明，不同的桩修复系统都有各自的优缺点。在多数情况下应禁用锯齿形桩及锥形金属桩。铸造金属桩可能会产生不必要的微渗漏风险进入消毒的根管内，因为所需要的临时桩核系统不能维持冠部的良好封闭。在预成桩系统中，最新开发出的纤维桩较金属和陶瓷桩有很多优点：它们对重复力的抗力是传统修复系统的 2 倍，同时也出现更多临床上更易于修复的治疗失败形式。虽然目前还没有长期的临床研究，但所有的文献综述都支持更加现代化的纤维桩系统。文献强调，在使用任何一种纤维桩核系统时，牙本质肩台极其重要。它大大增强了冠修复后牙齿的抗折裂能力，所以，即使需要做冠延长，也应尽力预备出 2mm 宽的肩台。

有关桩的粘固研究表明，树脂封闭材料的应用比传统的磷酸锌和聚羧酸锌更受欢迎。相反地，对于核形成修复，选用汞合金（不考虑美观性）则比复合树脂和玻璃离子的机械性能要好。在这种情况中可充分利用 Nayyar 技术来达到汞合金核的固位。前牙及前磨牙需要用桩核系统修复时，纤维桩和复合树脂核合用可达到最好的联合修复效果。在核形成修复之后，需进行全冠覆盖，只有将根管治疗和修复治疗作为一个整体完成，才有可能提供最佳治疗、达到成功的预后。