颏棘上孔及其骨性管腔的大体解剖和影像学特征

Macroanatomic and Radiologic Characteristics of the Superior Genial Spinal Foramen and Its Bony Canal

Goivani Vandewalle, Xin Liang, Reinhilde Jacobs, MSc/Ivo Lambrichts

原载 Int J Oral Maxillofac Implants 2006; 21: 581-586

陈琰 译 林野 校

摘要 **目的** 观察颏棘上孔及其骨性管腔的发生率、大小、位置和它所包含的组织。

材料及方法 对380个人类尸体的干燥下颌骨进行形态测量分析,测量从颏棘上孔到下颌骨底缘的距离、孔开口及骨性管腔的大小。采用影像学方法观察骨性管腔的走向和它与下颌切牙管的关系,方法为向颏棘上孔和切牙管内注射对比剂(omnipaque),或向管腔内插入细金属导线。

结果 所有干燥下颌骨中98%出现了明显的孔道,形态通常为圆形或扁平漏斗形,大体解剖分离发现有舌动脉分支和舌神经进入颏棘上孔。

结论 颏棘上孔出现于大多数人类下颌骨,它好像是舌神经血管束通过朝向颊侧的孔道进入下颌骨内的真正入口。这提示我们下颌中线区域的外科和种植体植入手术可能存在神经血管损伤的风险。

随着种植技术的广泛应用,越来越多的无牙颌倾向于采取种植的方式来修复,这也带来了种植与种植手术相关的风险,比如出血和感觉神经异常,这就是为什么下前牙区解剖越来越引起人们关注的原因。Tompson把这些舌侧孔叫做棘上孔、棘间孔和棘下孔。为了区别于下颌中线处的舌侧孔,Vandewalle及其同事称之为颏棘上孔。

以往的研究对于舌侧孔的定位、发生率、形态和神经血管组织有不同的结果,Shiller和Wiswell在二十世纪五十年代中期的研究发现,在126个研究样本中,89%有中线舌侧孔,随后的研究报道87%-99%的人类下颌骨发现有中线舌侧孔。

Poyton和Pharoah认为在X线片上,只有很小一部分人的下中切牙区域可以看到舌侧孔,但McDpmme等发现49%的人在X线片可以发现舌侧孔,这比Sweet报道的28%和Poyton及Pharoah报道的更低比例要高。但是无论如何,X线片上舌侧孔的发现率还是远比解剖学研究的实际出现率低。

除了孔和管腔的位置等特征之外,还要了解其包含何种组织,这在文献回顾中尚有争议。Ennis认为舌侧孔内有一支切牙动脉走行并与舌下动脉吻合。Suzuki、Sakai、McDonnell等及Hofshneider等发现有舌下动脉的分支通过,Novitsky解剖发现下颌舌骨神经的分支通过颏棘下孔。随后,Sutton也报道在管腔内发现下颌舌骨神经血管分支。Percinoto和Madeira等最终认为管腔中内容物为下颌舌骨神经和舌下动脉分支。

由于人们对于下颌中线区是否存在管腔尚存争议,本研究发现,颏棘上孔出现于98%的下颌骨标本,这与McDonnell等人报道99%很接近,这个结果提示我们

译者 北京大学口腔医学院
北京海淀区中关村南大街22号 100081

这个区域的手术可能有损伤神经血管的潜在风险，本研究旨在评价位于下颌中线区颏棘上方的颏棘上孔，从解剖学和影像学的角度客观定义其发生率、大小、位置、骨性管腔的走向及内容物。

材料和方法

研究对象为390个印第安人下颌骨标本，它们来自于科研捐献者的尸体，本研究得到了形态学系的伦理支持(Limburg中心，Diepenbeek，比利时)

大体解剖测量

通过测量颏棘上孔的位置（比如测量其到下颌下缘的距离）和骨性通道入口处孔的大小对354个人类干燥下颌骨进行形态测量分析。最后又分析了26个附加的半侧下颌骨。在骨预备好后测量管腔的直径和长度。

影像学测量

通过注射对比剂(Omnipaque，Amersham，英国)研究骨性管腔的走向和与下颌切牙管的关系。从上述的354个干燥下颌骨中选取188个完整下颌骨的X线片用以观测和评价左右侧切牙管的连接关系，记录这种中线区连接的发生率，颏棘上孔的X线照射采用低脉冲X线设备(40kV，7mA，0.01秒；Agfa，Mortsel，比利时)，或在管腔内插入金属导线。

解剖分离

对余下的10个完整的下颌骨模型进行另一项研究，大体和显微解剖这些下颌骨，观察进入孔道的内容物。

结果

大体解剖测量

354个干燥下颌骨模型中有347个(98%)在颏棘或颏棘上发现了明显的管腔开口，一般是圆形或扁平漏斗形的，这取决于它的位置是位于颏棘还是颏棘上(图1)，管腔开口的平均部位是下颌骨下缘上10.6mm(SD 1.6mm)，范围为6.0~15.4mm，在骨性通道入口处测量的孔的平均直径见表1(也见图2和图3)。

图1 大体解剖显示单个管腔(箭头所示)位于下颌中线的颏棘上方。

表1 孔开口和管腔的三维特征

	样本数	平均值(SD)(mm)	范围(mm)
孔开口			
短轴直径	354	0.6(0.2)	0.1-1.1
长轴直径	354	0.7(0.2)	0.2-1.5
高度	354	10.6(1.6)	6.0-15.4
骨性管腔			
中点处的直径	26	0.6(0.21)	0.3-1.0
长度	26	6.2(1.5)	4.4-10.4

管腔开口发现于347个标本，发现率为97.7%

影像学测量

在成像同时将一个金属导线从舌侧的管腔开口处插入(图4)，这样能够看到金属进入下颌骨的管腔的长度和方向，当向颏棘上孔内注射对比剂后，186个X线图像中有77个图像观察到了左右两侧的交通，占总数的41%(图5)。

解剖分离

最后解剖了10个完整的人下颌骨来观察管腔内容物，发现一束舌动脉和舌神经进入颏棘上孔(图6、7)。

讨论

本研究发现，颏棘上孔出现于98%的下颌骨标本，这与McDonnell等人报道99%很接近，这个结果提示我们，进行位于下颌中线部分的外科手术时应当充分考虑到这一解剖特征，从而避免可能的并发症。

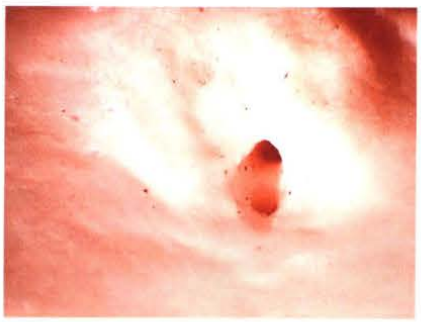

图 2 (左侧)立体显微镜显示有单个管腔的下颌中线管腔开口

图 3 (右侧)立体显微镜显示分成两个管腔的开口部位

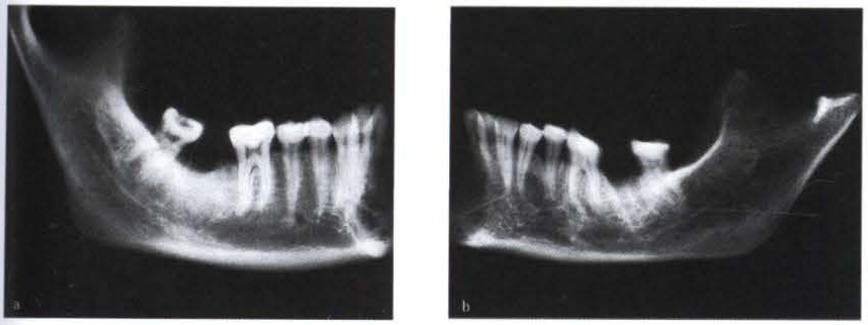

图 4 两个连接的下颌骨 X 线片显示左侧(b)及右侧(a)管腔中的导线(箭头所示)

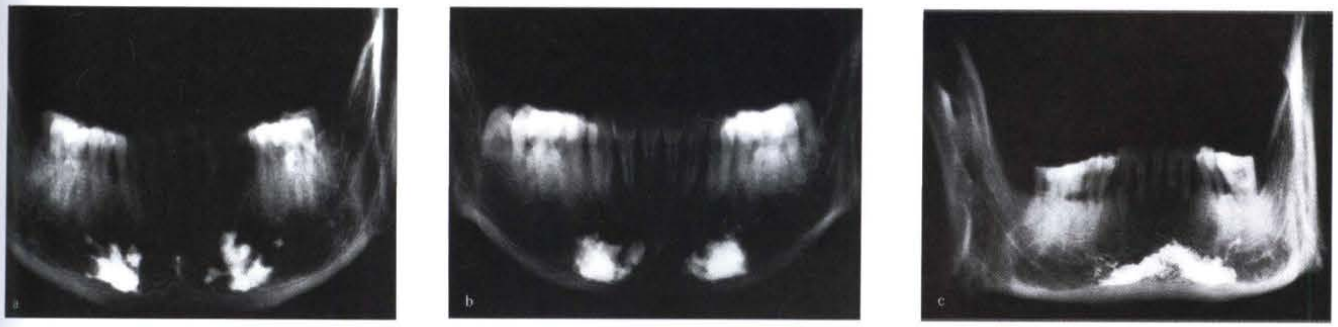

图5 向颏棘上孔内注入对比剂以显示切牙管与颏棘上孔之间的关系。在 a 或 b 中看不到中线部位切牙管之间的交通,c 显示在颏棘上孔区域左右侧切牙管的交通。

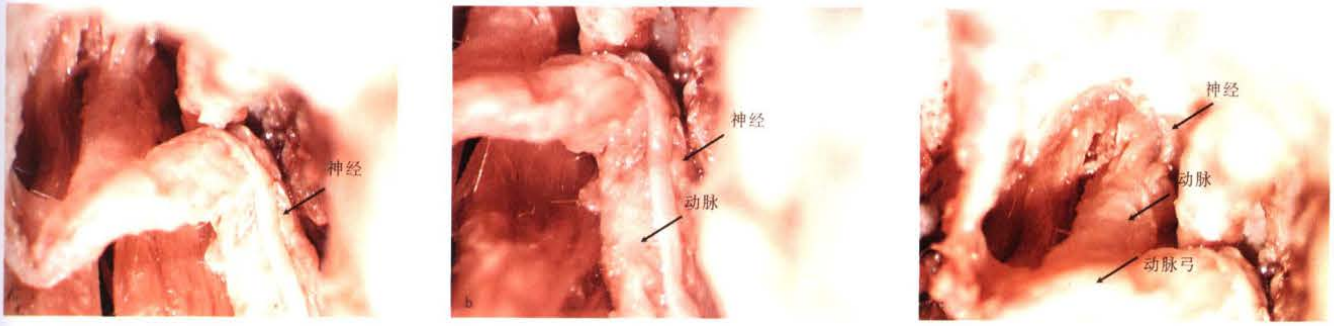

图6 口底解剖,观察到舌动脉和舌神经进入颏棘上孔,在图 a 和 b,舌神经好像是伴随着舌动脉的分支走行,c 图显示舌动脉和舌神经进入颏棘 上孔

有些文献中对颏棘上孔的描述模糊不清甚至有相反的结论(表 2)。但是,伴随着下颌骨中线部位种植手术增多及伴随的并发症的增加,与这一解剖特征相关的临床意义却被低估了。

尽管解剖学研究中颏棘上孔的发现率很高,但研究者采用传统影像学方法对其在中线部位进行定位还是有困难,McDonnell 等人强调舌侧的管腔与下颌骨舌侧表面呈倾斜关系,当 X 射线管不与管腔长轴平行透照时,影像学将不能显示管腔影像。这个说法可能可以解释为什么这个骨性管腔在影像学上难以发现。

用对比剂可以发现 41.4%的下颌骨中线部位有左右侧切牙管的交通,这种显示方法和影像学上交叉的可视化可能会对这个区域的外科手术产生临床意义,但是,在干燥下颌骨使用对比剂可能不理想,因为不能完全避免管腔外的渗漏。

表 2 在不同的历史时期和不同报道出现的专业名词

孔的名称	作者	年份
Trou mentonnier median	Bertlli	1892
Trou et canaliculaire susgenien	Dubreuil-Chambardel	1906
Supraspinous foramen		
Interspinous foramen		
Infraspinous foramen	Thompson	1916
Lingual foramen of the mandible	Ennis	1937
Central pit	Ingram	1950
Median lingual foramen	Shiller and Wiswell	1954
Unnamed foramen	Worth	1963
Midline foramen	Sutton	1974
Midline pit	Poyton and Pharoah	1989
Mandibular lingual foramen	McDonnel et al	1994
Bone Canals in the mandibular interforaminal region	Terper et al	2001
Superior genial spinal foramen and its bony canal	Vandewalle et al	2003

本研究分析了 390 个印第安人起源的人类下颌骨，人种的差别有可能产生一些解剖学的变异，但是没有研究发现颏棘上孔的发生率会因此而不同。用其他种族人类下颌骨重复这个研究会非常有意思，同样的推论也适用于不同性别者的下颌骨，尽管男性与女性之间可能存在解剖差异，但也不太可能用本实验的材料方法来研究不同性别者下颌骨的差别。

许多学者通过组织学观察推测血管束和神经可能进入中线部位的孔道，这通过解剖下颌骨中线部分也得到了证实(图 7)，多数学者报道发现了血管束，但是很少有人在细致解剖中发现有神经。本研究的大体解剖分离发现有一束舌动脉和舌神经进入到颏棘上孔，迄今，文献中还没有这样的报道。只有 Ennis 描述有一个下牙槽动脉终末支通过舌侧孔与舌动脉吻合，本研究的结果可能与以往解剖学研究的结果有所不同，因为本研究包括了对 10 个尸体细致的大体解剖，而以往研究

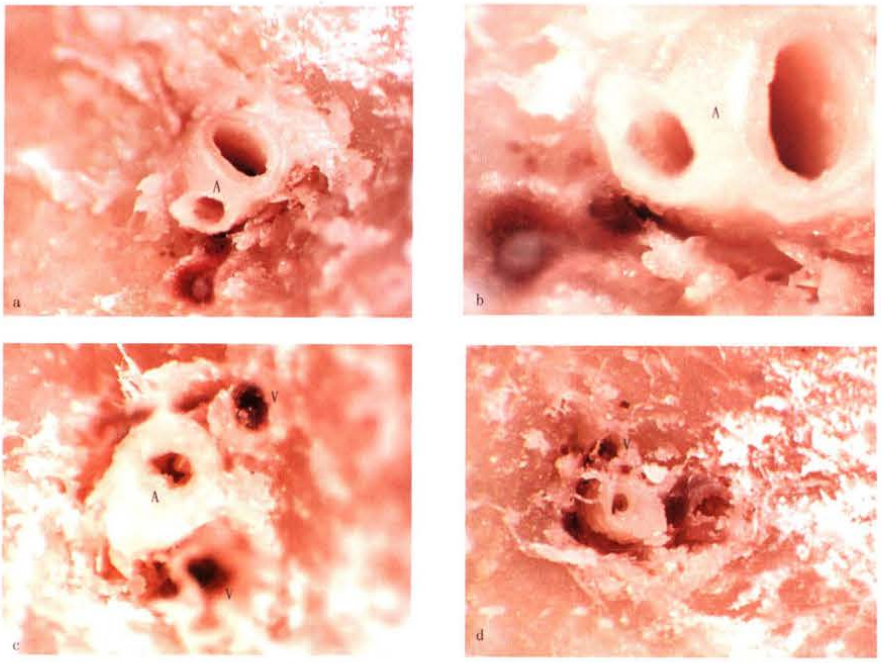

图 7 下颌中线部位的照片，显示血管分支进入颏棘上孔(A 代表动脉，V 代表静脉)，图 c 和 d 显示一个动脉分支和两个静脉分支进入孔内。

在所解剖的下颌骨数目上和解剖的性质上都受到限制。这些研究结果的不统一可能也与这个事实有关，即在某些样本中位于口底的颏棘下孔没有被考虑进去。多数学者并没有特别指出他们研究的是颏棘上孔还是下孔。

管腔中的动脉直径足以在口腔外科手术时引起严重出血，Kalpidis 和 Setayesh 在文献中报道，这个开口是与出血相关的解剖因素之一，严重出血会增加危及生命的意外的可能性。种植外科术后也经常会在这个区域出现感觉紊乱。

结论

颏棘上孔出现于多数(98%) 所研究的下颌骨，并确认其骨性管腔的内容物为包含舌动脉的血管神经束，这提示我们在下颌骨中线部位的种植体植入手术或其它外科操作可能会由于血管神经束的存在而带来潜在的风险。