译文

上颌无牙颌用种植处理软件设计和引导不翻瓣手术并即刻戴入临时修复体：一项对15例接受连续处理的患者的回顾性分析

Implant treatment software planning and guided flapless surgery with immediate provisional prosthesis delivery in the fully edentulous maxilla.A retrospective analysis of 15 consecutively treated patients

Silvio Mario Meloni, Giacomo De Riu, Miena Pisano, Gavino Cattina, Antonio Tullio

原载 Eur J Oral Implantol. 2010; 3(3): 245-251.（英文）

王瑞霞 译 汤春波 审

摘 要

目的：评价上颌无牙颌患者接受计算机辅助设计的种植手术并带入种植体支持的即刻负重桥体的临床效果。**材料和方法**：15位接受连续治疗的上颌无牙颌患者（5位男性，10位女性）.平均年龄为52岁（40～70岁），他们接受了种植体支持的桥修复，对其临床疗效进行评价。采用了两次计算机体层扫描（CT），第一次是患者佩戴义齿／具有放射标志的放射导板进行扫描，第二次是仅扫描义齿。导板引导下的不翻瓣手术在局部麻醉下进行。共植入90枚种植体。种植体的长度10～13mm，种植体的直径为4.3mm或5mm。预先制作好丙烯酸树脂临时义齿，在手术后即刻戴入并用螺丝固位，所有的种植体进行即刻负重。术后6个月、12个月及18个月进行临床复诊及放射检查，记录种植成功率、边缘骨水平、患者的满意度及其他并发症。**结果**：术后随访18个月，有2位患者各缺失了1个种植体。18个月后，种植体周围骨水平平均下降了1.6mm。在第18个月时进行的患者满意度问卷调查显示患者对该治疗有很高的满意度。**结论**：尽管患者的数量有限，但是仍然可以显示软件及计算机断层扫描引导下的种植手术设计可以为无牙颌的修复提供可靠的结果及高成功率。

关键词 计算机断层扫描引导的种植手；即刻负重；软件设计

1 引言

两段式种植方式是Brånemark于1977年首先报道的，直到今天仍然是大量文献所推崇的种植体植入方案。与之相对应的是一段式手术方法及种植体穿黏膜愈合结果的报道。无论是埋入式还是穿龈种植体，无论是一开始就如此设计或是之后发现是适应证，一段式种植手术与早期或即刻种植体负重结

译者单位 南京医科大学口腔医学院种植修复科
江苏省南京市鼓楼区汉中路136号 210029

合应用已经被证明对无牙颌患者是有效的方法。

患者对于手术后即刻戴入种植体支持的修复体以减少不适感的需求正日益增长。这意味着修复患者的功能及美观，因此他们可以在短期内就回到工作或社会生活中去。相当数量的患者在缺牙区缺乏足够的骨量。对于这些患者，需要使用骨增量技术，这会带来术后反应。因此，如果患者接受的是不翻瓣手术并在种植后即刻进行修复体负重，这将具有极大的临床优势。术后反应及治疗时间将被显著减少。此外，三维（3D）设计软件作为诊断工具，可以精确估计剩余骨量，因此可以减少骨增量技术的应用。

基于上述假设，本研究旨在对3D软件设计、引导下进行不翻瓣手术并进行即刻修复的无牙颌患者的临床及放射线检查结果进行回顾性评价。

2 材料和方法

15位接受连续治疗的上颌无牙颌患者（5位男性，10位女性），平均年龄为52岁（范围是40～70岁）。其中10位患者不吸烟，3位每日吸烟量不超过10支，2位每日吸烟量超过10支。7位患者是全口无牙颌，其余8位在种植术前2～3个月拔除了没有保留价值的剩余牙齿。患者首先要提供签署好的知情同意书，并要符合以下纳入标准后方可参与本研究：上颌无牙颌；18周岁以上；计算机断层扫描（CT）检查显示可用骨高度至少10mm，宽度至少4.5mm，至少植入6颗种植体并按牙弓形态排列。排除标准为①种植手术禁忌证；②术前12个月内接受过头颈部的放疗；③口腔卫生及维护差；④活动性牙周炎；⑤未经控制的糖尿病；⑥妊娠期或哺乳期妇女；⑦滥用药物者；⑧精神病患者；⑨严重的磨牙症、紧咬牙习惯或不能大张口以置入外科手术工具者。

所有初步符合条件的患者还要经过以下临床阶段。首先，需要进行临床检查和病史收集。初筛包括口内及全景片，用以确定患者是否符合条件。第二阶段，患者接受口腔卫生指导、印模、拍摄基线、用面弓测量以评估美学及功能、签署知情同意书。在实验室里，研究模型上的平均值颌架。必要时制作诊断蜡型或对全口义齿进行修改或标记。拔牙需要至少在CT扫描前6～8周、种植体植入前3个月进行。最后，对患者进行功能、美学及发音功能评估。得到确定以后，在修复体或放射导板内放入X线不阻射的参照点（例如牙胶）。同时用硅橡胶记录咬合关系，同样作为放射标志，并翻制原义齿。

与NobelGuide™数据获取原则一致(Nobel Biocare，Zurich，Switzerland)，拍摄两次CT片。第一次拍摄时患者佩戴作为放射标记的义齿或放射线导板，第二次单独拍摄义齿。CT数据被传输至NobelGuide Procera®软件程序（Nobel Biocare）以进行3D诊断分析及虚拟种植设计。解剖条件必须满足在理想的位点植入至少6颗种植体以进行修复重建（图1和图2）。软件设计数据被传输至加工所（Nobel Biocare），在这里制作带有中空金属套管的外科导板，该导板可以用来引导种植体按照原先的设计植入。在手术导板及带有设计好的种植位点模型的基础上，制作丙烯酸树脂临时修复体。

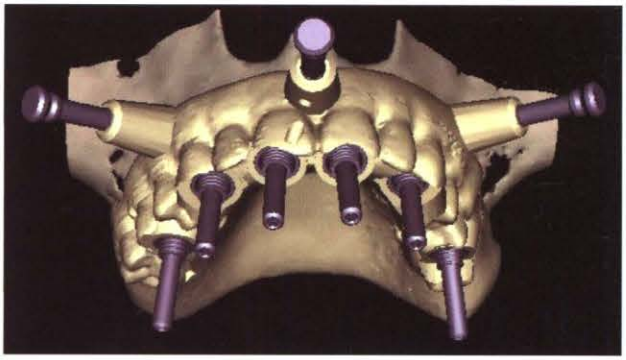

图1 3D诊断分析及虚拟种植设计（NobelGuide Procera Software）

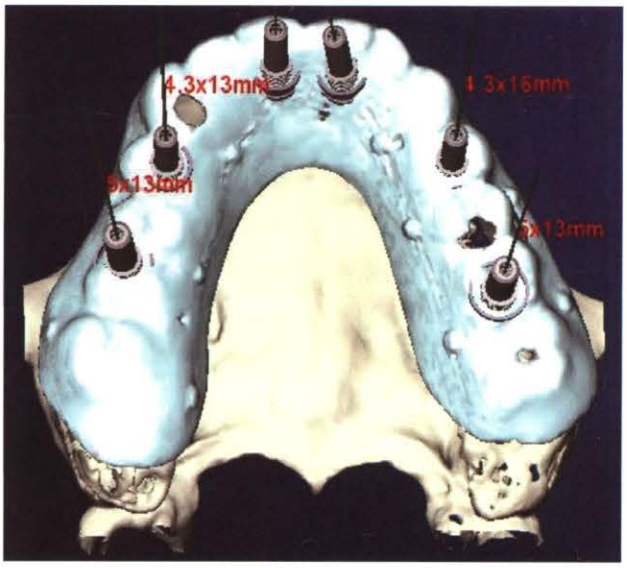

图2 3D诊断分析及虚拟种植设计（咬合面观）

手术在加入1:100 000肾上腺素的阿替卡因局部麻醉下进行。所有患者在术前给予地西泮（Valium，10mg ，Roche）用作镇痛药。术前1h及术后6d每日2次服用抗生素（阿莫西林 875mg，克拉维酸125mg）。术后4d(2/d)服用抗炎镇痛药（酮洛芬80mg）。手术当天及术后6d(1/d)服用一种抗酸药（奥美拉唑20mg）。每位患者在治疗前用氯己定葡萄糖酸盐水漱口1min。将外科手术导板正确就位并与对颌有正确的咬合关系，然后用3枚固定针固定。在正确就位并牢固稳定手术导板后（图3），按照所使用种植系统的备洞原则进行不翻瓣手术，植入种植体类型（NobelReplace Tapered Groovy，Nobel Biocare)(图4和图5)。种植体预期植入转矩为35～45Ncm。共植入90枚种植体(NobelReplace Tapered Groovy)。种植体的长度为10～13mm，种植体的直径为4.3mm或5mm。所有种植体用预先制作的临时修复体即刻负重（图6和图7）。必要时进行少量的调磨以改善咬合关系。给患者敷用冰袋并要求术后1个月内进食软食。所有的患者都被纳入种植体维护计划。要求吸烟者术后至少48h禁烟。术后2周内用氯己定葡萄糖酸盐含漱，每日2次，每次1min。对患者进行口腔卫生指导，每3个月复诊维护1次。要获得可以被认可的成功，种植体需要满足以下标准：临床稳定性，患者主诉在行使功能时无任何不适，没有感染。

术后6个月，取下修复体并检查每一颗种植体的稳定性。最终的修复体用Procera钛种植支架（图8）

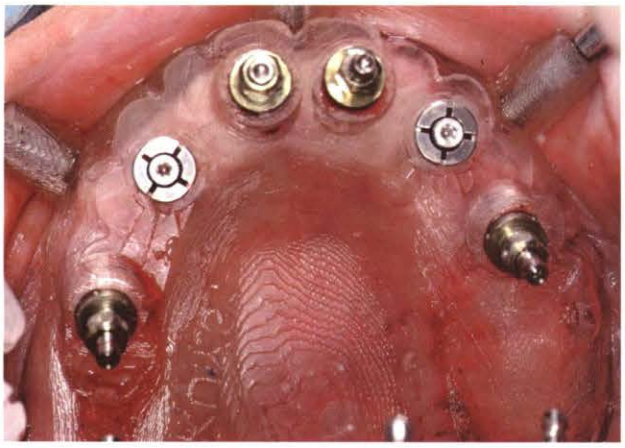

图4 导板指导下植入6颗种植体

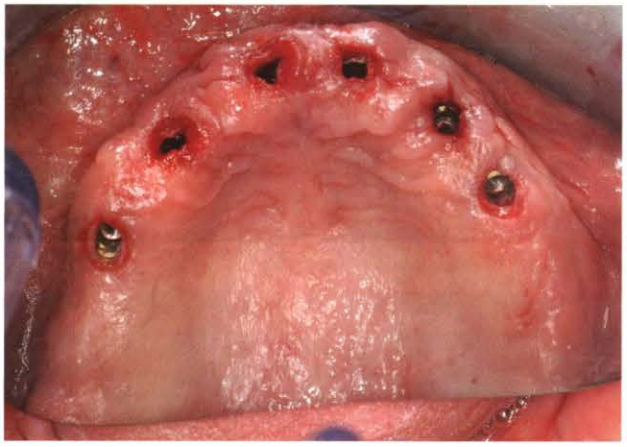

图5 不翻瓣植入6颗种植体

图3 外科导板

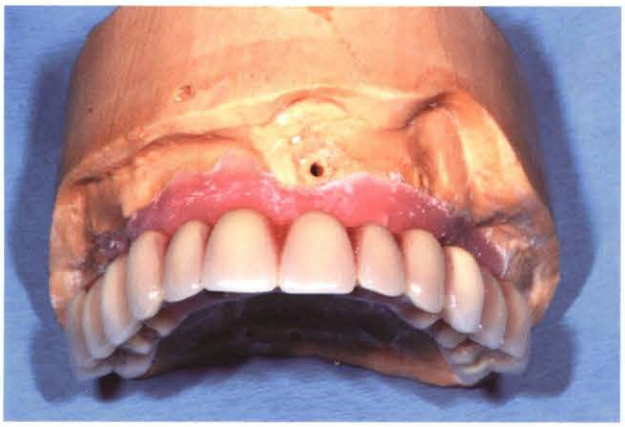

图6 预先制作的临时修复体

图7 预先制作的临时修复体即刻负重后

作为桥架并用树脂作为美学材料(图9)，或者用Procera氧化锆种植支架（Nobel Biocare）作为桥架并表面饰瓷（图10）。

在种植体植入后及6个月、12个月、18个月用长锥平行投照技术拍摄全景片。放射线片评价参照点为种植体平台（种植体与基台之间的水平界面）以及骨与种植体结合部位。边缘骨吸收的计算是检查所得数据与基线值之差。计算每颗种植体近中及远中骨高度的平均值。如果放射线片的质量较差则重新进行拍摄。由一位独立的放射专家进行骨高度的测量。对种植成功率、基线骨高度及6个月、12个月、18个月的数据用描述性统计进行分析。

图8 Procera 钛制种植桥架

图9 最终修复体（Procera 钛制桥架及树脂牙）就位后

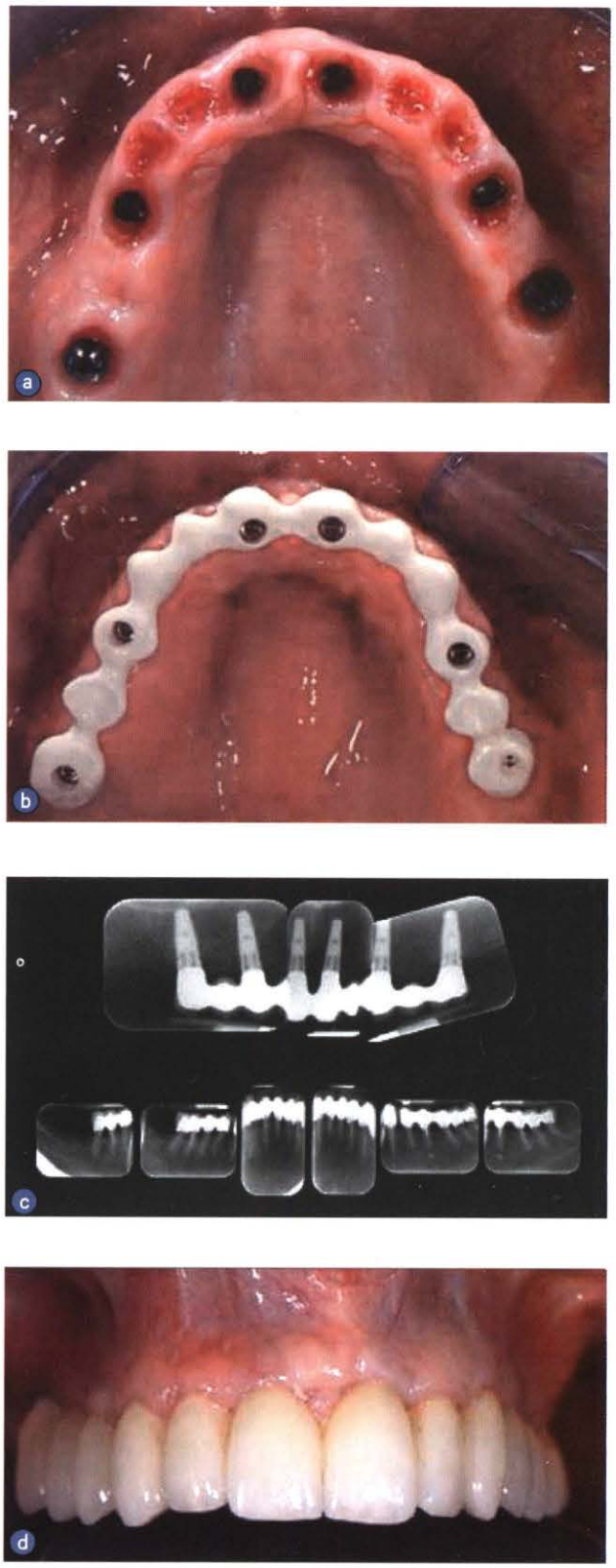

图10 最终修复体（Procera 二氧化锆支架及全瓷牙）就位后

3 结果

术后随访时间为18个月，除了2位患者(进行了第二次手术以替换失败的种植体)其余的都很顺利。所有的患者都感觉舒适并且无一例失访。2颗失败的种植体是在术后6个月取下临时修复体时发生的。其余的种植体全部成功，因此，18个月时的总体成功率为97.8%（表1）。

表1 不同时间段种植成功率分析

月	患者数量	种植体数量	失败	累计存活率
0～6	15	90	0	100%
6～12	15	88	2	97.8%
12～18	15	88	0	97.8%

表2 种植体边缘骨水平

	种植体植入后	6个月	12个月	18个月
平均值	0.24	1.46	1.66	1.81
SD	0.18	0.23	0.20	0.18
数量	15	15	15	15

表3 患者术后18个月的满意状况

	不	不确定	是
固定上颌修复体有无提高您的生活质量？	0	2	13
花费值得吗？	0	0	15
您愿意再进行一次这样的治疗吗？	0	0	15

术后第3天，10位患者无术后疼痛，5位有轻微疼痛；7位患者无肿胀而8位患者有轻微肿胀。2副临时修复体不合适，因此在术后需要重新制取印模以使得修复体能够适合种植体。修复体不合适的可能的原因是种植导板在手术中折裂。其中一位患者的全口临时丙烯酸树脂修复体发生折裂。对修复体进行修理并对患者进行指导以避免修复体受到过大的负荷。其他的修复体并发症包括在负载4个月后临时修复体的折裂，该折裂在椅旁进行修复。

表2所列为种植体周围骨水平。在18个月时，种植体边缘骨水平为1.8mm ± 0.2mm，因此与种植体植入时相比患者的骨丧失量为1.6mm。在戴用临时修复体期间无一例患者有发音问题。

表3所列为患者满意率。除了两位，其余患者表示在戴用种植体支持的修复体后他们的生活质量及生活方式有所改善，所有的患者回答说他们愿意再次进行这样的手术并且认为这样的治疗是值得的。

4 讨论

大量的临床报道表明，种植体的早期甚至是即刻负重产生的结果是可接受甚至是优越的。一些临床研究报道显示成功率在上颌（93%～99.2%随访年限为15年）与下颌（93.2%～100%随访年限为15年）都很高。本研究结果证实即刻负重对于传统的两段式种植（这已经得到了大量文献充分的论证，同样对于上颌骨严重吸收的情况）是一种理想的选择，同时还包括不翻瓣手术以及术后不适感减轻。然而，在本研究中还是发生了一些并发症，其中最常见的是临时修复体与种植体之间的匹配性差，这可能是由于种植体植入的位置有所偏离。一个可能的解释是，至少在一例匹配性很差的病例中是由于种植导板在植入时折裂，而种植导板的折裂导致种植体植入的位置不精准。为了尽可能减小种植体植入位置的不精准，手术方式做了轻微的调整。首先，局部麻醉的主要工作（尤其是在腭侧）是在放入种植导板以后再进行以减少由于局部麻醉所导致的软组织变形。此外，使用3个以上的固位钉以增强外科导板的稳定性。

因为软件、义齿的复制、患者义齿的CT扫描、手术导板、实验室及计划所需时间等原因，导板指导下的种植手术比传统的种植手术要贵很多。然而，从外科手术到最终修复体的就位与传统手术相比手术创伤更小、手术时间更短、患者的不舒适感减轻，因此所有的患者都表示花费是值得的，并且愿意再进行这样的手术。种植体边缘骨吸收平均值为1.6mm，与其他不翻瓣手术数据相似，但是与传统的种植体植入术相比要高，与国际上所认可的放射成功标准相符合。本研究的主要局限是样本量小及回顾性研究设计。

5 结论

尽管样本量有限，但是仍然可以推断计算机软件及CT指导的外科设计能够为上颌无牙颌提供可以预期的结果及高成功率。