上颌牙列缺失用种植支持的固定局部修复的临床和技术设计

Clinical and Technical Aspects of Implant-Supported Restorations in the Edentulous Maxilla: The Fixed Partial Denture Design

N. U. Zitzmann, C. P. Marinello

原载 Int J Prosthodont 1999; 12: 307 – 312(英文).

樊 聪 译　冯海兰 校

摘要　**目的** 描述用种植体支持的上颌固定修复的治疗计划及所需临床过程和技工制作步骤。

材料和方法 如果病人需要对上颌牙列缺失进行固定修复，我们必须尽快决定这种修复设计是否能满足美观、发音、舒适及功能的需求。这样，临床需检查某些重要的因素，同时还应用可改编的 CT 影像技术来评价合理的种植角度、可利用的骨量及冠修复体之间的关系。

结果 有少量骨吸收及适当颌间距离的病人，种植体通常可被安置在为固定修复而设计的特定部位。为了评价和选择最佳美观、生物性能和功能。在 6 个月的愈合期中，病人口内需带入暂时固定修复体。完美的暂时修复体将被用作最终修复的参照。

结论 如果临床和 X 线诊断指示，可用种植支持固定义齿进行修复，还需有精细的外科术前计划，设置精确的种植部位和循序渐进的修复治疗过程。只有这样，种植支持的金属烤瓷固定修复才能在适当准备和适合的口腔环境中建立。

当上颌牙列缺失时，患者通常喜爱总义齿被设计成金属烤瓷固定修复，而临床医师常考虑用种植来支持修复。如使用螺栓固定修复需用以前曾介绍过的方法对某些重要因素进行临床评价。当种植体被植入后，应尽量避免将固定修复设计改为活动修复设计。通过试戴精确制做的义齿蜡形，各种不宜被发现的因素可通过临床来检测。适用于固定部分义齿修复(FPD)的患者应只有少量牙槽骨吸收，有适当颌间距离及突型侧面轮廓。与面形美观有关的唇平衡将由颊翼完成，而没有上部唇支持。微笑时不要露出粘膜边缘（如果具有长上唇和低笑线）。带有 X 线定位模板的 CT 扫描片将为后面的工作提供方便。X 线定位模板可通过用透明丙稀酸树脂对排好的牙进行复制获得。在模板中按以后要种植牙的部位安放不透 X 线的标记物，以描记螺栓固定修复所需的适当种植部位及角度。每个标记物的切端代表每个种植牙位的螺栓入口位置，位于舌隆突或中央窝。为了评价可改编 CT 扫描影像（eg, Denta – Scan, Philips），可选用能显示钛标记的横断影像。所选用的骨应满足使种植体被置于从标记物的长轴而获得的适当角度。如果前部牙槽骨板存在颊侧倒凹，则种植角度可适当调整，此时需要用有角基台。固定修复体被暂时或永久粘合于双套冠基台上，为种植

译者：北京医科大学口腔医学院
北京海淀区白石桥路 38 号　100081

部位的选择提供更大空间。但此改良设计也有缺点，如易滞留水门汀于粘膜下；水门汀溶解以及更高比例的基台螺栓松解。而后一种情况要求我们考虑应用暂时粘接或改为螺栓固定。

本文的目的是描述一种用种植支持的、如同固定局部义齿修复设计的上颌固定总义齿的治疗计划。文章详细描述了用螺栓固定金属烤瓷修复体重建上颌牙列缺失，包括临床步骤和技工制作过程。

外科治疗计划

计划在上颌安置 8－10 个种植体来支持一副固定总义齿。如果设计一副短牙弓（双尖牙颌），6 个适当长度的种植体也可采用。决定种植体数目时，除了骨量也应考虑其它可影响种植体长度的因素，如骨质及可预见的咬合负荷。如果设计固定修复，种植体应被精确地置于预定的修复体开孔部位。近远中向，种植体应置于临床冠的中心，不至危及邻外展隙而影响口腔清洁和美观。一般来说，每个种植体中心间距不应小于 7mm（3.75mm 或 4mm 直径的种植体），以使其邻近组织有充足的血供以利其生存。同样，种植体的颊舌位也应考虑由于上颌前部外形因素而引起的种植体腭位及种植体根尖端腭侧倾斜。由于牙槽骨向后上方吸收以及颊侧倒凹的存在，上述倾向还可能增大。如果种植体能被安置成与真牙根同样的角度，即与矢状面成 28°角（中切牙平均角度），种植牙的长轴将和切嵴排成一行。这种角度可宜于修复体粘接在基台上。可是，如果用螺栓固定修复，则需要有角度的基台。最好使种植体长轴止于舌隆突部，以使固位螺栓的开口隐藏在腭侧面（图 1）。

如果种植体不能在设置的牙位出口，则应考虑设计一个桥体，以避免影响邻外展隙形态。尤其在中切牙部位，切牙管的范围可能会干扰设计种植部位，因此有必要将种植体远置（图 2）。另外，由于牙冠近远中径面临着因骨吸收而引起的牙弓缩小，也不可能在每个前牙位安置种植体。垂直向种植体肩台应低于粘膜边缘 2－3mm，以利于从基台直径到个体自然牙横截面的过渡。如经诊断需用有角基台，则种植体应置于更低的垂直方向（龈下 4－5mm），以确保粘膜边缘能遮住颊侧钛接口部的金属边缘，以利美观。

X 线定位模板可用作外科治疗参照。为此目的，应去除原先埋下的标记针及部分腭侧基托，对原模板进行修改，但应保留适量的腭侧支持以明确口内位置。作为另外的参考，颊侧冠部将被保留，以防止在前牙区常发生的种植体根尖过于腭侧倾斜。这是前牙区常见的错误。模板的颊侧翼将被去除以保留可视间隙，以用于评价种植体肩台高度与粘膜边缘的垂直距离。设计的种植部位被标记在模板上，以利于在外科翻瓣提升术，后将此位容易地转移到骨嵴上。

修复治疗计划

在适当的临床情况下，具有适度的上下颌间隙和中性或安氏二类关系时，可计划将金属烤瓷修复体用螺栓固定于 EsthetiCone （Nobel Biocare）或有角基台上（Branemark 型）。如果有齿槽嵴中度的吸收，可添加粉色瓷以避免义齿显得过长或过方。如果种植体角度需进行适度修改，以及需使用有角基台而导致从颊面可见到钛肩领时，可将常规基台按适当的冠形态调磨，可应用水门汀来粘接修复体。

Rangert 等介绍一种在上颌远中两侧同时伸出游离臂的修复设计，其游离长度（CL）不能超过 10mm，相当于一个前磨牙或磨牙的近远中径。前后种植体间距（AP）至少应设计 10mm，以确保在上颌 CL/AP 最大值为 1。某些作者坚持认为前后种植体间距应有 20mm，及最后一个种植体最少应有 10mm 长。如因上颌窦范围太大而不适合在磨牙区安置种植体时，则最好避免使用游离臂，而代之为短牙弓修复。反之，可将种植体置于上颌结节处或考虑实行上颌窦提升术，以放置种植体于磨牙区。

修复治疗步骤

上颌二期手术最好在种植体植入 6 个月后进行。根据软组织的质量，卷瓣技术或软组织移植可为颊侧美观提供足量的组织（图 3）。建议安置愈合基台，以便不均匀的软组织愈合及避免基台改变。

如果设计固定修复及考虑使用有角基台，所选用的基台应被移交到技工室。首先需取一副种植体水平的印模。用开窗式托盘取模（pick－up 技术），即用一个个别印摸托盘在其上开口，为印模基台螺栓提供入口。否



图 1 固定总义齿前部种植体长轴图形

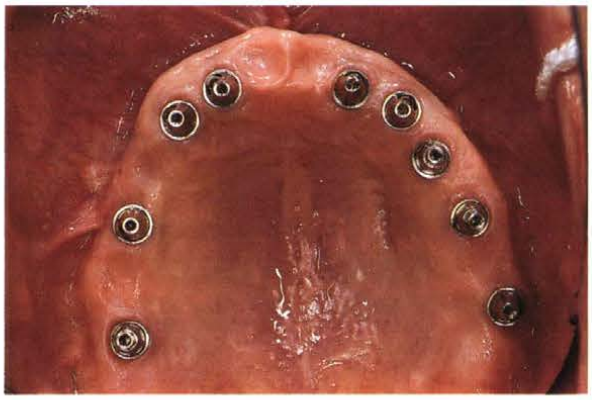

图 2 上牙列缺失时用桥体来修复中切牙部位

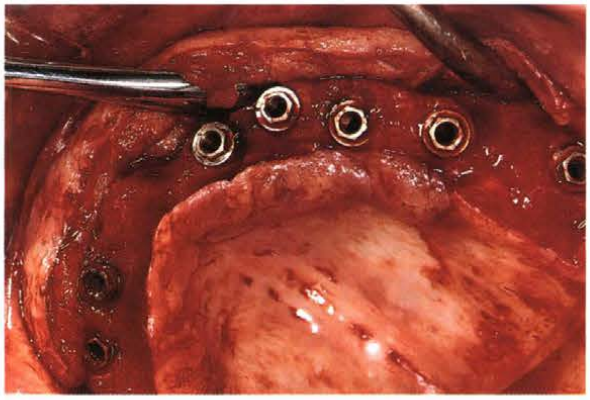

图 3 二期手术再次暴露种植体时，在种植体前部应用卷瓣及结缔组织移植技术

临床　　技工室

病史、口内外检查

↘ 上颌架、排牙做蜡型

研究模型，决定息止间隙 ↙

咬合记录、面弓转移 ↘ 用丙稀酸树脂复制蜡型

↙ 在假想的部位放置钛标记物，制作 X 线模板

试牙及蜡型

CT 扫描

作决定（评价一期骨增高术）

安置种植体

戴活动暂时修复体（带软衬）

术后 10～14 天，每 6 周重衬一次

6 个月 ⇓

二期手术

在再次进入手术的当时或戴愈合基台 4 周后，

取种植体印摸

↘ 灌模型，铺托及做蜡堤

颌记录 ↙

↘ 上颌架做蜡型及排牙（调整初步蜡型）

蜡型牙试戴 ↙

↘ 选择基台（试戴配件）

↙ 暂时性修复，准备连结印摸基台

基台戴入

暂时修复

（评价美观，再次评价咬合、调试垂直距离）

大约 6 个月 ⇓

用连在一起的印摸基台取基台终印

↘ 灌制主模型，评价记录夹板

取颌记录、用暂时修复进行面弓转移 ↙

↘ 将暂时修复模型上颌架及记录暂时修复位置，

支架试戴 ↙ 制造支架

（测试是否消极吻合及拍 X 线片） ↘

↙ 烤瓷

试戴瓷牙 ↘

↙ 完成病例

戴最终修复体

用手旋紧螺栓（10 牛顿），

检查是否消极吻合，临时关闭开口。

10 天后最终检查，再次调紧金螺栓。

用白牙胶关闭入口，再用树脂密封。调颌磨光。

复诊（6，12，18，24 个月）

征求病人的意见；

叩诊，有选择的进行轻探诊；拍 X 线片及进行口腔卫生检查。

如 12 个月内无并发症发生则每年复诊。

图 4 种植支持的上颌固定修复过程

则，如种植体是骨整合于海棉状骨上，取下弹性印模材托盘时，所用的力可能会危及种植体的稳定。也可在二期翻瓣提升术时同时提取印模（图 4）。缺失的某些软组织信息，可通过试牙托时注射轻体印摸材于义齿牙及愈合的软组织之间获得。需制作带弹性软组织的模型，以预防在模型上试戴时基台被位于外孔处的人造石所干扰。如果需要，应重复制作可活动的软组织龈垫，以适应愈合的软组织。当取完咬合记录和将模型上颌架后，可用义齿牙进行排牙。

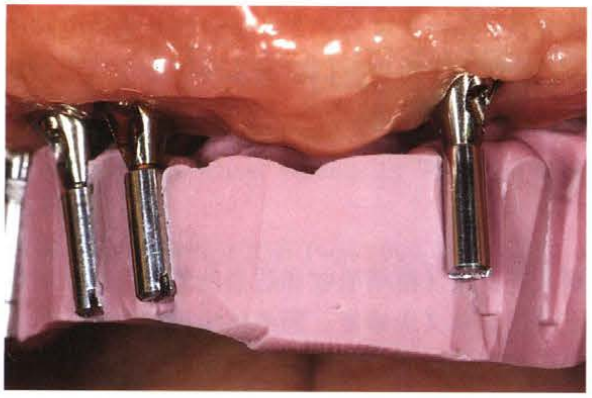

图 5 用硅胶记录来转移基台角度(上颌左侧切牙处螺栓位置显示基台位置需要修改)

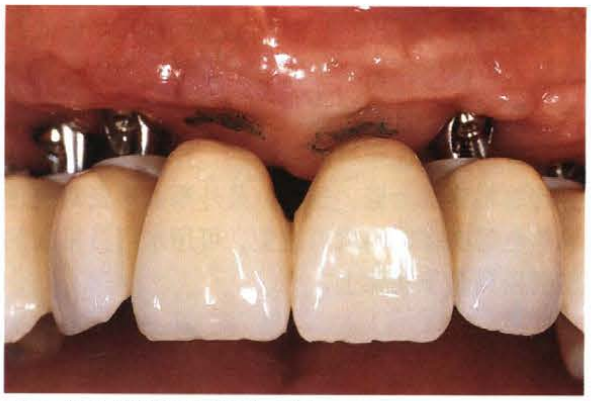

图 6 暂时修复体形成桥体压痕

图 7 修复完成后的螺栓固定金属烤瓷固定修复

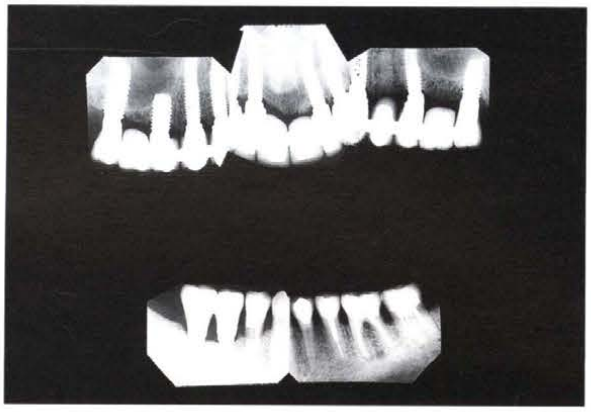

图 8 一年后复诊时 X 线片

在试牙时可对其进行修改，同时制作硅橡胶牙位记录，以作为今后技工室选择基台时的指导。基台可根据不同粘膜厚度及颌间距离来选择。安置有角度基台的位置取决于螺栓进入开口和上部结构的就位道。由于基台多为锥型，各基台间可有 30℃的差异。为了从模型上将有角基台转移到患者口内正确部位，我们应制作一个与印摸基台螺栓相结合的硅胶记录。当螺栓与硅胶记录不吻合时，则说明基台位置有偏差（图 5)。当用根尖片或漩翼片证实基台和种植体完全就位后，可根据厂家提供的使用说明用扭力控制扳手将螺栓旋紧。

设计固定总义齿时，在 6 个月的愈合期内制做暂时性固定修复。在此期间可评估修复体的美观效果、咬合及调改垂直距离，进而形成不同形状的桥体压痕。通过添减丙稀酸树脂，调节冠外形高点、义齿排列部位和切端位置（图 6)。通过建立适当的外展隙以提供充分的口腔清洁条件，而不干扰发音。为确保上部结构制作精密，建议取一将所有印摸基台连在一起的基台水平的终印。也就是需再取一次印摸。为了更精确，可由技工来完成印摸基台的连接；然后将连在一起的基台精确的分开，再分别放入患者口内试戴，并用树脂(eg, Pattern Resin, GC)再次将其连在一起。为了使连在一起的印摸基台在个别托盘中有充分的固位，印摸材（eg, Impregum, Espe）将被注射于树脂连接体周围。取完终印及灌主模型后，可使用暂时固定修复体来进行 ①面弓转移；②上下模型上漩架。同时，在病人等候时，将暂时性的修复体用螺栓固定于模型上。技师在此模型上制作颊侧、腭侧、漩面等部的硅胶记录，用以复制适当的牙位、切嵴位置和咬合面。此完美的暂时修复体将被用于今后最终修复的参照（制作支架蜡形和烤瓷基底)。随后的过程很简单，因为不需另外排牙，只需试戴支架和烤瓷基底冠，与传统金属烤瓷修复过程相同。支架应设计成使预成金桩被完全包埋

在金合金里面，使其不至在烤制过程中引发瓷的折裂。螺栓入口周围将由瓷包绕以求获得最大程度的美观效果。如需添加粉色龈瓷，应首先烤制牙冠外形，然后将此部分用特殊包埋材进行复制，并在此复制模形上分开烤制粘膜部分瓷。这样，另外添加烤瓷对瓷透明度和颜色的有害影响就可避免，可用水门汀粘接剂将此粘膜瓷翼粘于支架上。

在上部结构戴入时，螺栓入口部位可用棉球盖上并用光敏复合树脂(eg, Fermit, Vivadent)暂时封闭。7－10天后再次旋紧金螺栓，入口最终用白色牙胶遮挡金属色，再用光敏树脂关闭外口。在传统的粘接之前应先对螺栓开口处的瓷边缘进行偶联剂处理。每6个月安排一次复查：①检查咬合；②根据X线片来决定种植体周围骨高度；③对今后口腔清洁进行指导（用牙线或用邻面牙刷)(图7,8)。

结论

如果病人有少量牙槽嵴吸收和适当的颌间距离，可以考虑上颌固定总义齿修复。种植体应被精确的安置于设计的牙位，并具有适当的角度。在6个月的愈合期中，应制做螺栓固位的暂时性修复体，以评价美观、生物性能及功能。调试精确的冠外形和牙位排列可被简单的转移于最终的金属烤瓷固定修复。