即刻恢复唇侧外形以增进美观:应用骨劈开技术行前部单个牙缺失修复的 X 线研究

Immediate Labial Contour Restoration for Improved Esthetics: A Radiographic Study on Bone Splitting in Anterior Single - Tooth Replacement

Frans L. J. A. de Wijs, Macro S. Cune

原载 Int J Oral Maxillofac Implants 1997; 12: 686 - 696.(英文)

胡秀莲译　林　野校

摘要　应用骨劈开技术对 54 名患者 68 个位点行前部单个牙修复进行评估。种植体存活率 4 年以上的累积率为 93.7% (SE 4.6%)。边缘骨高度降低范围为 0.8 - 1.3mm, 并预测邻牙周围骨的一些变化(0.3 - 0.5mm)。结论是经过仔细选择病人并用合适的器械，骨劈开技术为一种安全可预测的技术。这一方法在于力求能恢复牙槽嵴唇侧外形，这对种植体理想且持久的美学效果是一先决条件。

修复前牙单个牙缺失，无论采用普通固定义齿，酸蚀粘接修复或种植体支持修复，都是牙体修复中最需要且最具挑战性的工作。这种修复不仅须有长期的临床功能且须在美学上令人满意。周围软硬组织或起支持作用的软硬组织的外观的美学效果与修复体本身外观美学效果同等重要。膜龈方面如牙周或种植体周组织健康，牙间乳头存在且健康，及唇侧骨性支持是可见的、且必须与邻牙的软硬组织想协调。

前牙缺失常由于外伤或牙髓病的并发症所致，如未采取预防措施,则牙槽骨吸收,主要是矢状面上吸收。菲薄的唇侧骨板吸收的十分迅速，这使得余留的牙槽嵴向腭侧偏移。实际上余留牙槽嵴仅为原来牙槽窝的腭侧骨板(图 1a - c)。随后牙槽嵴垂直向吸收使颌间距离增加。由于这一吸收过程所致，任何类型的固定修复最终会使美观受到损害。在固定修复体由天然牙作基牙情况下，唇侧桥体延伸过长，以修复吸收了的硬组织,使其不自然且形状不好。当应用种植体修复时,种植体位置，包括种植体的角度及矢状面上位置也不理想(图 1d)。因此,无论采用何种修复方式,保持或纠正唇侧骨形态为固定修复的一个主要且作为持久理想美学效果的前提条件。

有几种不同方法可保持或重建唇侧牙弓外形。当采用固定修复时，临床医生有两种方法可供选择：改变牙根部分的位置或植入羟基磷灰石颗粒。当牙槽窝存在时(图 1e),放一层羟基磷灰石于粘膜下以刺激唇侧骨皮质(图 1h)。采用这些方法后,一般说来就不在采用种植体修复及正畸治疗。而且，这些粘膜下种植体不应承受可摘义齿负荷以避免粘膜裂开。

当适合植入种植体时，立即植入(拔牙后 2 个月内),此时骨最宽。根状种植体为最理想的治疗选择(图 1f)。即刻植入种植体适用于唇侧骨皮质大部分保持完整者。此方法相对迅速且有令人满意的功能及美学效果。适用这种治疗的适应证很少，外伤所致牙缺失或

译者　北京医科大学口腔医学院
北京海淀区白石桥路 38 号 100081

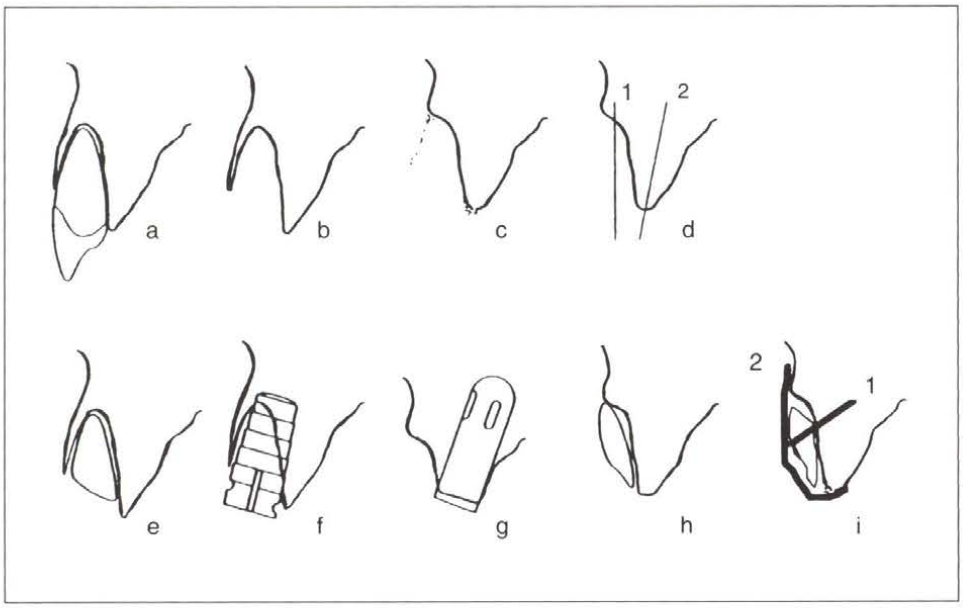

图 1a－c 失去上颌中切牙后的吸收模式;(d)垂直线 1 表示失去的天然牙的角度,线 2 表示如不采取其他措施植入种植体后的不利的位置及角度;(e)牙根部分;(f)覆盖羟基磷灰石保护层;(g)即刻植入种植体;(h)延迟植入种植体;(i)膜及/或自体骨移植

由牙髓病并发症致牙缺失，脆弱的唇侧皮质骨常受到损害，致使唇侧骨壁凹陷即所谓“钥匙孔形缺损”。应当注意的是如唇侧骨性支持不足，且没采取其他措施即植入种植体，则种植体存活率会受到影响。

如吸收持续进行，唇侧骨壁塌陷但余留牙槽嵴宽度仍足够，则考虑“延迟”种植体植入。然而，应牢记预先选定的种植体位置会进一步向腭侧，且种植体会有不利的腭侧倾斜(图 1g)。由于没有修复唇侧牙槽骨，种植体位置不利而产生生物力学、牙周及美学问题。

近年来，更加注意修复决定种植体位置的原则。种植体的位置不在由可供骨量及解剖位置所确定，而最终由修复的理想位置所确定。如在理想的种植体位点处骨量不足，植骨或用屏障膜加高以恢复唇侧形态。

由于所需的自体骨的实际数量常为吸收后理想种植体位点处骨量有关。最常取骨处为下颌联合处或从髂嵴前缘处。

当仅有很小且局限的（水平向）骨缺失，应用屏障膜，有时联合应用自体骨或骨代用品，如脱矿质冷冻干骨。然而，这一方法复杂且引导骨再生膜技术的效果很大程度上取决于外科医生的技术。

已在临床中广为流传的另一技术为劈开牙槽嵴，即所谓的“骨劈开技术”。伴或不伴同期种植体植入。这一技术优点是重建牙槽嵴外形，为一期手术而不增加额外费用，不涉及第二手术区，且能即刻看到外形改善。

本文目的是描述骨劈开技术及其在牙种植外科的适应证，及评估种植体周围及其邻牙的移位及唇侧骨的潜在吸收的可能性。

材料与方法

作者植入羟基磷灰石涂层的 Frialit－2 种植体，以支持前部单个牙修复体。所有种植体均为连续植入（n＝132 种植体），选择其中用骨劈开者做评估。选择的材料包括 54 名患者 68 枚种植体。另外，10 个位点用膜技术和/或有限量的自体骨或脱矿质冷冻干骨。手术要求仔细操作，应用专门为骨劈开技术设计的骨凿及扩张器(图 2a－h)。种植术后一般需要 5 个月的骨愈合时间。

收集的数据存在数据库中并用商业统计包统计处理(SPSS ChicagoIL)。表 1 描述了病人及种植体的基本特点。治疗结果是根据口内牙片种植体的存活、边缘骨高度、种植体周及临近牙齿边缘骨缺失及种植体邻

近处 X 线透光类型的测量进行评估。

种植体存活的定义为“评估时种植体存在”，并应用 Kaplan - Meier 方法定时对存活观察进行分析。

每个种植体植入后立即拍 X 线片作为基线，且将近期的 X 线片数据化并存在商供计算机系统中。这一系统可放大，改变颜色，调校灰度值，以及应用已知种植体长度或种植体一部分作为参考计算 X 线片的放大因素。只有 X 线片显示整个种植体近远中及有作对照的足够的特性方可应用。

对骨 - 种植体接触点的位置进行测量，在平均时间段用毫米表示种植体周及邻牙的骨丢失量。应用 Student' s t 检验作配对样本统计学分析。

De Wijs 等描述了种植体邻近处 5 种不同类型的 X 线透光区:不明显,水平,角形,碟形及种植体周骨丢失。作者本人测定骨高度及确定骨缺失性质。在观察中如存在不同意见则进行讨论,然后再作最后决定。

结果

植入的 68 枚种植体中 41 枚在评估时已做了修复体,且一系列 X 线片示质量很高。种植体最常植入在上颌中切牙及侧切牙的原来位置处，以恢复及保持牙槽嵴唇侧形态(表 1,图 3a、b,图 4a、b,图 5a - c)。有 6 位病人发生并发症。2 个位点发生裂开,膜留在原位。建议病人用洗必太漱口并临床上严密观察，种植体完全愈合。另一位病人发生唇侧瘘管，尽管采用了外科及药物疗法,至今仍存在。一位病人唇侧骨板完全折断。植入种植体后,将骨板放入原位并于其上盖膜，伤口顺利愈合。在观察期间有两位病人各丢失一枚种植体，其中一枚种植体植入颏部植骨中。这种特别致密的植骨块很难劈开。这种情况下导致骨质疏松,随后死骨形成,3 周后种植体丢失。病人再次

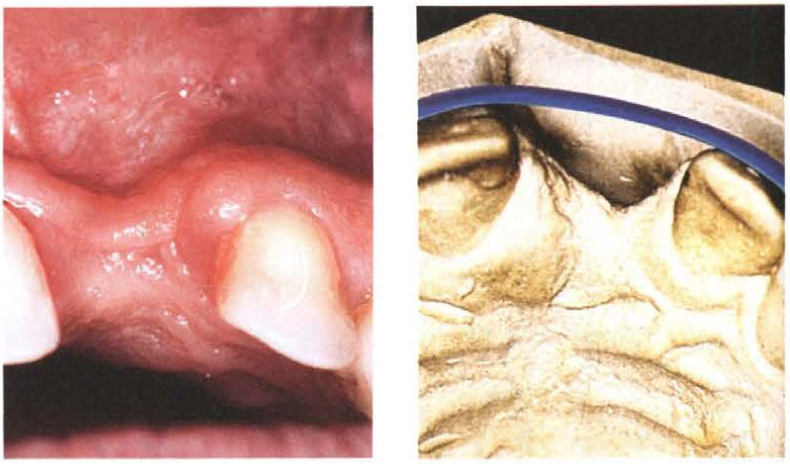

图 2a 示右上颌中切牙由于创伤失后唇侧骨板的吸收缺损情况

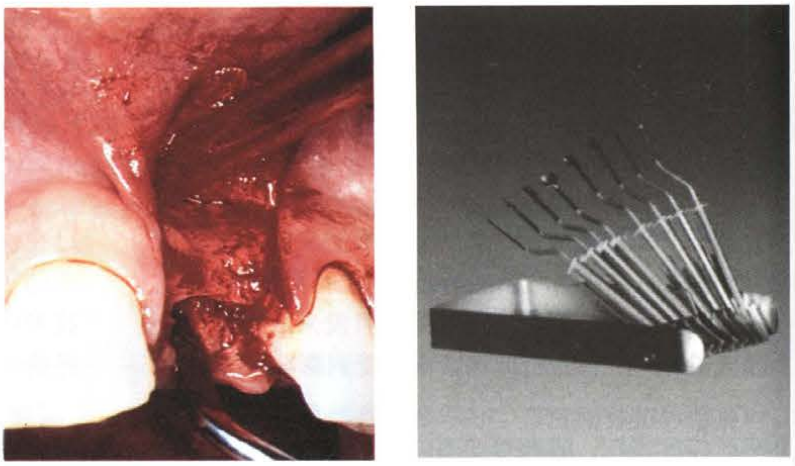

图 2b 示翻瓣后,牙槽嵴为刃状。如用常规钻备洞,则会导致唇侧皮质骨裂开。应用 Crestosplit 骨凿系列行骨劈开术

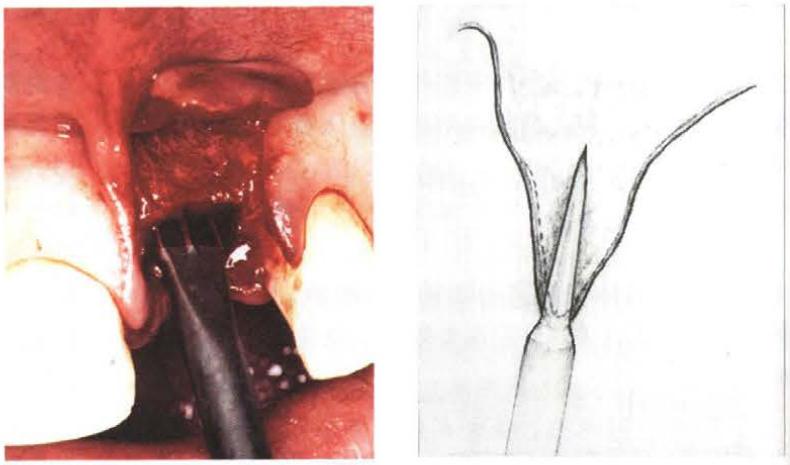

图 2c 示应用 1 号或 2 号骨凿沿牙槽嵴做最初劈开

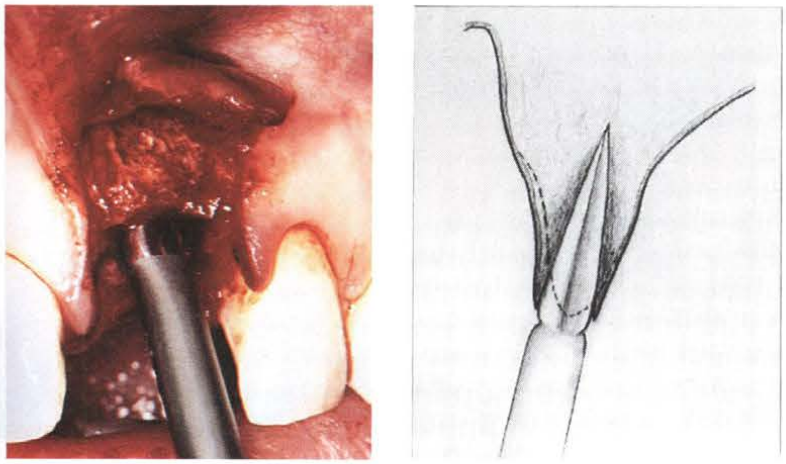

图 2d 示应用 7 号卵圆形器械小心敲入并用手唇腭向摇动以使皮质骨板活动

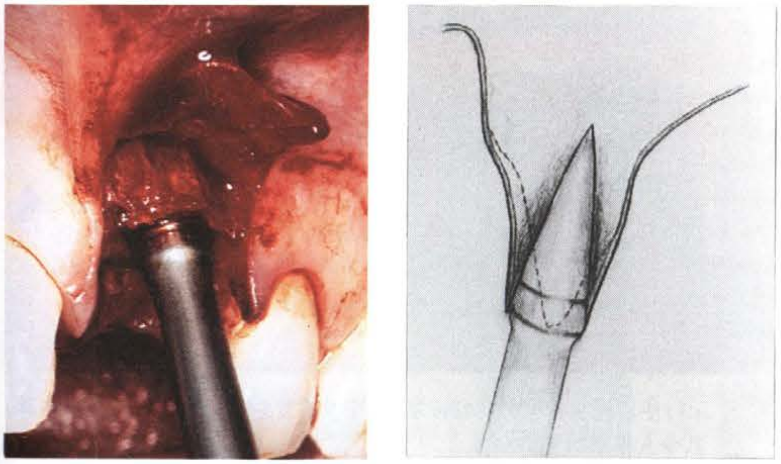

图 2e 示应用 8 号圆形骨扩张器扩张骨腔以达到需要的直径

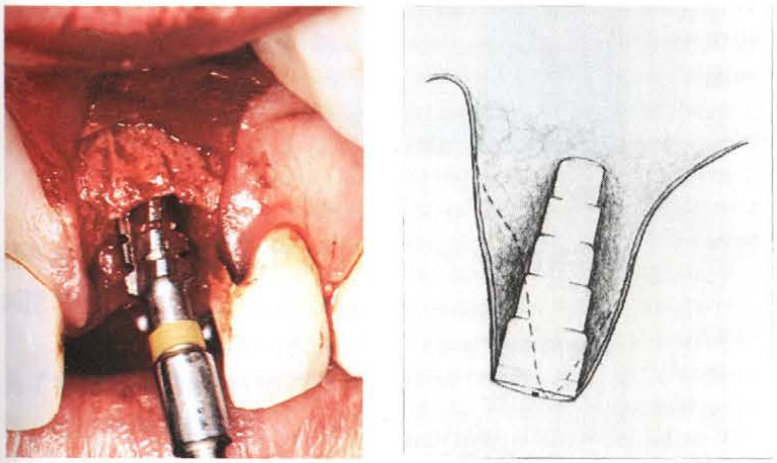

图 2f 示最后应用该种植体系统的终末钻预备种植床并植入种植体

种植获成功。至今,对存活种植体平均观察时间为 678 天(SD389 天),植入 4 年以上种植体累积存活率为 93.7% (SE4.6%)。

基线上边缘骨高度范围为颈下 0 - 8.3mm,近中处平均为 1.2mm(SD1.6mm),远中处为 1.1mm(SD1.2mm)。宽度增加是由于在骨劈开时骨板唇侧移位,使种植体与种植床之间最初不能完全吻合,这导致种植体虽有足够固位,但最初骨 - 种植体的接触量有限。

在边缘骨吸收的测量中,有 2 枚种植体最终丢失。其种植体边缘骨的丢失量特别多,大于 12mm,并将其排除。余留的种植体平均观察时间为 404 天(SD233 天),最近期 X 线片显示,边缘骨高度平均降低为 0.8mm (SD7.5mm, 范围 7.2 - 11.0mm),近远中处为 1.3mm(SD2.7mm, 范围 2.6 - 12.6mm)。近远中处骨丢失量在植入种植体时与最近一次 X 线片测得值,统计学上有显著性差异 (student' s t test = -3.7, df = 36, p = 0.001)。在数值范围中,这一少见的很高的负值(骨沉积)与种植体植入后,及唇侧骨板移位后最初没有骨充添其间有关。

应当注意的是与邻牙周边缘骨高度下降也相关,统计学上有显著性差异。近中平均值为 0.5mm(SD0.7mm) (t test = -3.9, df = 21, p = 0.001)远中为 0.3mm(SD0.6mm)(t test = -2.4, df = 30, p = 0.02)(图 6a、b)。

最常见的骨缺失为钵形骨缺失 (bowl - shaped)(表 2)。

讨论

保持或重建唇侧形态是理想种植体美学的重要因素之一。应恢复硬组织形态,以使将来在理想状态下包绕种植体的软组织能有骨支持。只有这样,这些组织才会持久并保持令人满意的健康外观。

骨劈开即刻增大余留牙槽嵴并增加将来的美学效果。当仔细地应用合适的器械时,其相对容易操作且安全。当临床医生耐心且有足够时间处理有粘弹性的骨时，其最终可使其塑形达到所希望的位置。仔细的手工操作比用外科锤子轻敲更为重要。在仔细的缝合粘骨膜后，微小的骨折将会愈合。骨凿作用于牙槽嵴上的力的方向应向腭侧，以避免对已修复的新的脆弱的唇侧骨板造成损伤。适用于骨劈开的位点是那些不需要增高垂直牙槽嵴高度处。理想的位点为刃状牙槽嵴向唇侧进一步增宽，并有足够的皮质骨,其间有一定量松质骨。上颌前牙区常符号这些条件而下颌常不能达到这一要求。

骨劈开的结果为骨增宽，而骨压缩也同时发生。骨挤压的原理是应用专门为方便种植设计的器械。种植床预备需要钻孔备洞，与钻备洞相比，此项技术的优势在于没有骨缺失，且上颌相对疏松的骨质变为致密的活性骨。同时,骨与种植体接触程度相对较大。

至今研究、评价骨劈开技术的效果是从种植体支持的单个牙修复体周围及邻牙的骨吸收量来评价的。研究中包括邻牙,因为骨折区可累及邻牙的牙周组织，而且种植体周围骨吸收也可累及邻牙牙周组织。这一研究的结果表明医生应预计到这些牙齿周围会有一些骨吸收。虽然不特别多，但超过了健康牙齿周围生理性吸收量。这种医源性骨吸收是否仅由翻粘骨膜瓣引起，或是由于唇侧骨板青枝骨折所致，或是因为种植体周围生理或病理改变所致,这一点还不清楚。

在平均观察 400 天以上的种植体周围，骨高度降低 0.8 – 1.3mm。这一结果表明,本研究所见前部单个牙修复体周围骨吸收率与以常规方法植入的种植体的吸收率相比没有明显不同。值得注意的是种植体周围可为骨完全添满，而膜的放置不是其发生的前提条件。作者相信覆盖于种植体上的生物膜会增加这一过程。Clemens 已令人信服的证明与未覆盖膜的种植体相比，覆盖膜的种植体与种植床之间较大的间隙不会

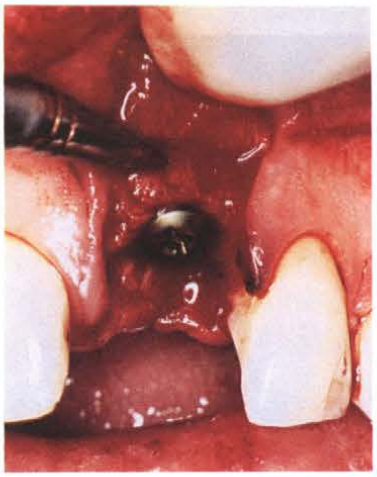

图 2g 示唇侧形态明显改善(术后即刻所照 X 线片)

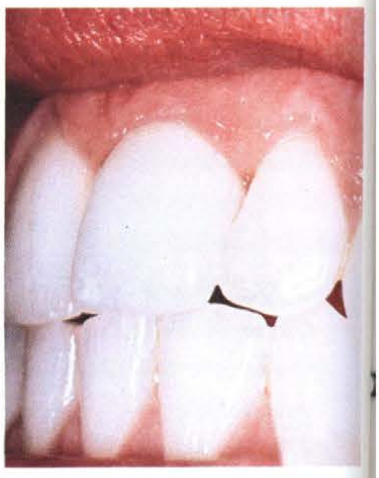

图 2h 示行使功能 3.5 年后的临床结果。注意修复后的牙及牙槽嵴复合体及其令人满意的美学效果

表 1 病人及种植体的特征

特征		
性别	男:56.4%	女:43.6%
年龄	39.2 岁(SD14.0)	
牙位	1|1	48.5%
	2|2	33.4%
	3|3	10.3%
	其他	7.8%
种植体长度(毫米)	11	23.5%
	13	69.1%
	15	7.4%
种植体直径(毫米)	3.8	88.2%
	4.5	8.9%
	5.5	2.9%

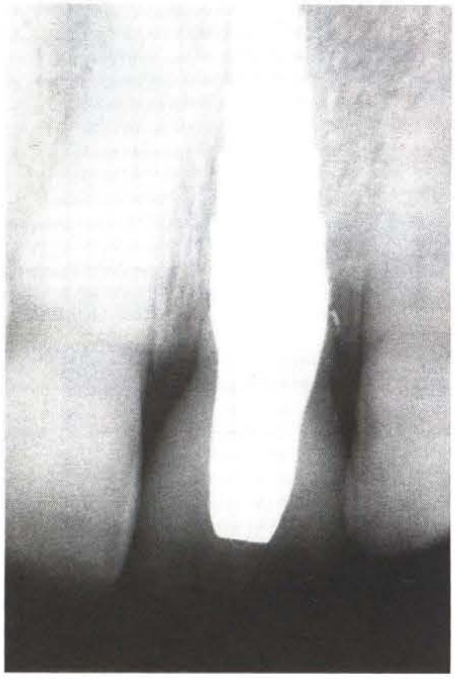

图 3a－b　示左上颌中切牙由于外伤缺失后用种植体修复 3.8 年后的 X 线及临床结果

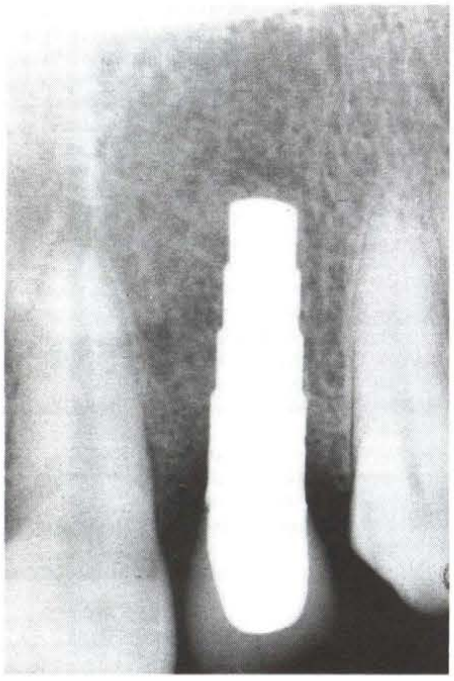

图 4a－b　示左上颌侧切牙外伤后损伤，并由于牙髓并发症缺失，用种植体修复 4.1 年后的 X 线及临床结果。注意健康的角化牙龈上的点彩及用树脂修复后的邻近尖牙

被纤维组织占据。应用骨劈开技术，植入种植体时有间隙是不可避免的。

为了描述这些发现，种植体周 x 线透射度被分为 5 组。可以想象不同缺损是由不同原因所致，其中有超负荷或感染。在本研究中钵形缺损在 Frialit－2 种植体周最常见。这与由同一作者、用同一标准采用 Tubinga 及 IMZ 种植体修复前部牙齿时的观察结果对比，这些

表 2　平均观察 404 天后的骨缺损类型

缺损类型	近中(%)	远中(%)
无	17.5	15.0
水平	7.5	7.5
角形	20.0	15.0
钵形	50.0	60.0
种植体周	5.0	2.5

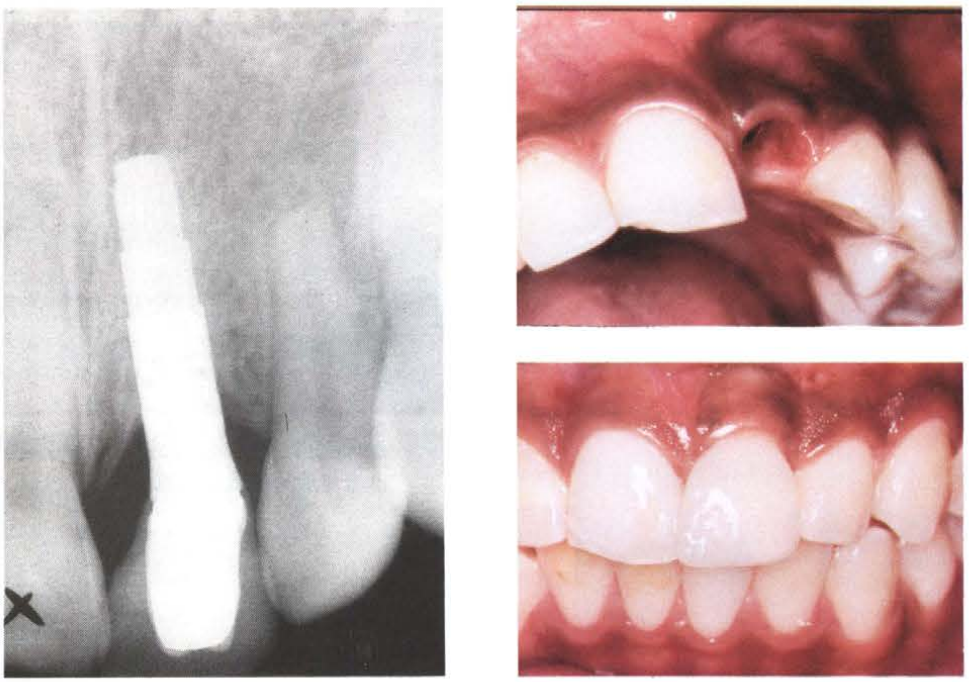

图 5a – c　示左上颌侧切牙创伤后缺失,修复 3.5 年后的 X 线及临床结果。注意和谐的唇侧外形

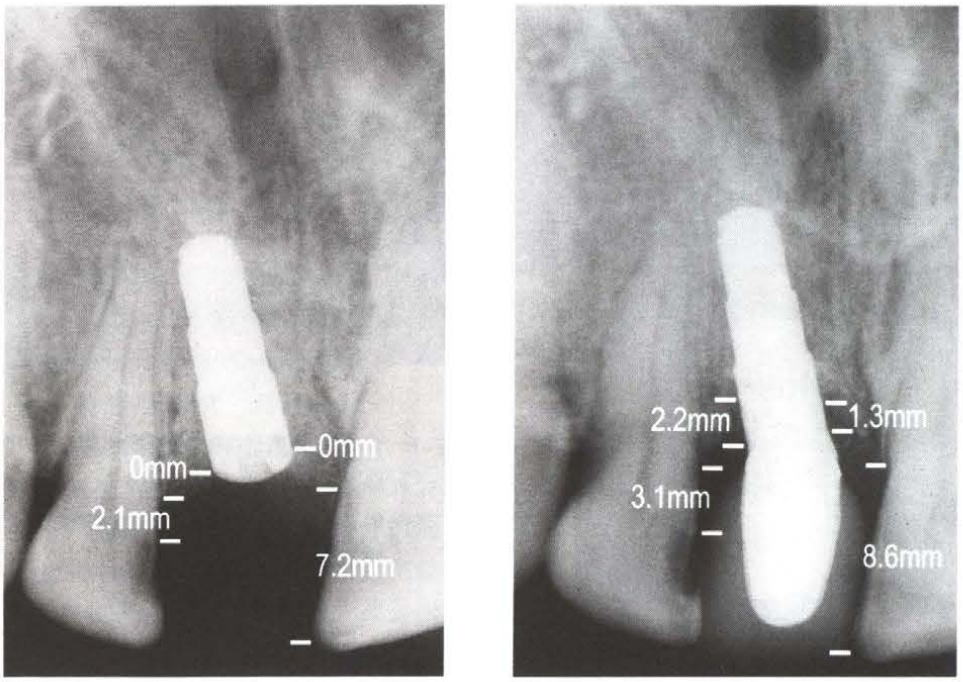

图 6a – b　示校正放大率后在 X 线片上测量种植体周围及邻牙的骨吸收,观察时间为 2.9 年。注意种植体周及邻牙的骨吸收

种植体周围角形缺损最常见且导致临床问题。

结论

就本研究而言,骨劈开技术被认为是一项安全可预测的外科技术。它使得种植体能在理想植入处植入成为可能。唇侧皮质骨的移位显著,增加了治疗的美学效果。这一结果不仅是牙齿的修复,而且是一期对整个牙 – 牙槽骨复合体进行修复。