译文

美学区域种植二期手术时软组织美学处理：一项新技术

Stage-two implant surgery in the esthetic zone: a new technique

Markus B. Hürzeler, Sebastian von Mohrenschildt, Otto Zuhr

原载 Int J Periodontics Restorative Dent 2010;30:187-193(英文)

蒋 析 译 陈 波 审

摘 要

种植体支持修复体的美学效果日益受到关注，尤其是美学区域的单颗牙种植修复。由于拔牙后组织形态发生了变化，为了达到理想的美学效果，在种植术前、术中或术后常常需要进行组织增量手术。本文介绍一种二期手术时进行的改良软组织增量手术。该技术采用改良卷曲瓣联合邻牙隧道技术以及腭侧滑行瓣冠向复位技术，使种植体周围软组织能够达到足够的增量效果，避免了手术瘢痕，获得协调的外形结构。

在过去的20年中，种植修复已经成为口腔治疗不可或缺的一部分。对牙列缺损患者的多项前瞻性研究显示了可预期的种植体骨结合，可以为修复体提供可靠的固位，而种植修复的美学问题以及种植体上部结构则成为研究的热点。尤其是在上颌前牙区域，要获得良好的美学种植修复效果，对临床医师仍然具有很大的挑战性。在该区域，如果软硬组织没有缺损则比较容易获得美观的修复效果，但是通常情况下颊舌向、垂直向都有一定的软硬组织缺损。如果种植体周围黏膜较薄，种植体植入后通常会导致牙龈退缩，这就需要重建较厚的咀嚼黏膜。重建组织缺损的外科手术方法很多，已有大量文献报道，如种植体植入术前或术中进行牙槽嵴扩增术、术前正畸治疗（如正畸牵引助萌）和术中或术后软组织增量手术。而具体选择何种治疗方法则根据缺损的大小而定。

Abram卷曲瓣技术最初是作为二期手术暴露种植体时的一种简单的纠正水平向组织量不足的方法。这项技术虽经过数次改进，但一直存在获得的组织增量较小，且颊侧增量术区的近、远中侧容易很快变平的缺点。这将导致不协调的牙龈形态，影响最终的美学效果。

笔者采用改良Abram卷曲瓣技术来弥补上述不足之处。

1 临床病例

患者为31岁无吸烟习惯的女性，右上侧切牙折

译者单位 北京大学口腔医学院种植科
北京海淀区中关村南大街22号 100081

断。患牙曾行牙髓治疗并且进行了根尖切除术。临床检查发现其颊侧前庭沟处有瘘管伴并有4mm的牙龈退缩。首先拔除患牙，用树脂粘接固定桥修复。愈合2个月后进行单牙种植修复。由于缺牙区骨量不足，种植手术同时进行了引导骨增量术，使用了异种骨替代品（Bio-Oss Geistlich）和自体骨碎屑以及两种不同的可吸收膜（Bio-Gide，Geistlich和Ossix，Bioment 3i）。同时还从腭侧取结缔组织进行了软组织增量手术。种植体植入后6个月（图1）使用改良卷曲瓣技术进行二期手术暴露种植体。

图1 种植二期手术前正面观临床情况

1.1 手术方法

卷曲瓣技术使用种植体上方角化牙龈组织来增加种植体颊侧软组织厚度。手术第一步是将愈合帽上方及腭侧的牙龈组织去上皮化（图2）。

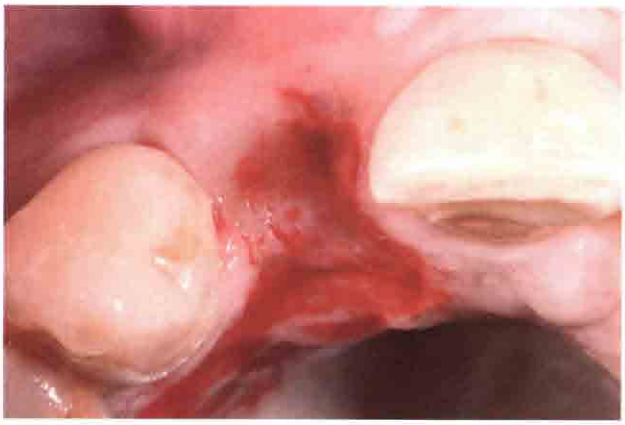

图2 种植体覆盖螺丝上方梯形区域去上皮化

然后用手术刀行梯形切开，取一个水平切口和两个垂直切口，形成梯形瓣。垂直松弛切口位于邻牙颊侧轴角位置，并且要离开邻牙龈沟1～2mm，以保护邻牙龈乳头。如果切口位置超过了邻牙颊侧轴角，则可能在颊侧产生可见的瘢痕组织。在腭侧，垂直切口长度应与颊侧计划所需移植的软组织量相适应。

在颊侧采用隧道技术制备半厚软组织瓣，使用显微外科手术刀或隧道刀，Zuhr等人已经对其进行过描述。这些显微外科手术器械在两侧及尖端都有切割刃，能够尽可能减少龈缘撕裂。沟内切口深度必须位于牙槽嵴顶以上（图3）。通过沟内切口可以获得颊侧软组织骨膜上剥离的入路。

使用最新的腭部剥离器从腭侧向颊侧剥离梯形全厚瓣形成颊侧带蒂瓣（图4，图5）。剥离全厚瓣是为了获得最大的软组织量，卷曲植入颊侧预备好的软组织袋内。

为了能使龈缘、龈乳头复合体整体冠向移动，必须提前游离龈乳头（图6）。这是使用显微外科器械通过骨膜上分离来完成的。

然后，在颊侧向种植体根方骨膜上潜行分离来制作软组织袋（图7）。然后继续向近远中向行潜行分离，直到与邻牙牙槽嵴上方沟内切口相连通。潜行分离的器械和以上描述的器械相同。

将梯形的带蒂瓣向颊侧卷曲并插入颊侧袋内，以增加种植体颊侧及近远中侧软组织的厚度。这样通过在颊侧近远中方向的潜行性分离，可以避免软组织瓣向颊侧卷曲后造成牙龈外形的不协调。值得注意的是颊侧袋是在骨膜上的潜行分离形成的半厚瓣，这能够增加卷曲插入的带蒂瓣的血供，同时因为没有骨面的暴露也有利于伤口的愈合。

然后制备冠向复位腭侧滑行瓣来覆盖腭侧暴露的骨面。该方法Tinti和Parma-Benfenati已经做过描述（图8）。

同期，还要制作树脂临时修复体。采用临时修复基台，选用与缺失牙外形和颜色相近的预成牙（Vita Physiodens，VITA），以光固化流动树脂（Tetric Flow，Ivoclar Vivadent）在临时基台上塑形。然后将制作出的临时冠在技工室进行精细加工，以保证其穿龈形态与天然牙相似。适宜的穿龈形态不仅影响牙冠的形态，而且影响种植体周围软组织以及邻牙牙尖乳头的最终效果。

临时冠经过试戴后，它与邻牙的接触点位置通

图3 牙槽嵴顶上方沟内切口

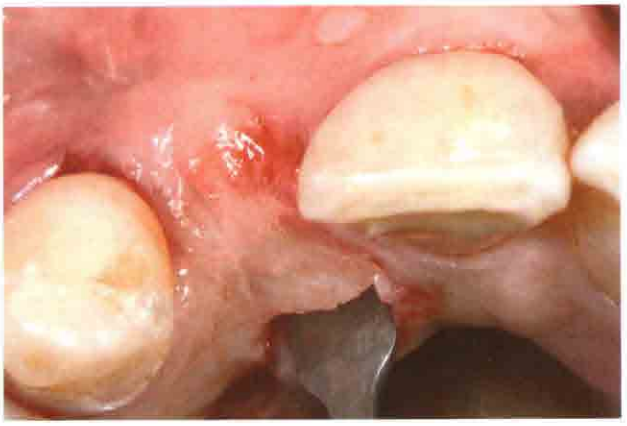

图4 制备带蒂瓣

图5 腭部骨膜分离器

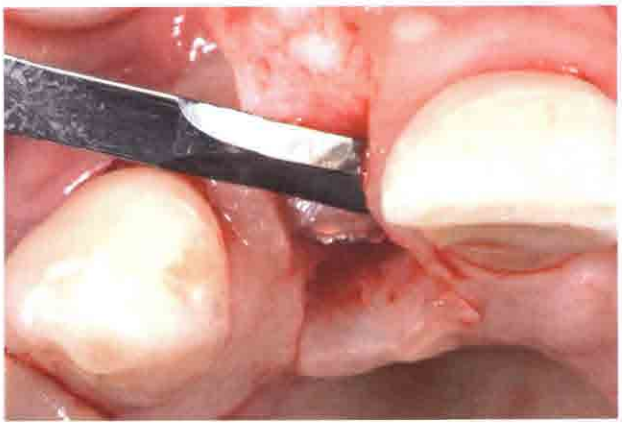

图6 骨膜上游离龈乳头

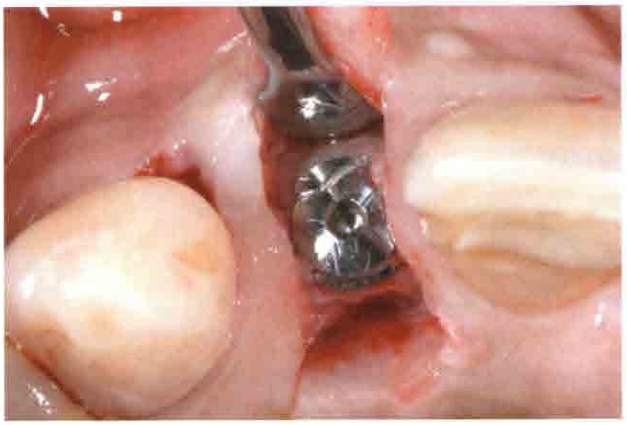

图7 显示制备好的颊侧袋

过填入流动树脂连接形成固定点。然后围绕固定点行双交叉缝合（图9，图10）。拉紧缝线，将已经游离的牙龈牙乳头复合体向冠方复位固定。使用显微外科缝合线以尽可能减少创伤，确保对牙龈牙乳头复合体较好的血供，促进伤口愈合并建立更好的美学效果。

由于对软组织包括血管进行了锐性分离，通常会有术后肿胀。这需要通过物理方法和抗炎药物来处理。口服600mg的布洛芬可减轻制备半厚瓣带来的肿胀。没有使用牙周塞治剂。嘱患者每天含漱0.2%氯己定3次，共2周。

术后7d拆除缝线，伤口愈合正常。经过6周的软组织愈合，最终氧化锆冠修复（图11）。

1.2 双交叉缝合的解释

种植体近远中侧的牙间乳头按以下方式缝合：首先使用流动光固化树脂封闭临时冠与邻牙的接触点，缝针首先从颊侧龈乳头缘下方5mm处穿入（图10a），从腭侧龈乳头近尖端处穿出，再从腭侧绕过接触点上方到颊侧，然后从接触点下方绕回到腭侧（图

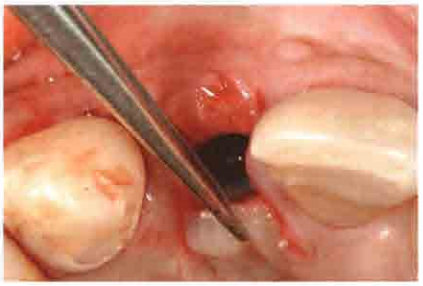

图8 翻起腭侧瓣

图9 双交叉缝合的颊侧和腭侧观

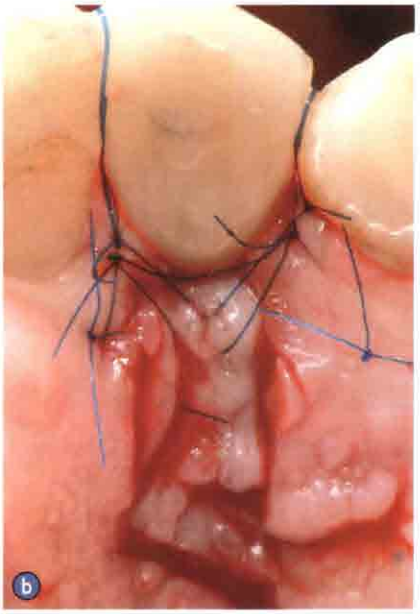

10b)，继续从腭侧龈乳头尖端下方5mm处穿入，颊侧龈乳头尖端处穿出（图10c），再经接触点上方从颊侧绕回腭侧，最后再经接触点下方绕回颊侧（图10d）。

这种缝合方法的目的是向接触点方向冠方复位软组织。

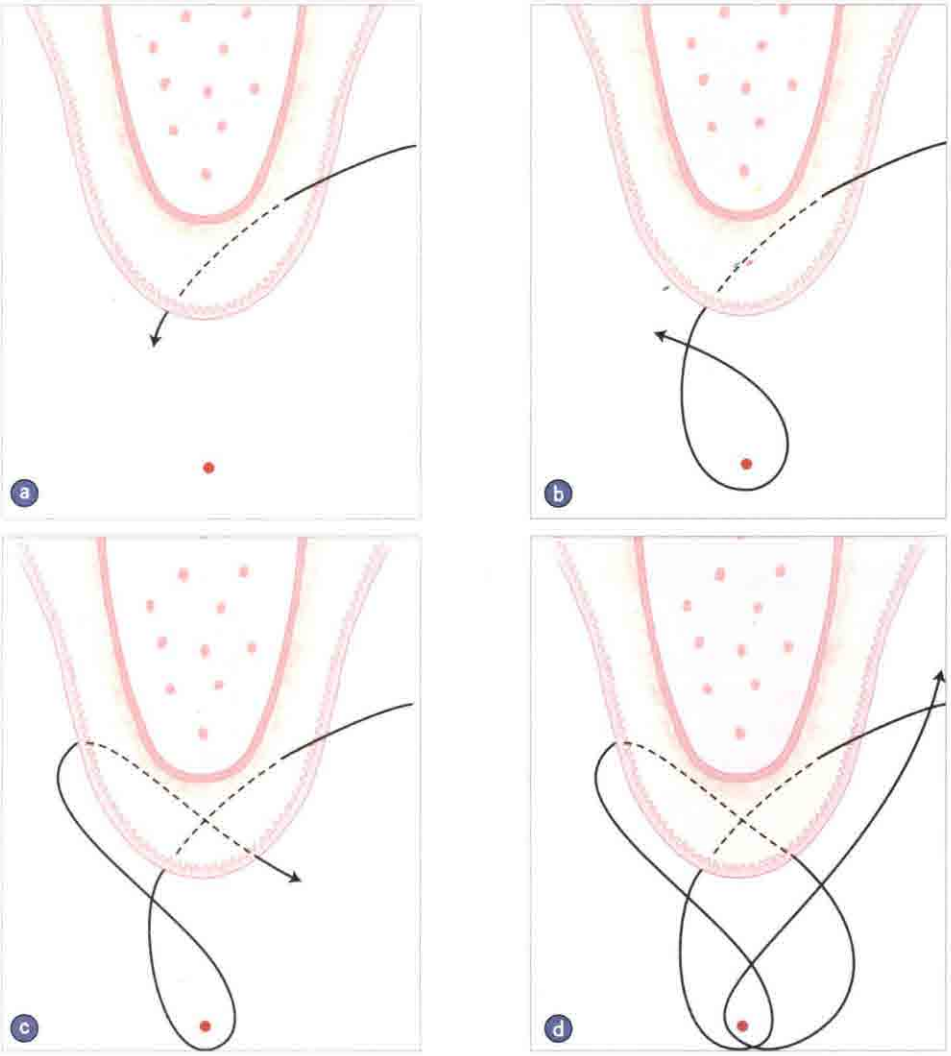

图10 双交叉缝合的详细步骤

图11 最终氧化锆冠就位（颊侧观）

2 讨论

手术过程中尽可能减轻组织创伤是减少术后瘢痕和增量后软组织吸收的关键。Burkhardt 和 Lang 发现使用显微外科器械和使用常规手术器械对组织退缩后根面覆盖术后的再血管化影响有显著不同。因此显微外科的理念被引入到这个新的外科技术当中。Huerzeler 和 Weng 指出软组织瓣的被动适合和无张力复位对术后伤口愈合过程中的血供以及组织瓣存活至关重要。如果后者没有完全满足，那么美学和功能上的成功将不能得到保证。

3 结论

目前有多种软组织增量技术用于纠正局部牙槽嵴缺损以达到足够的软组织体积。根据缺损程度的不同可以选择不同的方法。对于中度的水平或垂直缺损，从腭部取游离结缔组织移植是常规和首选的方法。但是对于相对较小的缺损没有必要选择这种创伤较大的方法。本文所描述的方法可用于较小的局部牙槽嵴缺损。联合使用改良卷曲瓣和冠向复位腭侧瓣能够增加组织量，不造成美学区域瘢痕，同时也保证了牙龈组织连续一致的形态和色泽，而且手术区域只有一处也是其优点。

本文报告的病例证实了这种新的种植二期手术方法对于纠正水平向牙槽嵴缺损以及增加种植体周围软组织稳定性有一定效果。但是该项技术还需要临床和美学效果的长期观察，以及关于体积稳定性的进一步研究。

《口腔正畸无托槽隐形矫治临床指南》
(The Invisalign System)

著者：Orhan C. Tuncay
主译：白玉兴
定价：298元
图片：400张
四色印刷，精装

内容简介

无托槽隐形矫治技术因其美观、舒适、可随时摘戴、高效、卫生及患者复诊次数少等优点而正受到广大口腔正畸医师的欢迎，而对该技术进行全面而系统地介绍的目前只有这一本。该书由著名口腔正畸专家Tuncay教授组织国际上多名对该技术有深入研究的资深口腔正畸学专家、计算机专家、数学专家、市场管理专家与学者共同编写完成，全书内容丰富，涉及面广，向读者全面介绍了无托槽隐形矫治技术的发展背景、基本原理、关键技术、临床设计与应用等内容。

本书译者白玉兴教授在国内首次开发和研制了具有我国自主知识产权的口腔正畸无托槽隐形矫治系统，在临床上得到了广泛地应用，且取得了良好的矫治效果。该项技术填补了我国在这方面的空白，是当今先进的数字化技术在口腔正畸诊断与治疗中应用的最新成果，这对不断提高我国正畸临床诊断与治疗的水平具有一定的促进作用。

本书购买、咨询方式：首都医科大学附属北京口腔医院正畸科（北京市崇文区天坛西里4号）孟德鑫，邮编：100050，电话：010-67099220