专家论坛

髓腔固位冠：病例报告

Endocrowns：A clinical report

Erika Lander，Didier Dietschi

原载 Quitessence Int 2008；39：99～106（英文）

李鸿波 译 刘洪臣 校

摘 要

髓腔固位冠是牙髓治疗后修复患牙的一种方法。它包括一圈对接式的边缘和中间利用髓腔的固位体，而没有根管内的桩固位。本文介绍髓腔固位冠修复的基本原理和临床要点。在这个病例中，2颗下颌磨牙先前用银汞合金充填，经过牙髓、牙周治疗后改为用压铸陶瓷（Empress 2，Ivoclar）制作的髓腔固位冠修复。用复合树脂材料充填倒凹的部位，确保基牙预备形态良好，有利于尽量保存牙体组织。修复后的情况显示，这种修复方法可以保证功能和美观效果，尤其是对于生物力学特性和结构受损的死髓后牙。也可以预防牙周疾病，因为修复体的边缘位于龈上。该项技术的基础就是通过粘结，利用髓腔能够获得的面积保证修复体的固位和稳固。基牙预备的要点，也是能够不用桩固位的原因，就是要保证有足够的剩余牙冠组织。这项技术为需要长期保护和稳固的死髓后牙提供了除全冠修复方式外的，一种更有希望的，能够更多保存牙体组织的选择。

关键词 粘结后牙修复体；Empress 2；髓腔固位冠；死髓牙；铸压陶瓷

专家点评

刘洪臣教授点评：髓腔固位冠是针对经过牙髓治疗的磨牙采取的一种全冠修复方式，主要是利用髓腔保证修复体的固位和稳定。通过粘结完成的全冠修复，目前在国内外广泛采用，其优点能够保证有足够的剩余牙冠组织，避免过多的磨除牙体组织，特别是在临床牙冠较短的情况，应用髓腔固位完成的全冠可获得较好的效果。但髓腔固位冠与桩核冠比较，不能与牙根连为一体，在牙质较薄或受力不均时，易导致冠折，故应严格掌握临床适应证，在余留牙质较薄、抗力不足的情况下，慎重使用。如临床条件许可，仍可以桩核冠为首选，保证足够的固位与抗力。还应强调该方法仅适用于磨牙，在前牙及前磨牙均不适合采用，前牙及前磨牙必须采用桩核冠的修复方式，如固位不足，可采用冠延长术或牙根牵引的方法增加牙体组织接触面积。

牙髓治疗后，患牙的修复是口腔文献中广泛关注且有争议的一个问题。由于没能将科学研究的数据和大量的没能得到明确结论的临床研究联系起来，关于死髓牙修复的临床理念，长期以来更多是以临床经验为基础的。事实上，大量的文献为死髓牙的修复提供了大量的材料方法，使人更加疑惑。

生物力学原则告诉我们，牙体组织结构的强度取决于硬组织的量和内在强度以及解剖形态特点。牙齿的特性受龋坏以及窝洞预备、开髓通道、根管扩大、化学机械去龋等操作的影响非常大。临床医生长期以来认为：牙本质的强度受到去除牙髓的不利影响，可能降低牙本质的含水量、弹性和拉伸强度，但是这些假设没有得到科学证明。实际上，大量的关于牙髓治疗后牙体组织性质的研究证明对牙齿生物力学特性的影响可以忽略。仅从力学角度来讲，也可以证明牙髓治疗的窝洞通道对整个牙齿抗折裂

译者 解放军总医院老年口腔病科
北京复兴路28号 100853

性能的影响程度很小。另外一点是，由于失去牙髓组织，神经反馈功能消弱，在咀嚼运动中，这可能降低对经过牙髓治疗患牙的保护。

桩核修复的目的是加固剩余牙冠组织，取代缺失的牙体组织。尽管一些有限元（FEM）研究表明高强度的桩经过完善的粘结，能够加强牙齿颈部的强度，大多数研究则表明，桩没有增加强度的效果。很多作者甚至不主张采用桩修复，考虑到牙齿采用桩修复后带来的其他风险，如牙根侧穿、牙根强度降低甚至更严重的失败。实际上，使用现有的修复技术和材料，选择合适的病例，桩也只能看作是固位的方式。另外的一些体外实验研究也表明：一颗完整的活髓牙与一颗戴有高嵌体的死髓牙之间，在固位、边缘适合性、抗折裂强度上没有差异，提倡对于牙髓治疗后的患牙采用更能够保存牙体组织的部分冠修复。

Nayyar 等介绍了银汞核或冠－根修复。在髓腔中充填银汞合金，进入根管2～4mm。采用这种方法要遵循以下原则：①剩余的髓腔壁要有足够的宽度和深度，为充填的银汞充填物提供足够空间和固位；②髓腔周围牙体组织要有维持充填物的连续刚度和强度所需的厚度。这种修复方式在临床和实验室研究中都取得了成功。

但是牙髓治疗后患牙的修复中真正的突破是粘结技术的采用，高效的牙本质粘结剂的发展对此起到了推动作用。粘结修复体的最大优点就是只要有足够的粘结面积，就不必再要求有固位形。采用这种方法，在牙根里放入桩就没有必要了，只有采用传统的非粘结修复技术时才需要。事实上，尽量损伤小的基牙预备、尽量的保存组织，现在被认为是修复牙髓治疗后患牙的金标准。髓腔固位冠严格遵守这一标准，基牙预备包括环形的对接式边缘和利用整个髓腔固位的中央固位腔，而不是采用根管桩。

Bindl 及合作者研究了208颗用于死髓牙的Cerec（Sirona）部分瓷冠，平均随访55个月，总结认为，这种修复形式用于前磨牙和磨牙是理想的。Gohring、Peters 和 Gohring、Roos 介绍了在前磨牙和磨牙使用玻璃纤维增强的复合髓腔固位冠，既可以作为单个修复体也可以用作固定义齿的基牙。但是，一些玻璃纤维增强修复体的问题是导致牙面材料的分层，使用无纤维增强的聚合材料修复体更适用于前牙或后牙的瓷髓腔固位冠。

病例报告

患者32岁，女，右侧下颌磨牙有旧的银汞合金充填物，都有龋病病损，要求更换充填物。第1磨牙根管治疗效果不佳，远中根有牙周病，第2磨牙有龋洞，侵及髓腔（图1a和1b）。经过临床检查中评估两颗牙余留组织的量（图1b和1c），认为髓腔固位冠是合适的保存修复方法。

在去除旧充填物之前制作蜡形（图1d），接下来进行根管治疗和冠延长术（图1e和1f）。去除临时充填物，开始两颗牙髓腔固位冠的基牙预备，暴露髓室底，适当调整颊、舌壁高度（图1g和1h）。要仔细估计颌间间隙，可以看出颌间间隙足够采用IPS Empress 2全瓷冠修复（Ivoclar Vivadent）（图1i）。采用Eris（Ivoclar Vivadent）比色板比色（图1j和1k）。

接下来，放入排龈线，用聚乙烯硅氧烷材料（Coltene Whaledent）制取印模（图1l）。用硬石膏

图1a 初始X线影像，龋坏、充填物边缘间隙、牙周病损显示透射影
图1b 治疗前殆面的照片，显示需要去掉的2个旧的银汞充填物
图1c 侧面照片，显示继发龋和充填物边缘的间隙

图 1d 初始的诊断蜡型
图 1e 根管治疗和重新治疗后的 X 线影像
图 1f 手术冠延长和拔除第 3 磨牙后，临时充填物的殆面图像

图 1g 去除临时充填物的殆面图像，显示剩余牙体组织的量
图 1h 基牙预备完成
图 1i 基牙预备后的侧面图像，显示颌间间隙

图 1j 和 1k 采用与 IPS Empress 2 全瓷冠修复配套的 Eris 比色系统（牙本质和釉质）的比色板比色
图 1l 由于进行了冠延长术，放入排龈线后可以轻而易举的制取印模

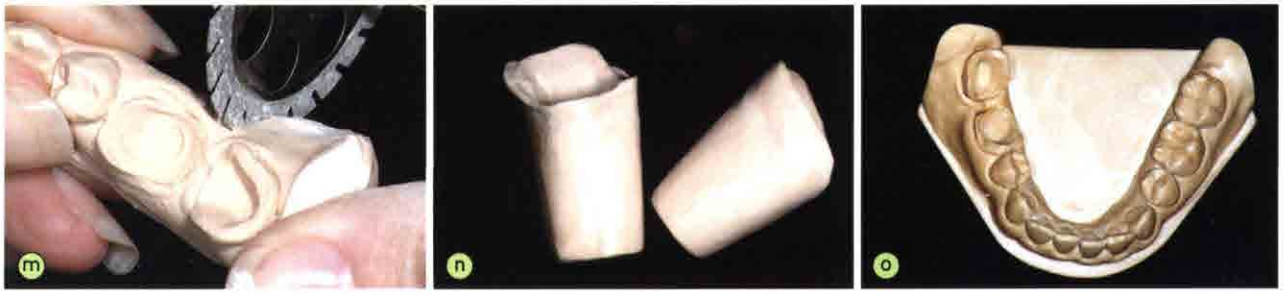

图 1m 切割模型获得戴型
图 1n 制作好的放入模型中的两个戴型图像
图 1o 完成的 Geller 模型图像

图 1p　在切削之前完成的蜡型的殆面图像
图 1q　模型上核的蜡型侧面图像，检查颌间间隙
图 1r　铸造前测量蜡型厚度，确保≥ 0.8mm

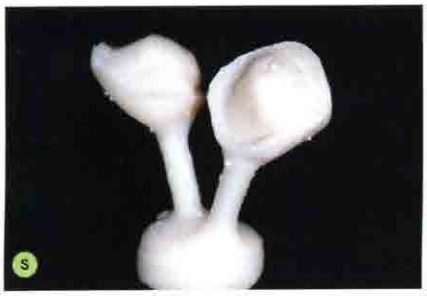

图 1s　陶瓷核铸造后的侧面图像
图 1t　完成后的核放到模型上的侧面图像
图 1u　完成后的核在口内试戴

图 1v　模型上两个修复体堆瓷时的殆面图像
图 1w　完成后的瓷修复体在模型上就位
图 1x　完成后的修复体在口内粘固后两颗磨牙的殆面图像

图 1y　粘固前两个瓷修复体在模型上就位的侧面图像

倒模后，切割修整制作戴型（图 1m～1o）。第二次制作全牙的蜡型（图 1p），然后切削至核的形态。要仔细检查颌间间隙，确保修复体的强度（核最小厚度≥ 0.8mm，瓷厚度≥ 0.7mm）（图 1q 和 1r）。进行蜡型铸造（图 1s 和 1t）。减小颊侧肩台，以提高透明度，使修复体获得更好的美观效果。

进行堆瓷，以获得理想的殆面解剖形态和外观（图 1u～1x）。修复体用一种双固化材料粘固（Variolink ll，Vivadent），操作遵循产品说明（图 1y）。

图 2a～2c 是 3 年来复诊的情况。

图2 3年后随访的X线片a和临床图像b，c显示修复体的情况令人满意，对冠边缘组织的健康影响很小。另外，大家也可以体会到粘结对于修复体稳固和组织的保存所起到的积极作用。采用传统的桩核修复将导致牙体组织强度受到较大损失，生物力学性能降低。

·讨论和临床建议

文献中报道需要采用桩修复主要是两个原因，剩余牙冠和牙根组织的量和强度，这将决定牙齿的强度；桩核和修复体的固位。一些病因，如外伤和龋病，也包括牙髓治疗，会导致大而敞开的根管。由于剩余的组织壁变薄，敞开的根管更容易导致牙折，这就需要采用不会进一步损伤剩余牙体组织强度的修复方法。根据获得的临床经验，髓腔固位冠以及其他修复方式的适用原则也在改进；适应症实际上取决于剩余组织情况。

牙冠组织丧失量少

牙冠组织丧失量少通常是指牙齿充填物较少或没有，但需要根管治疗的患牙。尽管进行了牙髓治疗，如果没有水平或垂直的裂纹，剩余牙体组织与活髓牙相比，仅有少量的强度损失；实际上，牙髓治疗的窝洞和扩大的髓腔被认为不会明显影响牙齿的生物力学特性。作者们建议这类牙只用粘结性充填物充填窝洞和髓腔即可。充填材料的选择应限于复合树脂，结合有效的粘结系统，遵循全部的粘结原则。不适用这种高度保存治疗方法的情况是患者有副功能运动、组牙功能殆、牙尖斜度过高，这些情况下仍建议采用覆盖整个殆面的修复方式。

牙冠组织丧失达到一半

存在中等大小充填物同时需要根管治疗的患牙显然没有进行桩核修复的必要，因为仍有足够的牙体组织能提供足够的稳固、固位和强度。采用覆盖整个殆面的修复方式（如髓腔固位冠或与牙齿颜色一致的高嵌体）时，建议制作在复合树脂的基层上以得到平整的洞型和填掉倒凹。

牙冠组织丧失超过一半

当组织丧失更多时，可得到的粘结面积以及牙冠组织强度非常有限，不得不采用桩核修复，以确保修复体强度的连续性和抗折裂强度。通过恰当的预备设计（保留有足够强度的壁，厚度≥1.0～1.5mm），剩余牙体组织可以确保对抗旋转，保持稳固。通过扩展修复体边缘到承托区下1.5～2mm可以获得将基牙环抱的效果。现在的科学知识和文献明确赞成在桩核制作中采用粘结技术。殆面解剖形态和功能通常采用全冠恢复。但是，这种修复方式也带来更大的、内在的、导致失败的生物力学上的风险，其与牙体组织丧失的量有直接关系。

大部分牙冠组织丧失

这种情况是最不利的生物力学状况，长远的处理效果不理想、不安全。由于采用正畸的方法延长牙冠很少用于多根牙，大量的冠延长以获得环抱效果和修复体的稳固也不再被认为是可行的办法，可以考虑采用拔除患牙、进行种植修复的治疗替代传统的方法来治疗严重受损的后牙。

·结　论

牙髓治疗后患牙的最理想的修复方式是口腔文献中广泛关注且有争议的一个问题。唯一达成的共识就是需要保留健康的剩余牙体组织，这有助于从力学性能上稳固牙——修复体复合体，增加能够获得的粘结面积，进而有助于获得远期的成功。从这一点来讲，对于修复死髓后牙，髓腔固位冠可以看作是可以替代全冠、嵌体冠的一种修复方式，尤其是对于牙冠高度低，但有足够的剩余组织以获得稳固和长期粘结效果的情况。