萎缩下颌骨的双侧三维重建手术的初期临床评估及组织学评估:一例病例报道

Preliminary clinical and histologic evaluation of a bilateral 3-Dimensional reconstructin in an atrophic mandible: A case Report

Salvatore Longoni, Matteo Sartori, Domenico Apruzzese, Marco Baldoni

原载 Iint J Oral Maxillofac Implants 2007;22:478-483

贺玲 译 林野 校

摘要 本文报道一例48岁女性患者进行双侧下颌骨后部三维重建的病例。钛网及Regenaform脱矿冻干骨移植物用于骨的再生。5个月后去除钛网,再过4个月,植入4颗经过喷砂及酸蚀处理的粗糙表面的Straumann种植体,下颌的两侧每侧各植入2个种植体,在植入种植体的过程中收集骨标本,并送去做组织学检查。再过4个月,制作最终的固定修复体。我们展示了临床和组织学的结果。在种植体负重之后,跟踪种植体18个月,未观察到任何骨丧失或感染的迹象。

近年来,骨再生技术的发展和改进促进了牙种植体的植入,也促进了固定修复体的应用。这些程序使得以骨缺损修复为目的的修复引导治疗计划(如引导骨再生技术GBR)的诞生。从而便取得合适种植体-冠比例的种植并获得充足的骨支持及美学和功能修复体成为可能。

而且,新的种植体表面使得短于10mm的种植体也可以应用,而过去认为10mm是种植体成功的最短长度。一个萎缩的下颌骨(Cawood及Howell class 5)在进行有限的骨再生之后,可以植入8mm的种植体。此外,将生物材料与钛网联合应用就不需要自体骨移植了。钛网将生物材料保持在正确的位置,可防止生物材料受到机械损伤及移动。

本文报道一例应用脱矿冻干骨移植物(DFDBA)和钛网进行双侧下颌骨后部三维重建的病例。描述了临床、放射学、组织学的结果。

材料和方法

一位48岁的女性患者来到诊所要求进行双侧下颌后部的固定修复。她除了下颌的两颗第三磨牙之外,右侧第一前磨牙远中缺失牙,左侧第二前磨牙的远中缺失牙,我们将其下颌的两颗第三磨牙拔除。临床和放射学检查表明骨量不足以使种植体植入(Cawood及Howell class 5)(图1)。CT扫描表明从牙槽嵴顶到下牙槽神经的骨高度大约为6mm,该患者全身健康状况良好,拒绝取自体骨进行骨的移植。所以就设计了应用Regenaform(再生技术,Alachua,FL)与钛网进行修复。该操作的详细信息都告知了该患者,并得到了她的知情同意。

咪达唑仑镇静(静脉给予)之后再用含1:100000的肾

译者 北京大学口腔医学院
北京海淀区中关村南大街22号 100081

上腺素(Ubistesin；3M ESPE，Seefeld，Germany)的4%阿替卡因进行局麻。用近远中松驰切口翻开双侧无牙下颌全厚瓣。用20000转/分的梨形钻将骨嵴顶磨光。两个钛网在骨缺损处直接成型。应用GBR Straumann牙科系统(Straumann，Basel，Switzerland)。这种系统包括四边形（55×55mm)0.2mm厚的钛网（该钛网由1.2mm六边形的孔的1级阳极钛制成）及附加的4级1.5mm的钛螺丝。受区用球钻对骨钻孔，钻孔的深度一直深达骨松质(图2a和2b)，选用Regenaform作为移植材料。Regenaform是一种有骨诱导性和骨引导性的材料，该材料是经过皮质延髓的人骨脱水、冰冻及脱矿(DFDBA)，然后浸在热塑性的不溶凝胶中制得的可延展性的杆。该材料在体温下刚性较强，当加热到43~49 ℃时就变软。按照厂商说明书进行制备并将该材料放入钛网中，要注意将钛网的边缘游离出来。接下来，带有移植材料的钛网通过轻轻加压放到骨缺损的上方，用螺丝进行固定。检查钛网的边缘，如果有必要，还可以磨光钛网的边缘以避免软组织损伤。粘骨膜瓣用Vicryl 4-0(Johnson&Johnson，Somerville，NJ)无张力缝合，跟患者说明术后的常规注意事项。跟踪观察三周之后在左侧钛网见4mm² 的暴露区（图4），该区用0.2%氯乙定凝胶处理，该处理一直维持到二期手术时，二期手术在一期手术的5个月之后进行。

图1 术前的正位全景体层摄影照片

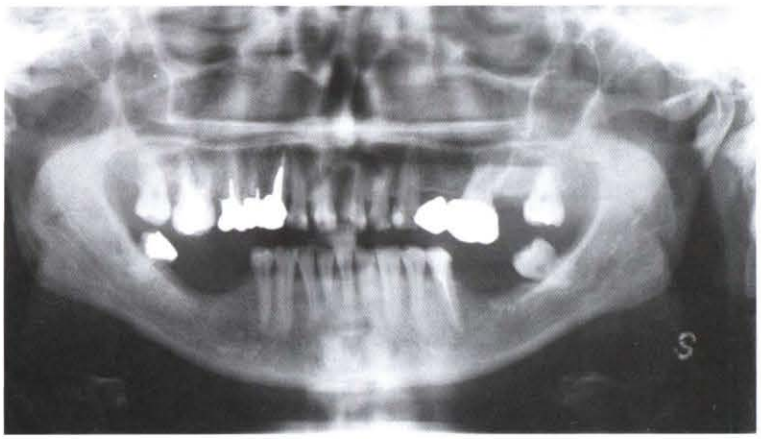

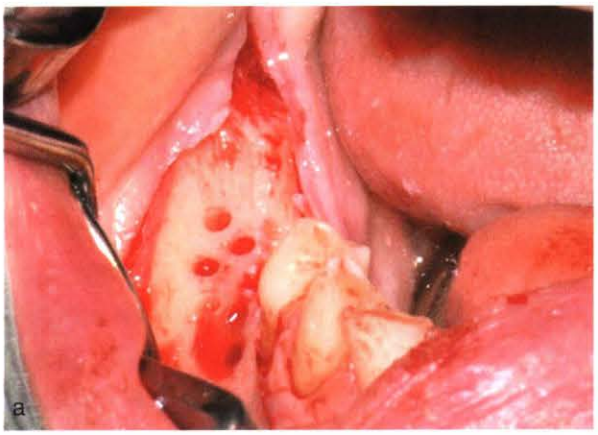

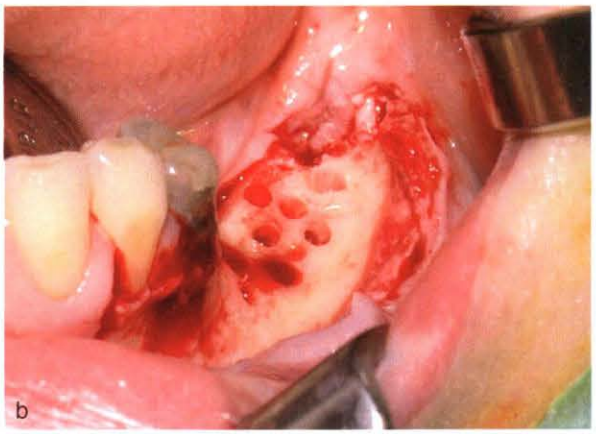

图2 下颌右侧受区(a)和左侧受区(b)通过用球钻对下颌骨进行钻孔制备而得，钻孔的深度一直达到骨松质

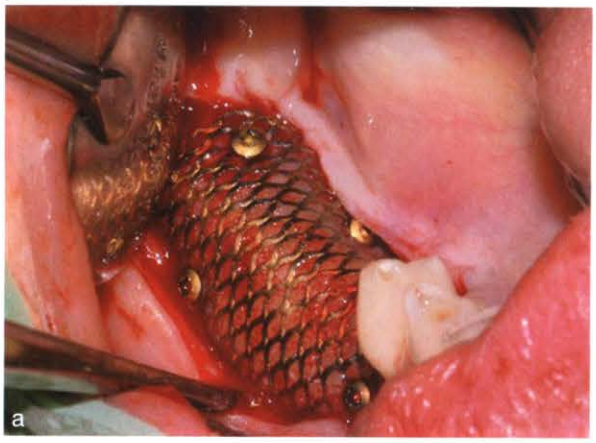

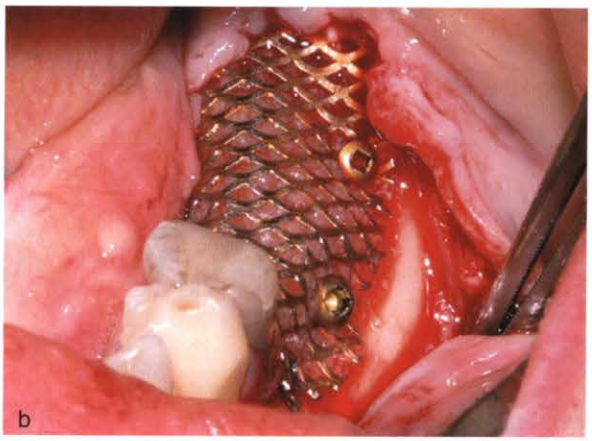

图 3 在下颌的右侧(a)和左侧(b)置入钛网和 DFDBA

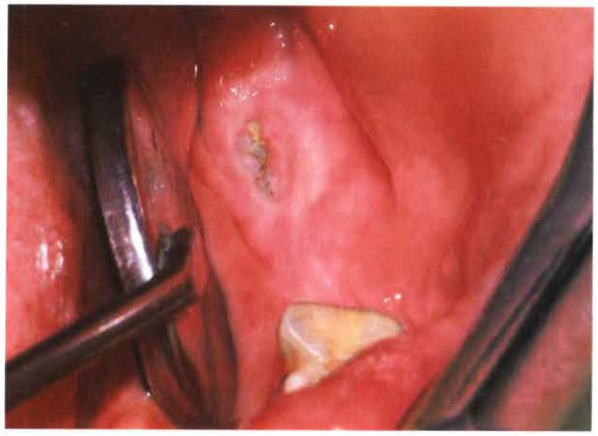

图 4 跟踪 3 周时，左侧钛网有 4mm² 的暴露区，该区用 0.2%氯乙定凝胶处理

二期手术时,应用的静脉镇定和局部麻醉与一期手术时相同。翻开双侧的全厚瓣，去除先前置入的 2 个钛网。因为临床上看来再生的骨还不成熟,所以这次手术最终只是将瓣再次缝合。再过四个月之后(也就是一期手术 9 个月之后)，进行新的 CT 扫描来评估新生骨的高度(图 5 至图 7)。翻开双侧的全厚瓣,这次再生的骨已经足够成熟,可以进行种植体的植入(图 8a 及图 8b)。植入四颗 Straumann 种植体：在右侧第二前磨牙区植入一颗 4.1×10mm 的种植体；在右侧第一磨牙区植入一颗 4.8×8 mm 的种植体；在左侧第一磨牙区植入一颗 4.1×8 mm 的种植体;在左侧第二磨牙区植入一颗 4.8×8mm 的种植体。从种植部位获得骨标本,将骨标本放在 4%福尔马林中固定,送去作组织学检查。

再过 4 个月之后进行修复体的制作。

结果

临床结果

如重建前和重建之后的 CT 扫描所示，垂直骨再生平均为 4mm。钛网暴露区的骨高度稍低。9 个月后的再生骨在临床上看来致密,与天然骨相似。跟踪观察 18 个月之后，4 颗种植体在临床上和 X-线片上看来都状态良好(图 9)。未观察到骨丢失或感染的迹象。

组织学结果

甲苯胺兰染色发现新生骨明显占优势,有一些天然老化骨。DFDBA 颗粒极少并被髓质骨包围,处于活跃的骨改建期,没有炎症细胞或纤维包膜(图 10a 及 10b)。

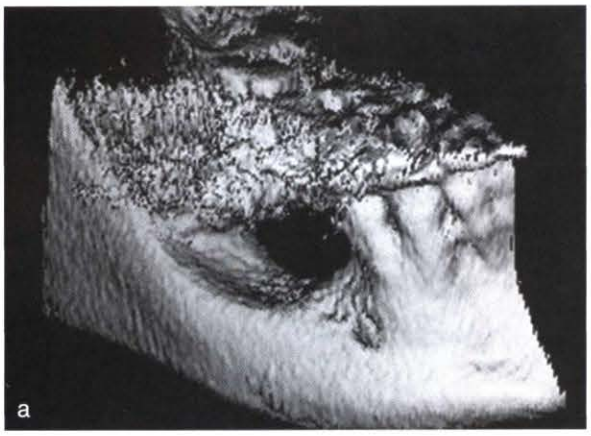

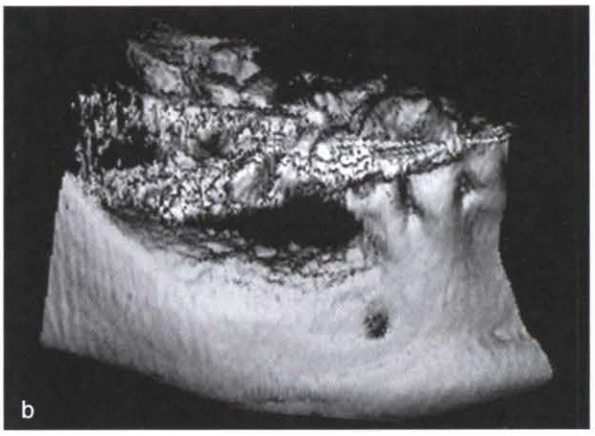

图 5a 及 5b 下颌右侧在骨再生之前(a)的及 9 个月之后(b)的 CT 扫描(三维重建)

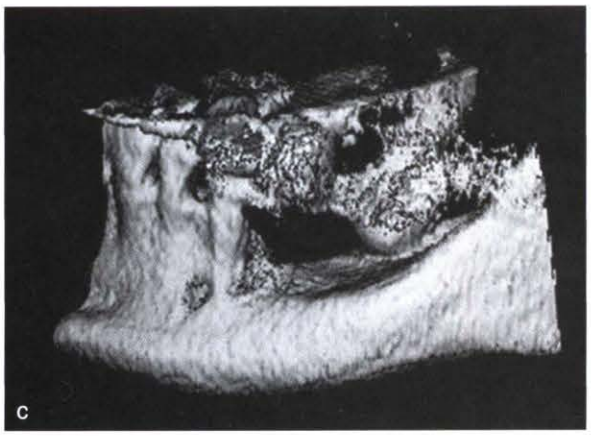

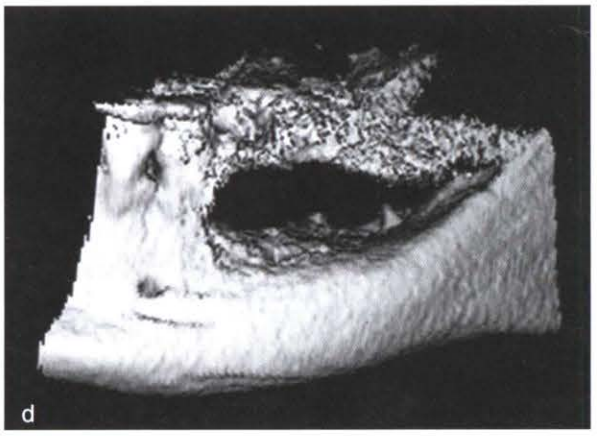

图 5c 及 5d 下颌左侧在骨再生之前(a)的及 9 个月之后(b)的 CT 扫描(三维重建)

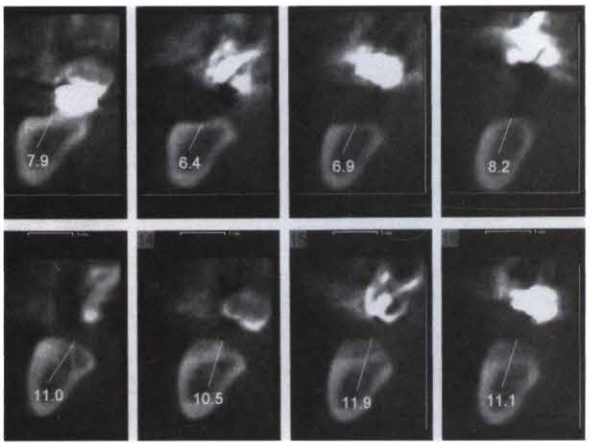

图 6 下颌右侧 CT 扫描显示骨再生之前(上排)的及 9 个月之后(下排)的 CT 各层面

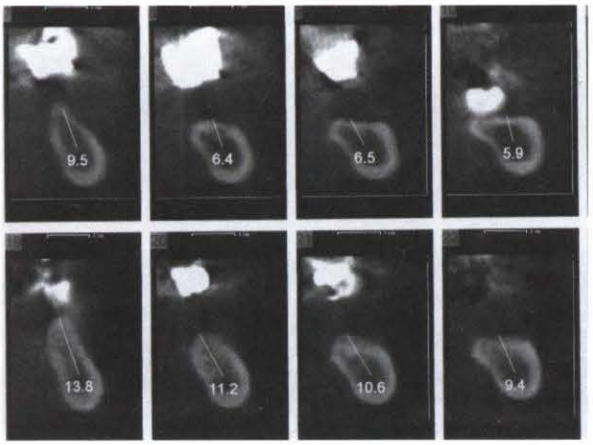

图 7 下颌左侧 CT 扫描显示骨再生之前(上排)的及 9 个月之后(下排)的 CT 各层面

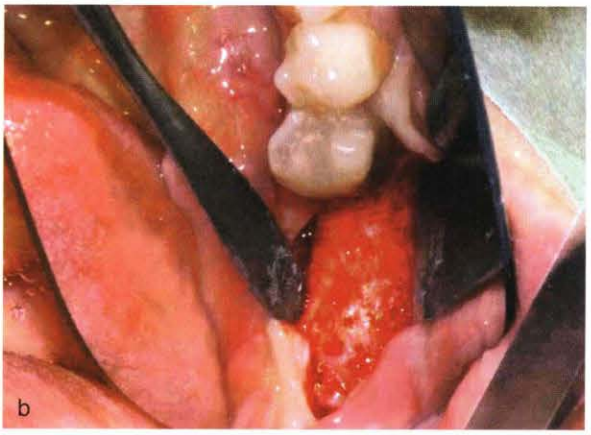

图 8　一期手术 9 个月后,种植体植入之前,下颌右侧(a)和左侧(b)的再生骨。

图 9　种植体植入之后 18 个月,最终的修复体正位全景体层摄影照片

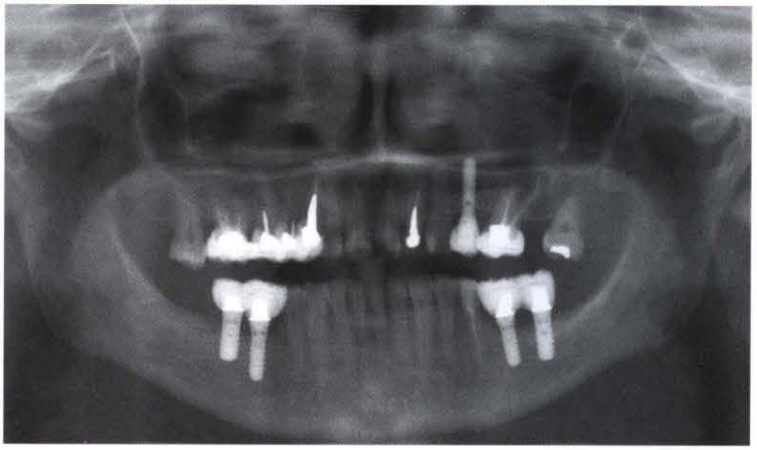

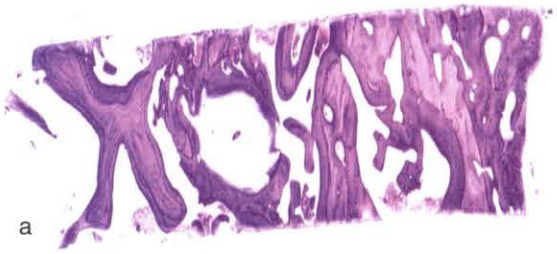

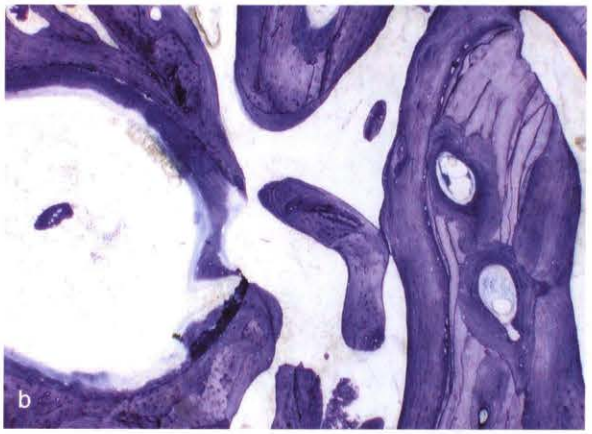

图 10a 及 10b　甲苯胺蓝染色,为活性改建期,新骨很多,DFDBA 颗粒很少且被髓质骨包绕,没有炎症细胞及纤维包膜

讨论

在该临床病例中,钛网和 DFDBA 是有效的治疗选择,能够使钛网和移植材料恰好做成骨缺损处的形状。Regenaform 良好的适合性还在于其软化时韧性较强,且其疏水的性质不受血运限制。在室温下,该材料变硬并维持在其所在的位置。而且 Regenaform 还能够在不应用自体骨的情况下增加骨量,这样就能够使这项操作损伤性较小,消除供区发病的风险。

如文献中所讨论的一样，骨再生的一个基本要求就是间隙的保持。所需要再生的骨量越大，获得间隙就越难，垂直骨缺损的间隙获得尤其难。钛网的机械抵抗力优于任何生物膜的机械抵抗力，能够为移植材料获得良好的稳定性，这对于移植的成功是很重要的。而且，当钛网暴露时，还能够置之不顾，尽管在钛网暴露区的骨再生量较少。相反，延伸的聚四氟乙烯（e-PTFE）膜一旦暴露就必须去除。作为一个膜，钛网能够在愈合期间保护骨移植材料，相信它还能够为其他的移植材料提供同样的保护。在本病例中，钛网在5个月之后去除，文献中关于钛网去除时间的报道各种各样：从自体骨移植的4到7个月去除钛网，到复合的自体骨/异种骨移植物6个月去除钛网，到异种骨移植物的9个月去除钛网。钛网去除及种植体植入手术期的选择已被很多学者成功应用。二期手术能够形成更加稳定的骨结构；在两次手术之间，再生骨能够覆盖钛网去除后的创面直到形成稳定的髓质-皮质骨。根据先前的研究，本研究的组织学分析表明有大量的正在改建的骨及少量的被包绕的DFDBA颗粒的存在。跟踪观察18个月之后，种植体在临床上和X-线片上看来都是成功的。种植体的稳定性及没有任何的骨丢失是与通过此技术获得的移植材料的成熟是相关的，这一点毋庸置疑。

结论

钛网与有韧性移植材料一起应用能够获得利于种植体植入的垂直及水平向的骨量，鉴于单个病例的局限性，临床及组织学结果还是支持Regenaform DFDBA作为自体骨移植物的替代材料在再生手术中与钛网的联合应用。

致谢

作者感谢RK Shenk教授（瑞士）为我们做的组织学检查。