快速扩弓的螺旋 CT 研究

Evaluation of Rapid Maxillary Expansion by Means of Spiral Computed Tomography
Susana Maria Deon Rizzatto, Guilherme Thiesen, Marcus Vinicius Neiva Nunes do Rego, Ernani Menezes Marchioro, Luciane Mecedo Menezes
原载 Orthodontics 2004;1:207~214(英文).

张若芳 译　　傅民魁 校

摘要　**目的**　对比改良 Haas 扩弓器快速扩弓的传统影像学和螺旋 CT 研究的区别

材料和方法　一个 7 岁零 6 个月的患儿进行上颌快速扩弓，扩弓效果通过常规的 X 线影像学方法和螺旋 CT 研究进行评价。

结论　结果表明过度扩弓是可取的。螺旋 CT 研究表明腭中缝在后部的扩展要比传统 X 线观察的扩弓程度要小。

前言

Angell 于 1860 年首次报道了上颌快速扩弓(RME)。而上颌快速扩弓在正畸界的广泛应用主要归功于 Haas 的经典报道(1961、1965、1970、1980 年)。这些报道通过组织学研究、动物学、头颅影像学和临床研究证实了上颌快速扩弓的效果，对正畸界带来了深远的影响。

从此许多临床研究报道了上颌扩弓在正畸的应用，它成为矫形治疗儿童上颌狭窄和成人术前辅助治疗的常用方法 (Adkins 等，1990 年；Berger 等，1998 年；da Silva Filho 等，1991 年；Pogrel 等，1992 年)。上颌中切牙出现缝隙是上颌前突处腭缝开展的临床表现。上颌前部腭缝的开展在冠状面和水平方向上表现为三角形的间隙。冠状面上，缝隙在中切牙处最为明显，向上逐渐减小。鼻中隔、梨状骨和筛骨的垂直板通常不会完全打开，它们仍会和上颌或腭骨相连。腭缝的开展，骨骼的侧向移动会影响鼻缝、颧颌缝、鼻颌缝和鼻额缝(Moore，1997 年；Wertz，1970 年)。同样，通过上颌殆片观察，在水平方向上腭缝前部比后部扩展要明显些。腭缝的后部对扩弓反应不敏感主要是由于腭骨的翼状突位于蝶骨的翼状板的内侧，限制了腭缝的扩展(Moore，1997 年；Jafari 等，2003 年；Vardimon 等，1998 年)。

有学者对上颌快速扩弓的头颅侧位片变化进行了研究。侧位片研究发现上颌和上颌磨牙的暂时向下旋转，上颌在矢状向的变化不明显，偶尔会发生改变(da Silva Filho 等，1991 年，1994 年；Kamawaki 等，1999 年；Wertz，1970 年)。然而，这些变化仅仅是暂时的(Garib 等，2001 年)。

从头颅后前位片观察，上颌在接近螺旋扩弓器的地方开展比较明显，到鼻腔顶部逐渐减少。证实了上颌呈三角形开展，旋转中心接近前腭缝(Bacetti 等，2001 年；Camerson 等，1996 年；Cross 和 McDonald，2000 年；da Silva Filho 和 Capelozza Filho，2001 年；Mazziero 等，1996 年)。本研究的目的是对比研究常规 X 线检查和螺旋 CT 检查在改良 Haas 扩弓器扩弓效果的不同。

材料和方法

译者　北京大学口腔医学院
北京海淀区中关村南大街 22 号　100081

图 1a~d(左) 7 岁 6 个月男孩的治疗前口内殆像

图 2a~f(下) 上颌牙弓由于上颌骨胳宽度不足而呈三角形,a、b 为戴上矫治器;c、d 为 9 天后,开展了 7.2mm; e、f 为 11 天后开展了 8.8mm

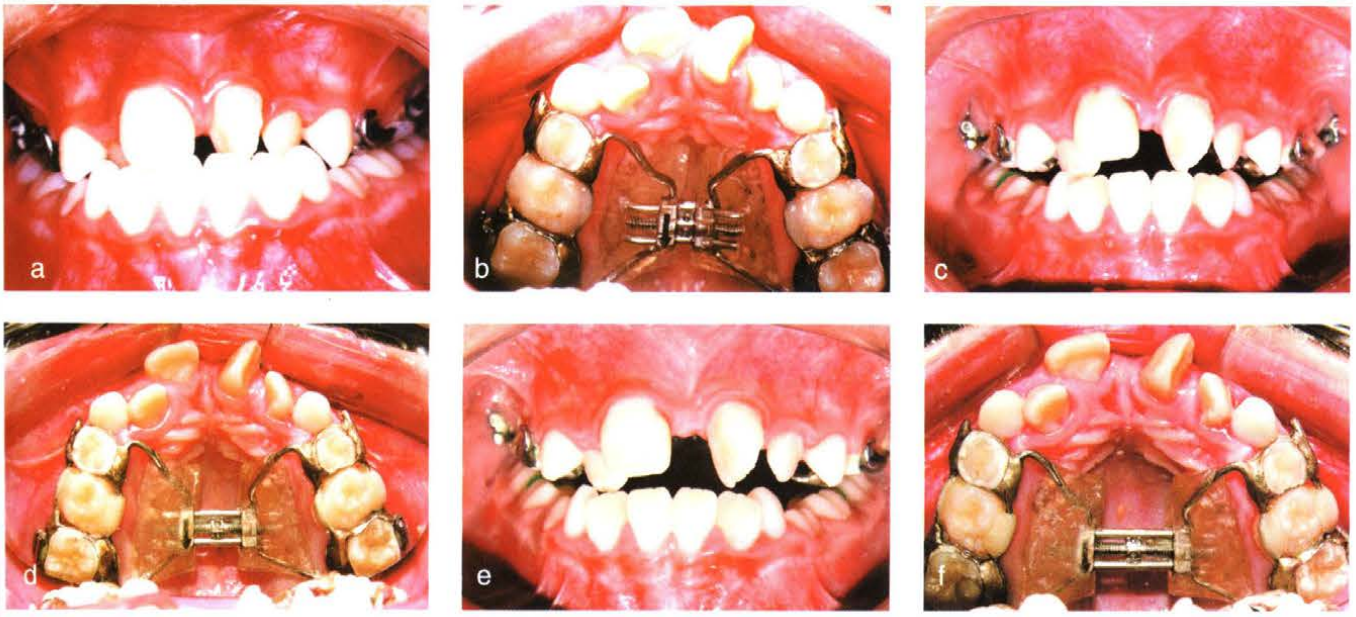

本研究对象是一个 7 岁 6 个月男孩。临床检查发现上颌基骨狭窄,上颌双侧牙弓反殆。切牙切对切(图 1a~d)。治疗计划采用上颌扩弓解除后牙反殆,上颌前牵引解除切牙的安氏 III 类关系,改善骨骼矢状向关系。

牙齿和骨骼改变用传统的影像学(后前位片和上颌颌片)和螺旋 CT 这两种的影像学方法进行检查。螺旋 CT 型号是 Samatom Plus 4,断层是 1mm,扫描时间是 40 秒,可以进行三维重建。分别在治疗前(T1)和上颌扩弓后(T2)进行影像学检查。

用改良的 Hass 扩弓器(图 2b、d、f)进行扩弓,每天旋转 4 次,上午 2 次,下午 2 次,每次 1/4 圈。大约 9 天后可以扩弓 7.2mm。每旋转一圈,可以扩弓 0.8mm。扩弓结束,去除扩弓器以利于评估。

结果

通过对比上颌殆片(图 3a~d)、后前位片以及螺旋 CT 片(图 4a~d)从不同角度观察扩弓后的变化。研究发现,上颌殆片和后前位片可以观察到有比较明显的 X 线投射区,容易夸大腭缝的开展程度。而螺旋 CT 观察

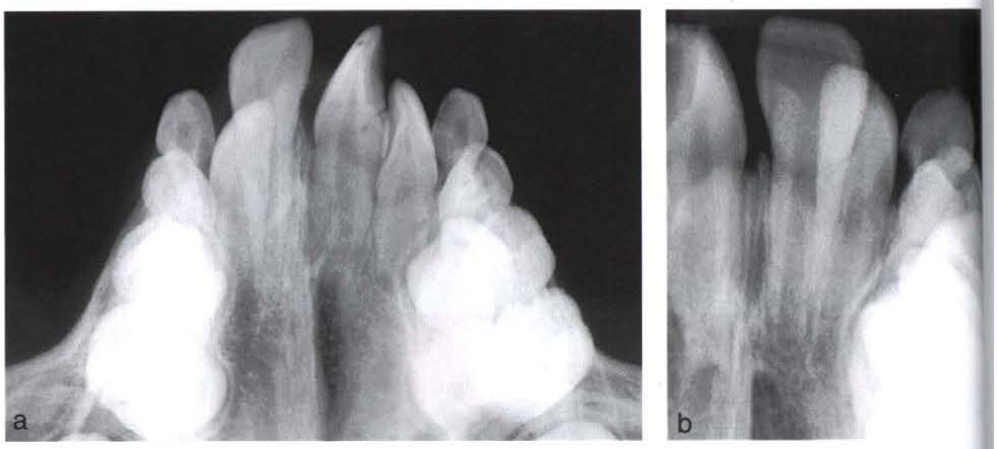

图 3a~d(右) 治疗前前部殆片(a、b);开展 9 天后的前部殆片(c、d)

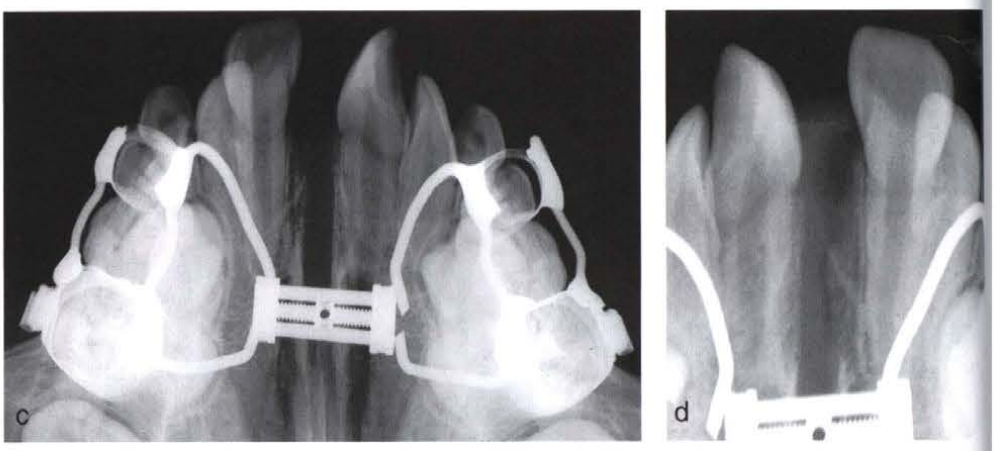

图 4a~d(下) 头颅后前位片(a、b);CT 重建片(c、d),其中 a、c 是治疗前,b、d 是开展 9 天后

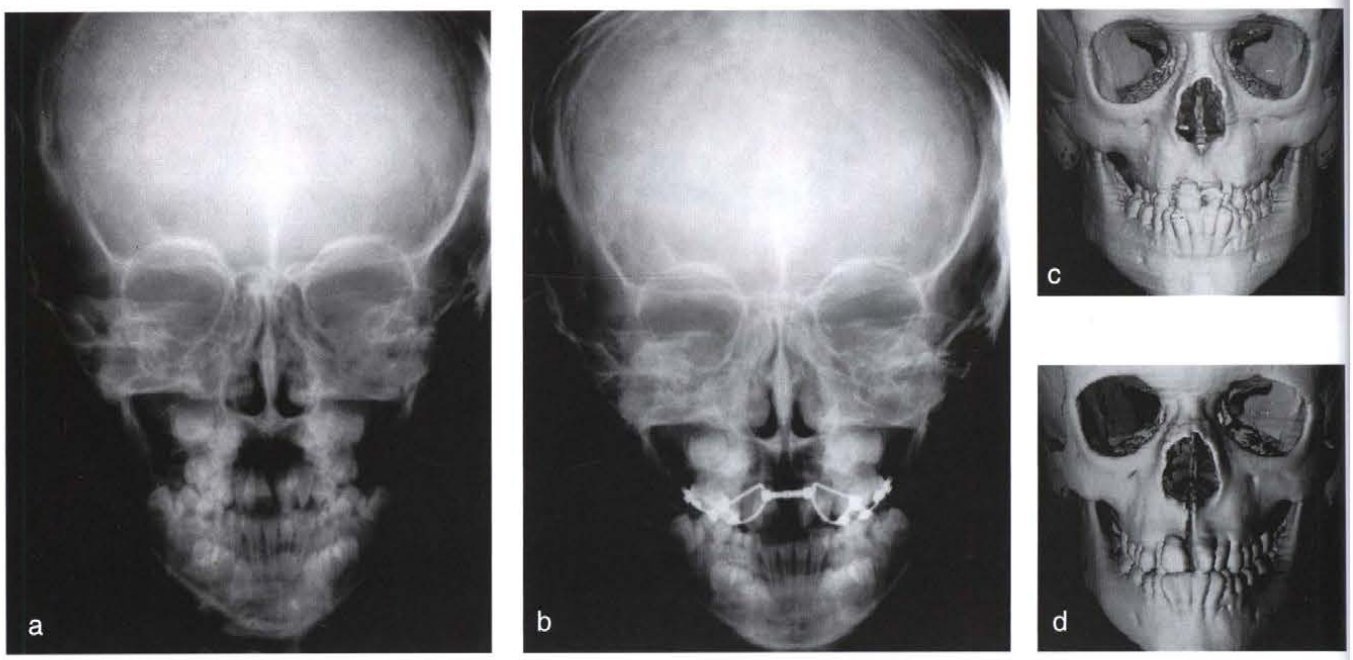

到的真实的腭缝开展要比前两者要小(图 5a~d)。究其原因可能是由于鼻腔的影像重叠增加了后前位投照时该区域的透射性。为了比较后前位片衡量牙列和骨骼改变的准确性,将扩弓前后的测量结果和螺旋 CT 的冠状面进行比较(图 6a~d)。

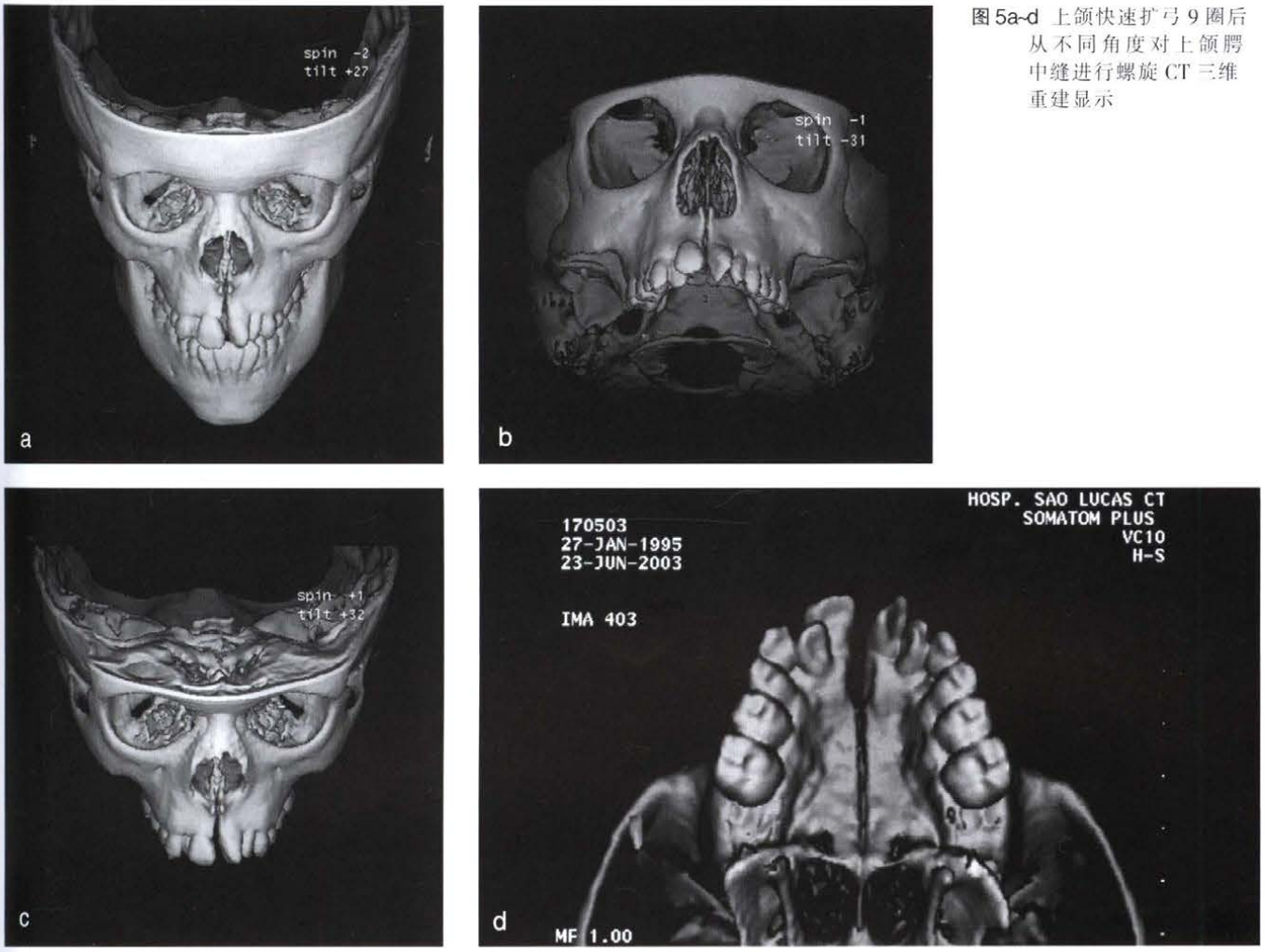

图 5a-d 上颌快速扩弓 9 圈后从不同角度对上颌腭中缝进行螺旋 CT 三维重建显示

后前位片的测量项目如下：

1. 牙槽中点间的距离(IP)；
2. 前鼻棘间的距离(ANS)；
3. 鼻腔宽度(NCW)；
4. 磨牙间距离(IMS)，上颌磨牙间距；
5. 上颌结节距离(IT)。

根据 da Silva Filho 等(1995 年)的方法，螺旋 CT 的测量项目如下：

1. 鼻腔宽度(NCW)；
2. 磨牙间距离(IMS)，上颌磨牙间距；
3. 上颌结节距离(IT)。

这两种方法在测量腭缝的开展程度时有一定的差异(表 1)。差异可能来自于后前位片上颜面骨骼结构的重叠以及胶片和物体间距造成的放大失真，从而使图像的测量结果受到影响。

讨论

以往的文献报道说上颌快速扩弓后上颌牙弓的横向扩展主要归于加力过程中的矫形作用使骨骼和牙弓得到了扩展（Adkins 等，1990 年；Haas，1970 年；Mcnamara，1995 年）。正畸医师经常可以通过临床观察或上颌殆片观察到上颌中切牙间隙。对于青少年患者，一般认为切牙开展的缝隙大约是螺旋扩弓器开展距离的 1/2。然而，切牙间隙的大小并不能就认为是骨缝开展的大小。

从测量角度来看，快速扩弓的效果更多的是通过后前位片(PA)来观察。Da Silva Filho 等 1995 年观察了 32 名 5~11 岁的儿童的后前位片的上颌快速扩弓的效

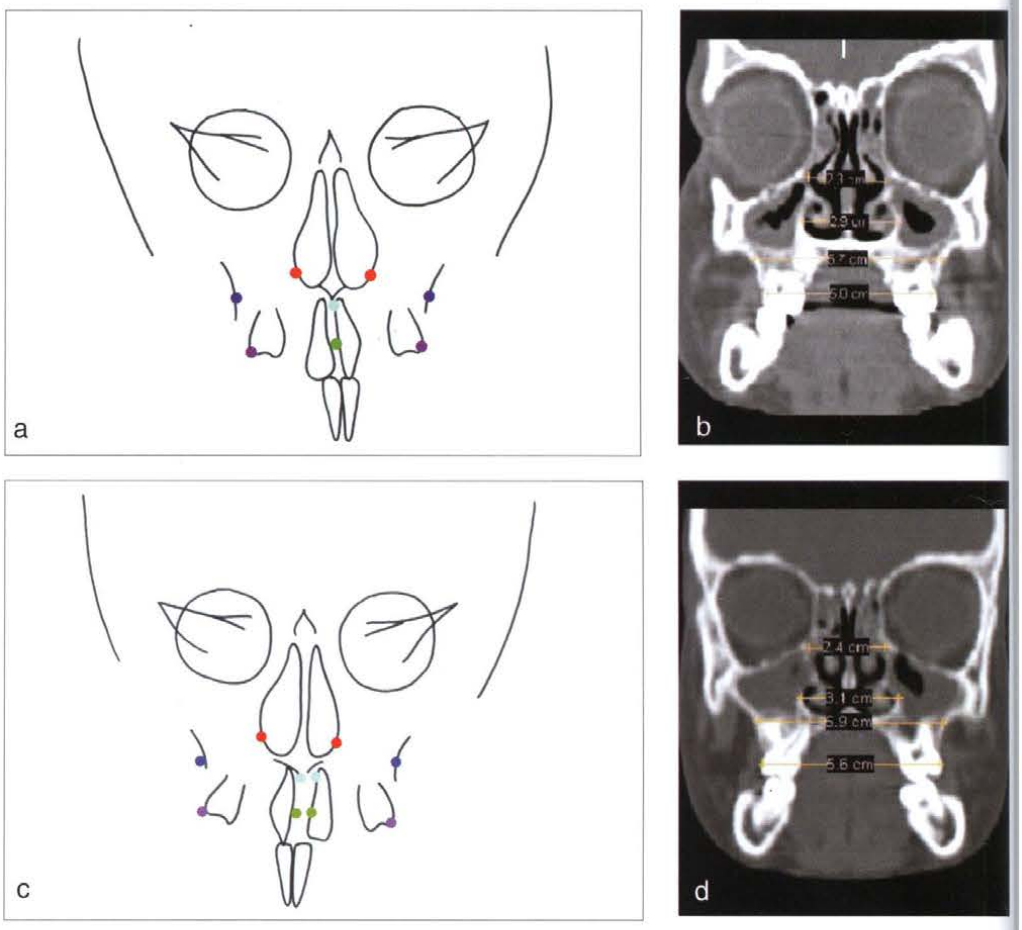

图 6a-d 头颅后前位片测量：a 是治疗前，b 是扩弓 9 天后，点的深浅依次为 IMS(.)、IT(.)、IP(.)、ANS(.)、NCW(.)。在冠状面对横向距离进行测量(c、d)

果，发现在牙槽中点的距离、前鼻棘间距和鼻腔宽度分别是 4.7mm、2.6mm 和 2.1mm。上颌结节间距是 2.8mm。上颌磨牙间距大约为 5.5mm，认为牙列的改变对于错𬌗的矫正起着很大作用。

Cross 和 McDonald(2000 年)通过观察后前位片，发现上颌骨骼宽度在快速扩弓治疗后增加了大约为 1.1mm；前鼻棘处的腭缝开展大约为 3.2mm；上颌磨牙间距在治疗中明显增加，大约为 5.5mm；鼻腔宽度平均增加了大约 1.0mm。因此，相比较而言，上颌基骨的增加(1.1mm)对于其他结构的改变是不明显的。

表 1 说明本研究的结果与以往的研究成果相似。

独立的上颌断层(图 5b~d)测量结果表明，前腭区到切牙孔的腭缝开展要比常规的影像学方法要大。因此，可以推论，当上颌的宽度不足，需要增加基骨的宽度时，上颌扩弓的过矫正是必须的，而不能仅仅看到牙列的宽度关系得到改善就停止。

表 1 快速扩弓前后分别进行头颅后前位片测量和螺旋 CT 测量结果对比

测量项目	头颅后前位片			螺旋 CT		
	快速扩弓前	快速扩弓后	差值	快速扩弓前	快速扩弓后	差值
IM	53.5	59.0	5.5	50.0	56.0	6.0
IT	59.0	62.0	3.0	57.0	59.0	2.0
IP	0.0	4.5	4.5	–	–	–
ANS	0.0	3.0	3.0	–	–	–
NCW	27.5	29.5	2.0	29.0	31.0	2.0

螺旋 CT 检查发现，上颌快速扩弓后，尽管牙弓后部宽度增加，反𬌗得到了矫正，但相比于牙弓的改变，牙根的基骨处却仅有很小的扩展。已有的研究结果表明，上颌快速扩弓后，磨牙间距在后前位片增加约为 5.5mm，螺旋 CT 观察约为 6.0mm，而在上颌基骨的宽度增加却不明显，约为 3.0mm（后前位片）和 2.0mm（螺旋

CT)。这就提示上颌快速扩弓的牙弓改变大于矫形效果,这一点通过螺旋 CT 观察更为明显(图 5d)。

Hass(1980 年)认为与上颌扩弓复发相关的主要因素是支抗磨牙的倾斜和牙槽突形态的不稳定。因此,只有上颌基骨的扩展的长期效果是稳定的。因此,扩弓仅能得到有限的基骨的增加对于治疗效果打了折扣。

Krebs (1964 年) 和 Linder-Aronson 和 Lindgren(1979 年) 的研究也支持了这一结论。他们研究发现磨牙间距在扩弓治疗后 5 年复发了 45%。

通常,上颌快速扩弓的限度主要视临床而定,当反殆得到过矫正后就停止加力,或当上颌磨牙的腭侧尖和下颌磨牙的颊侧尖相接触,这样扩弓就不能达到有效的宽度,从而上颌基骨的宽度的扩宽不能达到有效的矫形的作用。为了最大限度的扩宽基骨的宽度,扩弓要扩到最大的限度,即 11mm(图 2a~f),通过螺旋 CT 检查可以看到,此时腭缝可以打开大约 7.2mm,从而起到矫形作用。

所以,Haas 极力主张的过矫正是对于骨性横向不调的正确方法。Haas 认为,上颌快速扩弓至少扩弓到 12mm,以使上颌基骨扩展,使腭缝扩展。

总结文献,上颌快速扩弓的矫治器中 Haas 矫治器的扩弓效果的具有良好的长期稳定性 (Azizi 等,1999 年; Haas ,1981 年;Ribeiro,1999 年)。螺旋 CT 可以准确地测量上颌快速扩弓所带来的牙弓和骨骼改变。然而,此方法由于在拍摄之前必须去除矫治器以消除金属对于拍摄的影响,所以在临床上并不常用。本研究中,为了用螺旋 CT 研究腭缝的开展,需要在积极矫治完成后去除矫治器,而此时上颌基骨虽然已经扩展但却不稳定。因此,去除矫治器时会有轻微的复发,尽管拍摄 CT 仅需要 40 秒。本研究对象拍完 CT 后立即戴上了扩弓器以防止复发。另外,由于 CT 检查费用昂贵,病人头位难以确定,矫治扩弓器不必要的去除也使 CT 检查不能被广泛应用。

结论

上颌快速扩弓的效果用后前位测量得到的鼻腔宽度、磨牙间距和上颌结节间距分别是 2.0mm、3.0mm 和 5.5mm。螺旋 CT 测量结果分别是 2.0mm、2.0mm 和 6.0mm。螺旋 CT 检查是有效的评价上颌快速扩弓效果的方法。

本研究同时发现:

1、通过螺旋 CT 检查发现,上颌腭缝的有效扩展程度是有限的,而常规的 X 线检查则会夸大扩弓效果。

2、当上颌基骨宽度明显狭窄时,上颌的过度矫正是可取的。过矫正的程度不仅仅要观察咬合改变,而应该主要以上颌基骨的狭窄程度为参考。