译文

数字时代的口腔修复学：1 例病例报告

Prosthodontics in Digital Times: A Case Report

Christian Mehl, Soenke Harder, Ashley Byrne, Matthias Kern
原载 Quintessence Int, 2013, 44(1): 29-36.（英文）
袁秋莹 方吉飞 于洁琼 译 甘云娜 审

摘 要

在技术革命的时代潮流中，牙科技术的发展日新月异。整个工作流程已经数字化，修复设计和制作都是通过计算机辅助完成的。这个病例报告描述了使用数字技术进行 24 颗牙齿重建的过程。

关键词 CAD/CAM；病例报告；陶瓷；冠；数字化；成像；聚氨酯；扫描；贴面

1 引言

牙科新材料和新技术的发展裹携着公共媒体的传播，成就了审美文化的变革，这要求临床医师关注现今患者的美学需求。因为改善美观对患者的自尊和生活质量有积极的影响。患者对自己个人形象越来越注重，对美学修复的要求也越来越高。

另一个重要的发展是电脑在牙科的应用，这一发展为牙科技术带来了新的研究目标，对于牙科临床工作流程和修复体的制作也带来了新的机遇。义齿制作流程和其他行业一样越来越自动化。而加工的费用已成为制定治疗计划和选择治疗方式的一个主要影响因素。在一些高收入的地区，如西欧和美国，自动化可以使义齿的生产制作更具竞争力。仅仅几年前，才有人提出，印模技术和计算机生成的基牙可能会取代传统的修复方案，并成为牙科的标准。而现在似乎已经验证这句话是正确的。除了大面积缺牙区的扫描，现在的数字技术已经可以取代传统的工作流程。

在广告和牙科杂志中，计算机控制的程序常被描述得比以往的牙科技术更安全、更舒适、更精确和更经济有效。事实上，传统的硅橡胶印模和现在的数字化印模技术同样精确，但是用计算机辅助设计／辅助制造（CAD/CAM）技术制作修复体还存在其他优势，包括可以使用新的几乎没有缺陷的，

译者单位 南京军区杭州疗养院海勤疗养区口腔中心
杭州玉皇山路 76 号 310002

工业预制和控制的材料；质量和可重复性的提高，数据存储和标准化生产线；精度，计划性以及效率的提高。由于技术的不断发展，新的生产方法和新的治疗理念在不断更新。所以临床医师必须有一定的基本知识，才能运用这些新方法和新理念。本文介绍了用全套数字化流程进行全口重建的病例。

2 病例报告

一位46岁的女性，主诉需要牙齿的保存治疗和修复治疗。患者对自己牙齿的位置及颜色，以及对右上颌中切牙的复合树脂充填物都不满意。此外，由于她的后牙边缘出现变色（图1），所以她缺乏自信，不敢开怀大笑。临床上患者的上下颌前牙树脂充填完整，全口牙周情况稳定。患者决定进行上下颌前牙贴面修复，以全面改善美观。前磨牙和磨牙以前做过烤瓷冠修复，但是冠边缘不良，并且所有冠都连在了一起，因此牙间卫生不良。后牙曾经接受过牙髓治疗，使用了临床上不建议用的间苯二酚－甲醛树脂根管充填剂（巧克力褐色），树脂核结构疏松，有渗漏。保存治疗计划包括口腔清洁阶段，所有根管重新治疗和重新堆核。修复阶段包括上下颌从左侧尖牙到右侧尖牙的贴面修复，以前做过联冠修复的后牙改做单冠修复。

2.1 临床过程

接下来是专业口腔清洁。然后制取藻酸盐印模（Alginat Super，Pluradent），灌制石膏模型，上架。在牙科技工室制作上下颌从左侧尖牙到右侧尖牙的诊断蜡型（图2）。借助热成型夹板试戴蜡型，以获取患者的知情同意。在得到患者的同意后，拆除后牙冠，重新根管充填。之前的临床医师使用了有毒的间苯二酚－甲醛树脂根管充填材料（巧克力褐色），导致牙齿严重变色。在某些情况下，这些材料无法被去除和替换。根管治疗结束后，粘结固位桩核（Clearfil DC Core，Kuraray双固化核树脂），然后固定临时冠（Luxatemp，DMG）。牙髓治疗3个月后，后牙未见根尖病变和疼痛，然后开始修复治疗。

局部麻醉后（Septanest，Septodont），进行上下颌的基牙预备。分两天使用3-0的牙龈收缩线（Ultradent）排龈并进行数字扫描（图3）。在扫描前，在未预备的右下第二磨牙上放置少量永久粘结剂（义获嘉，微瓦登特）。同时，将可拆卸的殆间记录放在左侧上下第二磨牙和前面4个中切牙上，以准

图1 初始状态

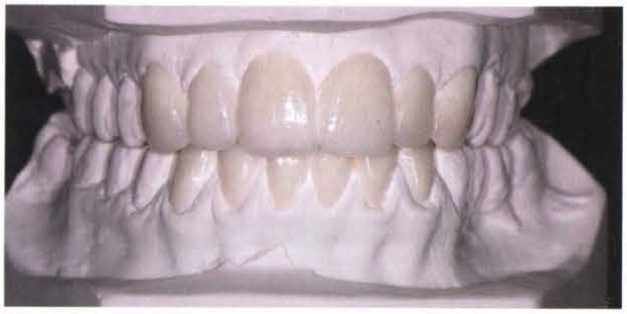

图2 前牙区美学的诊断蜡型，用以确定基牙预备的量

图3 处理牙齿，准备取模

确地转化成数字化的咬合记录。制取数字印模前，先放置止血凝胶（Expasyl，Pierre Rolland），1min后用水将凝胶彻底冲洗干净，然后开始制取数字化印模（iTero，Align Technologies）（图4）。先扫描上颌牙列。第2天扫描下颌牙列，并做殆间记录（图5）。

数字扫描使用平行共聚焦成像，即利用激光和光学扫描来捕捉牙齿的表面结构和外形轮廓，以及牙龈结构的数字化影像。这种技术可以在300焦深的牙结构中捕捉到10万个激光反射焦点。这些焦深图像间隔大约50 μm。

因为殆间记录必须是放置在3个不同的位置（右、左、前牙）。3个记录中有2个总是放在对侧。制取数字印模后，重新放置止血凝胶1min，然后冲洗。制作传统印模以做对照（Rim-lock trays，Permadyne，3M ESPE）。用洞衬剂（Kerr Life，Kerr）粘结临时修复体，既稳固，又可拆除。将这个病例数据发送到技工室后，这些原始数据（STL format）会被计算机软件清理（Align Technologies）。最终的STL文件储存在牙科技工

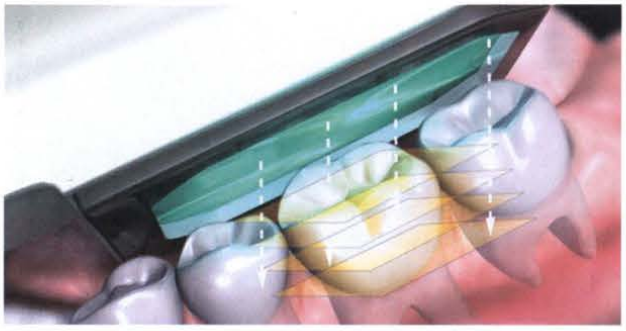

图4 使用平行共聚焦成像制作数字印模的典型图

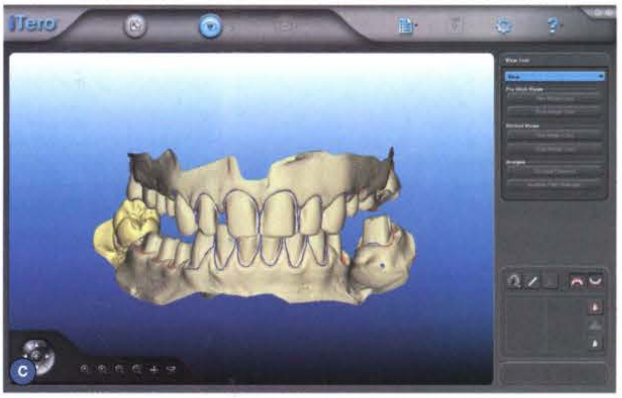

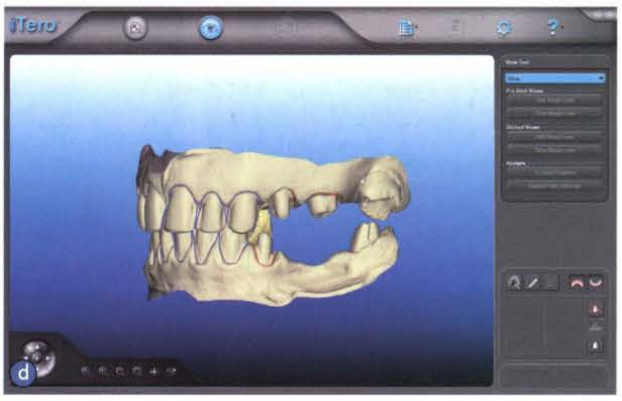

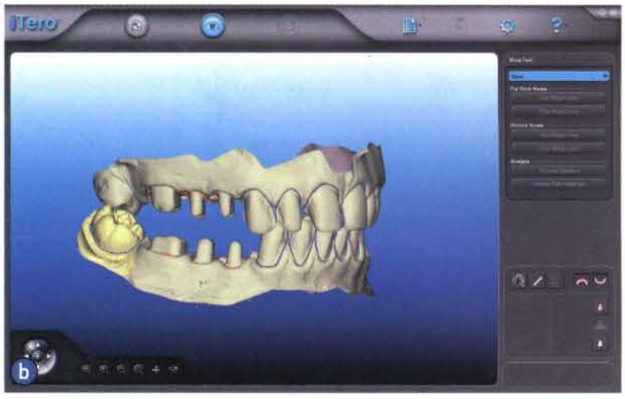

图5 在牙科技工室处理预备肩台之后的数字图像

室的计算机工作站（iTero CAD workstation, Align Technologies），并对虚拟模型进行设计，形成可卸代型和邻接点。技工室检查咬合和边缘后，将数字信息传送到磨削中心（Straumann European Milling Centre）。

铸件是由聚氨酯固体块磨削出来的（图6）。STL扫描文件输出（图7）到CAD/CAM系统（CS2, Straumann）中。利用CAD软件，在牙科技工室设计和检查瓷修复体，并寻找大小匹配的磨块（图8）。用锂二矽酸盐玻璃陶瓷制作从上颌左侧第一磨牙和右侧第一磨牙，以及下颌从右侧第一磨牙到左侧尖牙的冠／贴面板（IPS e.max CAD, Ivoclar）

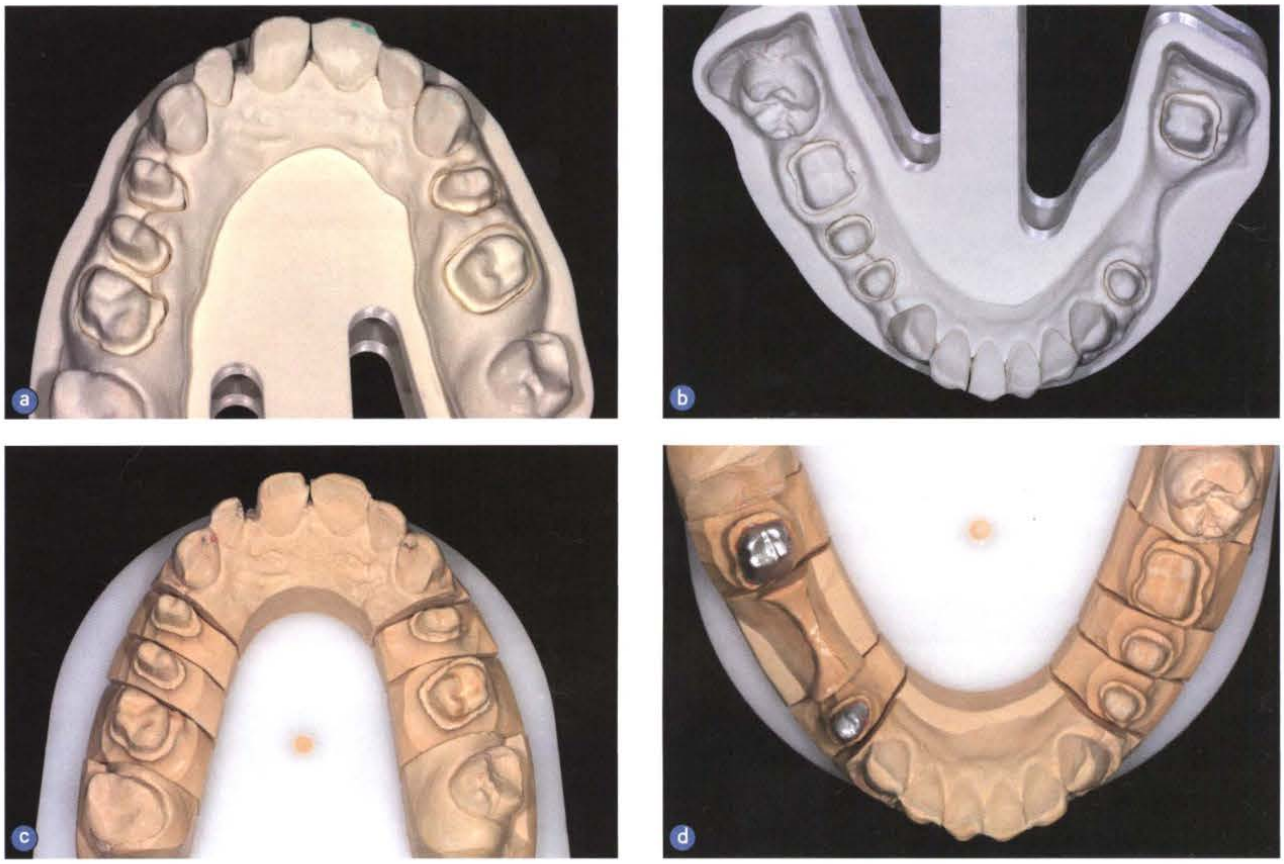

图6 根据扫描程序获取的数据制作出的聚氨酯的工作模型和软组织模型

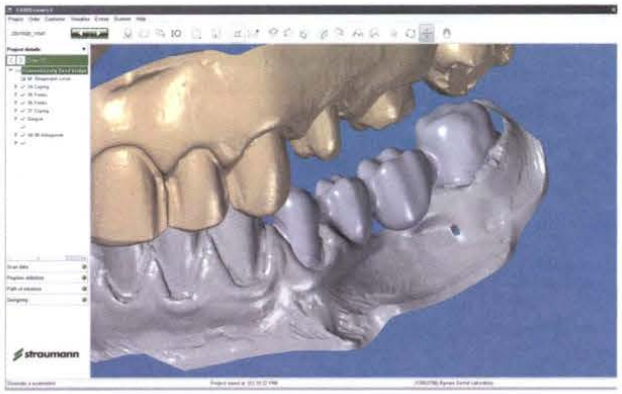

图7 根据扫描程序获取的数据信息，进行低解剖形态的基底冠的虚拟设计

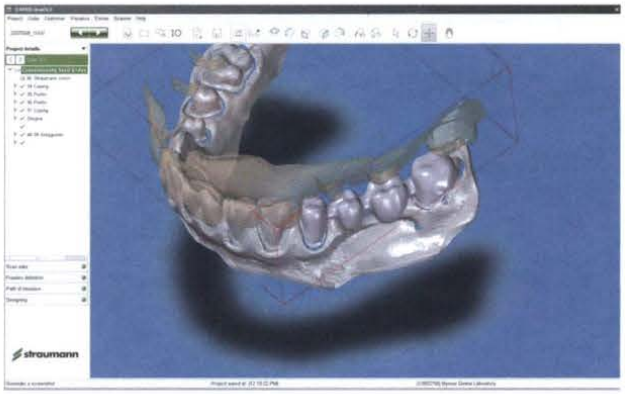

图8 在一块固定义齿框架上来选择合适高度的钴铬金属块，制作一体式的固定桥基底

（图9），它们提供了良好的临床效果。左侧下颌第一前磨牙到第二磨牙的固定桥是由钴－铬合金块（Coron，Straumann）制作的（图9）。在饰瓷（Initial，GC）之前检查每个修复体的适合性，然后手动抛光以达到自然美（图10）。在送到临床诊室之前检查并调整咬合。

取模3周后，临床试戴陶瓷冠。用氯己定、浮石粉清洁牙齿后，拍X线片检查修复体的适合性。所有全冠都用玻璃离子水门汀粘固（Ketac-Cem，3M ESPE）。安置橡皮障，用透明的粘结性水门汀粘结贴面（Variolink Ⅱ，Ivoclar Vivadent）。图11和图12显示修复体粘结后3个月的一次回访。

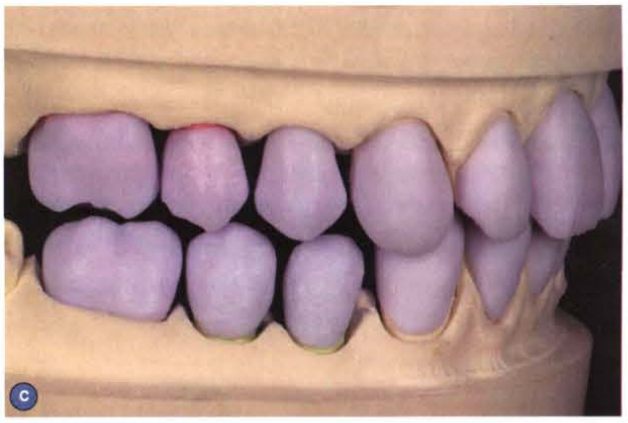

图9 在长石瓷饰瓷之前，磨削出低解剖形态的陶瓷基底

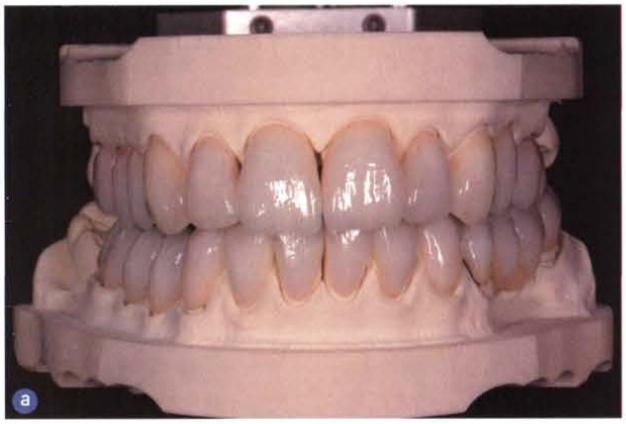

图10 在由数字信息制作出的模型上完成技工操作

图11 口内试戴，唇侧内收

图12 贴面、单冠及固定桥完成后的情况

3 讨论

数字技术已经能够取代传统的工作流程。除了大面积缺牙区，数字化印模技术和传统印模技术一样真实、精确。与传统硅橡胶印模相比，数字化印模的一个优点是可以方便地对缺失区域或缺陷部位重新扫描并且添加到现有的数字模型中，这就减轻了患者的不适。计算机技术另一个主要的优点是利用模型和修复体的虚拟数据信息，技师可以在第一时间检查它的功能和美观。

iTero CAD工作站有一个有用的工具可以在扫描程序结束后测量出殆间距离。临床上，这有助于确保材料正确的厚度，并为技师设计解剖形态的咬合面保证足够的间隙。数字牙科技术为牙科技师带来了很多便利，制作出的聚氨酯模型抗磨损能力更强，并和传统模型具有相似的颜色。除非整个咬合关系的缺失，不然不需要做咬合记录。上下颌咬合关系可以直接扫描并转移到一个标准的咬合架上，从而大幅度地减少了临床医师和牙科技师的时间。此外，因为使用的是同一个数据，模型可以很容易地进行反复复制，且精度一致。美学方面，使用一个软组织结构未被破坏的工作模型，节省了宝贵的椅旁时间，因为试戴的次数可以减少。此外，临床和技工室数字化工作流程可以使用同源的、标准的材料，从而减少因材料产生的失败。尽管数字化牙科技术对患者，牙科医师和牙科技师有诸多的好处，但数字技术在牙科中的应用仍然存在一定的局限性。数字化不能被使用在可摘义齿修复中，因为数字扫描仪无法扫描合并大面积缺牙区。而且，当大量的数据产生时计算机资源和软件的稳定性会受到损害。此外，扫描的头部很重，操作它需要一定的经验。在一两个区的少量修复体则可以从数字扫描系统中获取最多的时间和工作流程上的便利。

4 结论

与传统技术相比，数字化工作流程在成本和修复体精度方面对患者、临床医师和牙科技师都有利。不过，还有必要在未来做进一步研究，以确定是否对修复体的寿命产生了积极的影响。