先天缺失牙:病因、临床特点和处理

Hypodontia: Etiology, clinical featuers, and management

Parmanand J. Dhanrajiani

原载 Quintessence Int 2002;33:294~302(英文).

张清 译　王嘉德 校

摘要　在牙科日常门诊中常遇到先天性缺失一颗或多颗牙的病人，本文回顾了先天缺失牙(hypodontia)的病因、分类和临床特点，并讨论特殊治疗处理方法。报告了一例轻、中度先天缺失牙和一例重度先天缺失牙病例。应用骨结合种植体修复前牙缺失和严重的先天缺失牙效果良好。

先天缺失牙定义为发育性的缺失一颗或多颗牙。全部牙齿缺失极少见,称为先天无牙症(anodontia)。先天缺失牙可表现出不同严重程度，严重的先天缺失牙定义为缺失6颗或6颗以上牙齿,不包括第三磨牙。

少牙畸形(oligodontia)一词用来定义多颗牙的发育性缺失，通常与系统疾病的临床表现有关。部分先天无牙症是一有争议的病名，曾一度被普遍使用，但现在已弃用。

病因

先天缺失牙可能是家族性因素引起，多数患者是曾有该病史家族的成员。遗传的特点很复杂，至今不十分清楚。先天缺失牙也可发生在无家族遗传史的个体。

先天缺失牙也是许多系统发育缺陷病如少汗外胚层发育不良(hypohidrotic ectodermal dysplasia)、唐氏综合征(down Syndrome)和软骨外胚层发育不良(chon-droectodermal dysplasia)的一个常见的表征特点。

唇腭裂可造成所涉及的牙槽骨发育性的障碍，也可能导致该部位牙齿尤其是上侧切牙的缺失。

分类

文献中对先天缺失牙几乎没有统一的分类，一般根据严重程度分类。

1. 轻、中度先天缺失牙：通常缺失2颗或2颗以上的牙齿,但不超过6颗,第三磨牙除外(图1)。
2. 重度先天缺失牙：缺失6颗或6颗以上的牙齿，除外第三磨牙(图2)。该病常伴有过小牙(microdontia)。
3. 少牙畸形(oligodontia)：全口多数牙缺失,通常是系统缺陷病的口腔表现。

发病率

正常人群中恒牙列的先天缺失牙发病率为3.5%~6.5%;女性较男性更易罹患,男、女之比为2:3。人群中恒牙列重度先天缺失牙的患病率为0.3%。在乳牙列中,患病率为0.1%~0.9%,性别无明显差异。

通常最多受罹患的是上侧切牙、上颌和下颌第二前磨牙和下切牙。先天缺失牙极少罹患上中切牙、上下颌尖牙或第一磨牙，但在重度先天缺失牙的病人口中可发生上述牙缺失。

临床表现

先天缺失牙有许多临床表现特点，这使对病人的治疗设计和处理变复杂化。

译者：北京大学口腔医学院
北京海淀区中关村南大街22号　100081

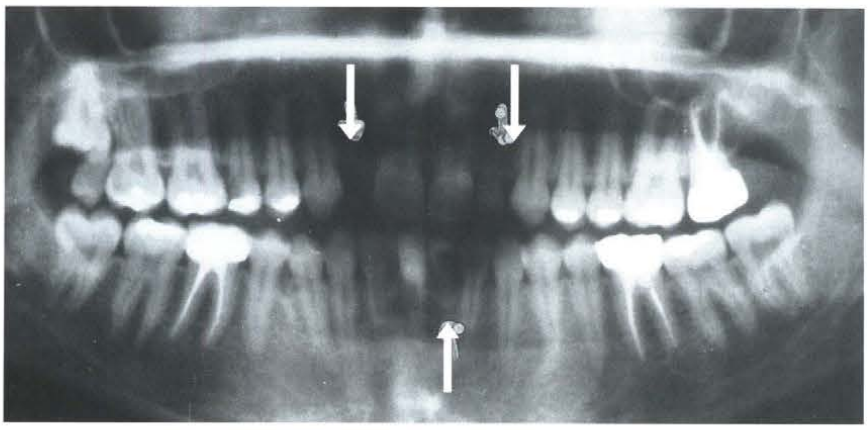

图 1 轻到中度先天缺失牙症。箭头所指为双侧上侧切牙和左下中切牙缺失

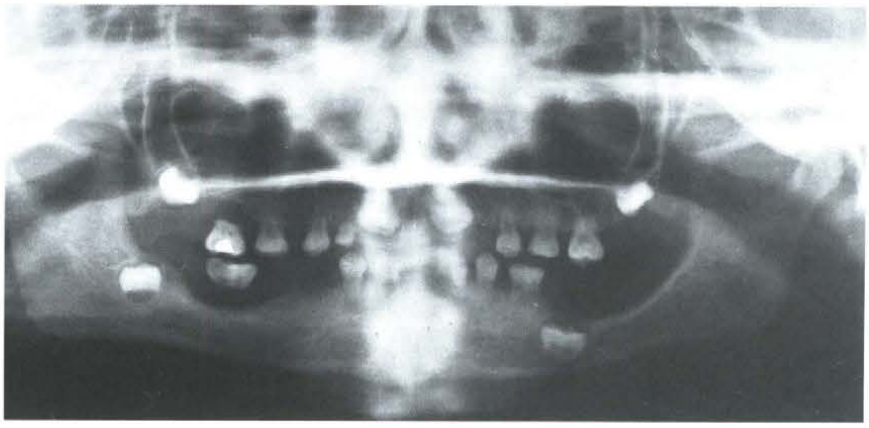

图 2 重度先天缺失牙症。牙齿严重缺失，过小牙和乳牙滞留

1. 牙齿的外形常呈椎形、圆锥形或过小牙，存在美观和功能问题。固定修复时预备牙体会很困难。而由于缺乏倒凹活动义齿的固位又存在问题。
2. 恒牙萌出迟缓或异常。
3. 如果上侧切牙过小或缺失，上尖牙可能会移位。
4. 滞留的乳牙可能低𬌗，邻近的恒牙向间隙倾斜，导致间隙缩小。通常这些滞留的乳牙发生骨粘连。外科和正畸治疗时要考虑到骨粘连的问题。
5. 牙齿缺失常伴有牙槽骨发育障碍，导致牙槽嵴明显萎缩和缺乏后牙支持。

治疗方式

选择何种治疗一般取决于先天缺失牙的严重程度，需要进行一系列的、包括儿科、正畸和修复科专家参与的治疗，病人要在年岁小的时候即开始治疗。

要将治疗的情形和目的全部告之病人和家长。在做治疗计划时要考虑以下多种影响因素：

1. 患者年龄。
2. 口中剩余牙数目和健康状况。
3. 缺失牙数。
4. 患龋情况。
5. 支持组织健康状况。
6. 𬌗关系。
7. 息止𬌗间隙。

在治疗设计中可考虑以下治疗方法：

1. 如果预计拥挤，应及时拔除乳牙，使间隙自然关闭，可减少以后的干涉性治疗需要。
2. 异位牙可能要靠外科手术暴露助萌和正畸牵引。
3. 切除粗大的系带和做冠延长术将有助于以后预期的固定修复。
4. 为便利于正畸和修复治疗需要拔除低𬌗乳牙。
5. 正畸治疗包括应用功能矫治器、活动或固定矫治器来关闭间隙或间隙再分配，这对先天缺失牙的整体治疗起着重要的作用。

轻、中度先天缺失牙

上颌侧切牙缺失最常见。先天缺失上侧切牙的病人的部分修复设计可能是做正畸治疗。

可选择的治疗方法：

1. 不治疗或用复合树脂做简单的修复：间隙小的病人可能感觉自己牙齿的外形尚好，所以不须治疗；另一些人可用复合树脂修改牙齿外形，关闭小的牙间隙，改善美观效果。
2. 间隙关闭：侧切牙缺失所留下的间隙可用延宽尖牙和颊侧面来关闭；最终达到 II 类𬌗关系。将尖牙和第一前磨牙的外形选择性的改磨，并用复合树脂修复，分别仿做成侧切牙和尖牙的外形。
3. 敞开间隙：间隙关闭的另一种选择方法是保持或扩开必要的间隙，再做义齿修复代替缺失的侧切牙。替代修复的方法有可摘局部义齿、传统的局部固定义

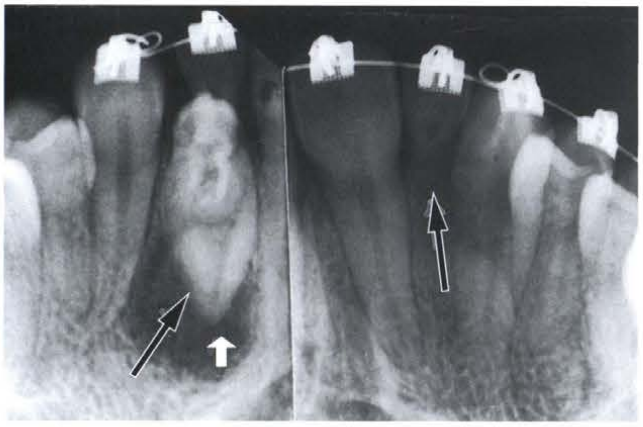

图 3a 轻、中度先天缺失牙症的处理。双侧上颌恒侧切牙缺失，双侧乳侧切牙滞留(箭头↑示)，在左侧切牙区有一多生牙(箭头⇧示)

图 3b 在愈合期，丙烯酸树脂可摘义齿修复，做间隙保持器

齿、树脂粘接的局部固定义齿和单颗牙种植。

病例报告

一个 17 岁的沙特女孩在利雅德(Riyadh)牙科中心做正畸治疗，她是一个合作的大学学生，并对自己的口腔健康和美容很在意。她正在做正畸治疗以关闭上侧切牙牙间隙。

检查结果显示：面型十分对称，每侧均为磨牙中性殆(I 类殆)关系，先天缺失上侧切牙，乳侧切牙滞留。上颌牙弓在前牙区有牙间隙，下颌稍拥挤。X 线片检查发现在上侧切牙位有一个埋伏多生牙(图 3a)。

正畸治疗的目的是为修复缺失牙提供足够的间隙，关闭上颌剩余的间隙，纠正下前牙拥挤。

她被介绍到专家门诊，决定是否可用种植体固位牙来代替侧切牙。采用多学科协作途径，病人、正畸专家、口外专家、修复医师和牙科技师对下列治疗目标达成共识：

1. 小心拔出多生牙，不损伤左侧滞留乳牙。
2. 等待一年至骨完全愈合，再放置种植体。
3. 用种植体固位冠修复缺失的上侧切牙。

在局麻下，从腭侧外科拔除多生牙。拔牙一年后拔牙区骨愈合。

在双侧侧切牙缺失牙区，分别植入标准的 13mm 和 15mm 长的 Brånemark 种植体(Nobel Biocare)。在愈合期内，患者戴即刻义齿（丙烯酸树脂）保持间隙（图 3b)。

愈合 4 个月后去除正畸矫治器。在局麻下实施种植二期外科手术。软组织外科成形手术获得良好的牙尖乳头。适位安置 3mm 的 CeraOne 基台，用 32nm 的扭距力拧紧(图 3c)。当日，粘上丙烯酸树脂临时冠。

2 周后软组织愈合，取印模和制作金属烤瓷冠。去除临时冠，戴上永久冠。假牙的外形非常好，病人十分满意(图 3d)。7 年后随访病人无不适(图 3e、3f)。

重度先天缺失牙

前述的重度先天缺失牙是指缺失 6 颗或 6 颗以上的恒牙，从本质上讲这是流行病学定义。该名词没有表述出治疗存在的难度，如牙齿大小、形状、位置、殆间剩余间隙和殆的情况。但当缺失很多牙时就会需要更多的治疗。

可选择的治疗方法：在治疗计划中，病人的年龄是最重要的考虑因素。

1. 修复前的正畸治疗：在修复治疗开始前，有些病人可能需要正畸移动牙齿到合适的位置，或牵引出潜伏的牙齿。
2. 可摘局部义齿修复：有许多文献报道可摘局部义齿

图 3c 二期外科种植手术阶段的 X 线根尖片

图 3d 粘冠后外观

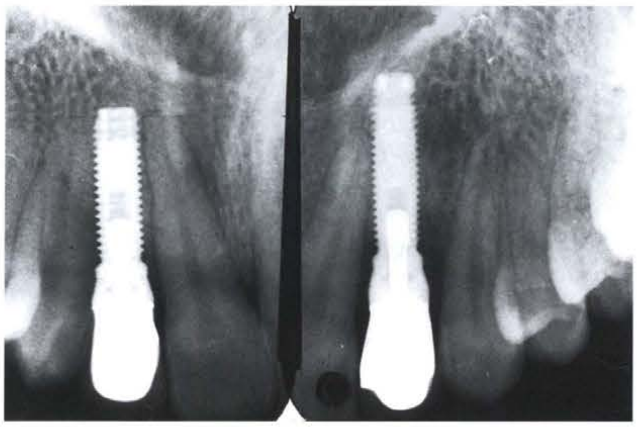

图 3e 种植 7 年后随访 X 线根尖片

图 3f 治疗 7 年后的微笑像

可能有不利的作用，并只能用于诊断性的矫治器，或只有当这些可摘局部义齿被肯定是最好的治疗方法时才可使用。

3. 传统的局部固定义齿修复：按一般治疗原则，特别是当粘接技术应用后，固定义齿修复效果较活动修复好。一般对年轻人避免用金属烤瓷冠修复。大的固定修复桥粘接固位较差。

4. 种植固位修复体修复：对重度先天缺失牙患者来讲，选择种植是最好的方法。很多文献报道了与活动和传统固定修复方法相比种植修复方法的优点。

病例报告

一个 18 岁的沙特男孩，定期来利雅德（Riyadh）牙科中心就诊，被介绍到种植诊室做种植固位修复体修复缺失牙的临床可能性评估。病人是很合作的大学学生，并且口腔卫生自觉维护。他有上下颌可摘局部义齿但不爱戴。

检查发现以下问题：

1. 缺失牙：右上中切牙、侧切牙和尖牙；左上侧切牙、尖牙和第一前磨牙；左下中切牙、侧切牙和第三磨牙；右下中切牙、侧切牙和第三磨牙（图 4a）。

2. 滞留乳牙：右上第一乳磨牙及左上乳尖牙和第一乳磨牙。

3. 有银汞充填体牙：右上第一、第二磨牙；左上第一、第二磨牙；左下第一磨牙和右下第一磨牙。

4. 过小牙（图 4b）。

病历资料中记录右上中切牙已因以前的创伤而拔除，左上中切牙已经移位到左上侧切牙区（图 4b）。临床和 X 线片检查上、下颌前牙区的牙槽骨宽度不够。

至此重度先天缺失牙、过小牙的诊断成立。家族史不

图 4a 重度先天缺失牙症的处理。上下颌前牙缺失

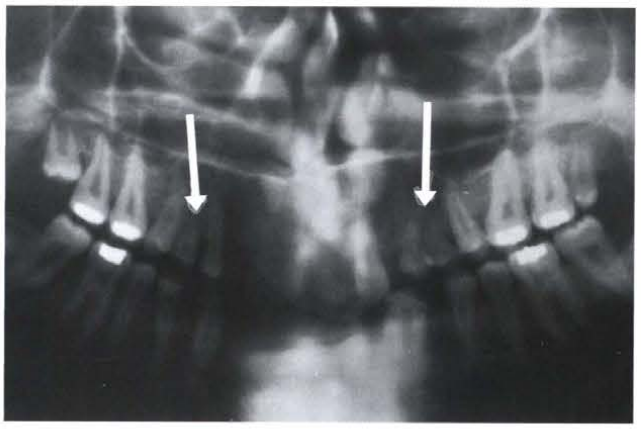

图 4b 曲面断层片显示缺失牙、滞留乳牙和过小牙(箭头所示)

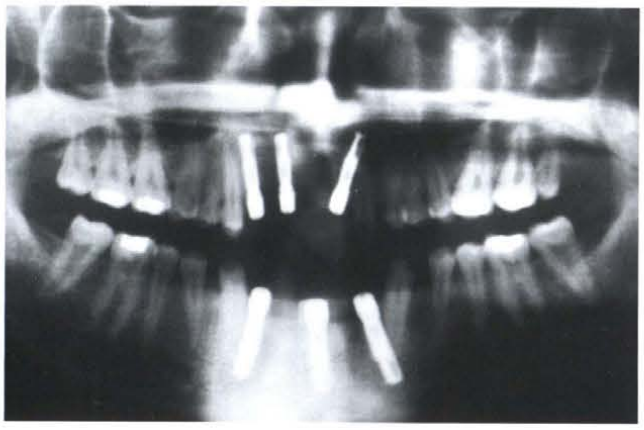

图 4c 种植二期手术后曲面断层片

图 4d 上下颌修复体

详。他是家族中唯一受罹的孩子。全部家庭成员化验结果:澳抗阳性和丙肝抗体阳性。既往无输血史。感染肝炎的原因不详。他的肝功化验结果:凝血时间和部分凝血原时间在正常范围内。

病人热切希望用种植体修复缺失前牙。由于修复体跨度过长及过小牙和滞留的乳牙存在,传统的固定局部义齿已不是适应证。与患者和家长讨论后制定了以下治疗目标。

1. 局麻下检查评估种植所需的前牙牙槽骨嵴的宽度(病人拒绝增宽术)。
2. 选择性的调磨左侧切牙区的牙齿,改形为侧切牙。
3. 左上第一乳磨牙用树脂修复改形成左恒尖牙。

局麻术后严格控制感染,将 3 支直径 3.3mm 的种植体(Nobel Biocare)植入双侧上下前牙区。选择固定局部义齿设计,而不是单个冠修复。由于颊侧骨量不足,左上中切牙区的种植体方向不理想。嘱病人服抗生素,阿莫西林 500mg,每日 3 次,服 5 天。

术后平稳。在愈合期病人拒绝佩戴义齿。愈合 6 个月后,局麻下实施种植二期手术。取下钉帽,换上愈合基台,2 周后再改换成 Mirus 锥形基台(Nobel Biocare),见图 4c。

取硅橡胶印模,制作临时固定局部义齿。下牙弓缺失 4 颗前牙,但间隙大于 4 颗前牙宽度。为了取得美观效果,决定不增加牙齿外形大小,而再增加一颗前牙,病人感到满意。

由于左上侧切牙的存在,在右侧上中切牙和尖牙区,丙烯酸树脂临时冠桥修复体的美学效果令人不甚满意(图 4d),主要是修复体的牙间隙效果不佳。所以,决定制作一个细金属支架,由一个螺钉固位装置连接支持

图 4e 右上中、侧切牙冠一体制作,并用螺钉连接到金属支架上

图 4f 右上尖牙和左中切牙冠粘接到金属网架上

图 4g 最终结束治疗后的曲面断层片

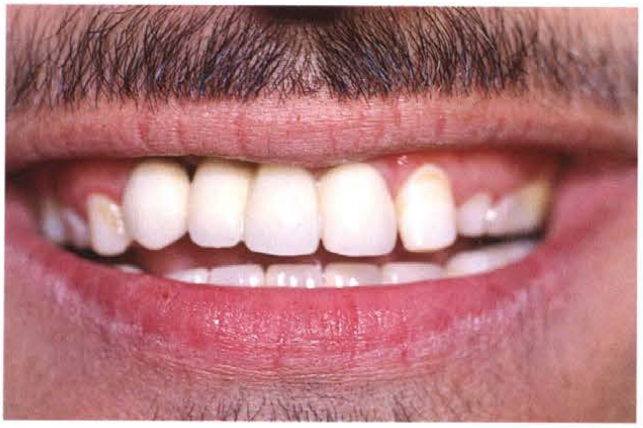

图 4h 治疗后的微笑像

右上侧切和中切牙一体烤瓷冠;右上尖牙和左上中切牙再分别用水门汀固定冠(图 4e、4f)。

最后的修复效果非常好。左侧切牙调磨改形;滞留的左上乳尖牙太小,不能被用来改形为左上恒尖牙(图 4g、4h)。3 年随访,结果相当好,病人十分满意。

讨论

近年来,尤其是树脂粘接固定局部义齿和骨结合种植体的应用发展,对患轻、中度先天缺失牙病人的处理已有很大的进步。治疗计划包括:对病人口腔卫生、社会经济背景和依从性的缜密的考虑。需要术前准备性的正畸治疗排齐牙齿,创造合适的间隙和建立预计种植部位旁邻牙的理想的轴向倾角。

缺失牙的早期诊断十分重要,这样可以在早期多学科协作确定治疗办法。

结论

先天缺失牙症的定义为发育性的一颗或多颗牙缺失,正常人群中的发病率 3.5% ~6.5%。对该类尤其是前牙缺失和患有重度先天缺失牙的病人,采用骨结合种植体修复缺失牙方式,结果另人满意。