译文

上颌前部多颗额外牙病例的多学科联合矫治——病例报告

Multidisciplinary management of multiplemaxillary anterior supernumerary teeth: a case report

Vinaya Kumar Kulkarni, Sampath Reddy, Mahesh Duddu, Deepi Reddy

原载 Quintessence Int 2010;41:191-195(英文)

禹 洁 译 姜若萍 审

摘 要

额外牙是较为常见的牙齿形成障碍，其发病形式多种多样：可单发或多发，可位于单侧或双侧，可能出现在双颌或仅限于单颌。上颌正中额外牙是指发生在上颌前部两中切牙之间的额外牙。本文介绍了一例12岁男孩因4颗上颌正中额外牙导致上颌中切牙异位阻生的多学科联合治疗。经临床及X线检查后，外科拔除4颗上颌正中额外牙同时暴露阻生的右侧上中切牙，术后两中切牙间间隙达14mm。随后，根据头影测量分析行正畸固定矫治：将中切牙牵引至殆平面高度后继续排齐，根据牙量调整切牙间间隙，通过复合树脂修复切牙间少量残余间隙。

关键词 复合树脂修复；异位；阻生；上颌正中额外牙；正畸治疗；外科拔牙；额外牙

专家点评

姜若萍教授点评：该病例报告的特色在于多发性正中额外牙导致的中切牙阻生和严重异位的多学科联合治疗，矫治后获得了较好的美观和功能效果。文中对额外牙是否拔除及拔除时机的讨论对临床具有一定的指导意义。可惜对于一些细节问题交代得不很清楚：文中采用的外科术式是不是保证阻生牙暴露后牙龈附着良好的原因？14mm宽的切牙间隙关闭时有什么需要注意的问题？最后，采取复合树脂进行牙冠修复的原因也交代不清，没有进行必要的分析和讨论；如是否由于额外牙导致相邻牙齿牙冠形态异常？有无上下颌牙量的Bolton比率异常？这些还需要读者阅读时加以分析思考。

额外牙属于比较常见的牙齿发育障碍。“上颌正中额外牙”指位于上颌中线处的额外牙。虽然额外牙可能表现为单发或多发，可能伴或不伴病理改变，其常见的并发症包括上颌切牙阻生、异位，中切牙间隙、拥挤、扭转，牙根弯曲，以及邻牙的牙根吸收。其他并发症还包括由额外牙来源的始基囊肿或含牙囊肿导致骨质破坏或口鼻瘘等。

额外牙的病因尚不明确。现有的理论主要为：隔代遗传或返祖现象、牙胚异常分裂、牙板局部过度活跃、遗传及环境因素。不过，牙板过度活跃是上述诸

译者单位 北京大学口腔医学院正畸科
北京海淀区中关村南大街22号 100081

多病因中得到广泛认同的。

文献中提及的额外牙发生率在不同人群中从<1%到>6%不等，恒牙列约为乳牙列的2倍。额外牙发生率在乳牙列没有明显性别差异，但在恒牙列中男性发生率约是女性的2倍。

额外牙在上颌较为常见，尤其好发于上颌前牙区。上颌正中额外牙是最常见的类型，其次为上颌侧切牙区、下颌前磨牙区、下颌第三磨牙区和上颌前磨牙区。从形态学上看，额外牙主要有两类，一类多具有正常牙齿形态，而另一类则表现为圆锥形、疣状、牙瘤、磨牙形或其他形状。

本文报告了一例12岁男性患儿，因4颗上颌正中额外牙引起上颌中切牙错位和阻生。

1 病例资料

男性，12岁，因上前牙不齐、影响美观求治。无特殊全身病史及家族史。

口内检查显示4颗上颌正中额外牙部分萌出，左侧中切牙唇向远中错位，口内未见右侧中切牙（图1）。恒牙列，磨牙和尖牙均为安氏I类关系。

影像学检查显示上颌右侧中切牙阻生，两中切牙间可见4颗额外牙（图2）。2颗上颌中切牙牙根发育已完成。

治疗计划：外科拔除全部上颌正中额外牙，暴露阻生的右侧上中切牙，正畸矫正远中唇向错位中切牙。

1.1 外科治疗阶段

图1 口内观：4颗上颌正中额外牙和上颌左侧中切牙唇向远中错位

图2 术前上颌咬合片

局部麻醉后，用15号手术刀做牙槽嵴上切口和两个松弛切口。翻开黏骨膜瓣完全暴露并拔除4颗上颌正中额外牙（图3）。再修整黏骨膜瓣，暴露阻生的右侧上颌中切牙。手术创口用聚维酮碘生理盐水冲洗。瓣膜复位、拉拢、3-0缝合线缝合。1周后拆线，可见创口愈合良好，所暴露的上颌右侧中切牙有足够的牙龈组织附着。术后，异位的两侧上颌中切牙间有14mm间隙（图4）。

1.2 正畸治疗阶段

在正畸治疗开始前，对患者做头影测量分析。正畸治疗目标为内收上颌切牙以减少侧貌突度，减少并重新分配上颌前牙间的间隙。

使用0.018英寸（0.46mm）槽沟系统的ROTH直丝弓矫治器，初始排齐弓丝为0.016英寸镍钛圆丝。更换至0.016英寸（0.41mm）澳丝主弓丝后，利用结扎丝牵拉右上中切牙直至牵引到𬌗平面，然后更换至0.016英寸×0.022英寸（0.56mm）不锈钢方丝并使用弹性链状皮圈关闭间隙。大部分间隙关闭之后，使用镍钛推簧重新分配剩余间隙为复合树脂修复做准备（图5）。最后，上颌前牙间剩余的少量间隙采用复合树脂修复（图6）。

正畸矫治后获得了令人满意的美观效果和咬合功能；上颌切牙排齐且牙髓健康有活力。矫治后曲面断层片显示牙根排列平行，未见牙根吸收迹象（图7）。拆除矫治器后进行固定保持。

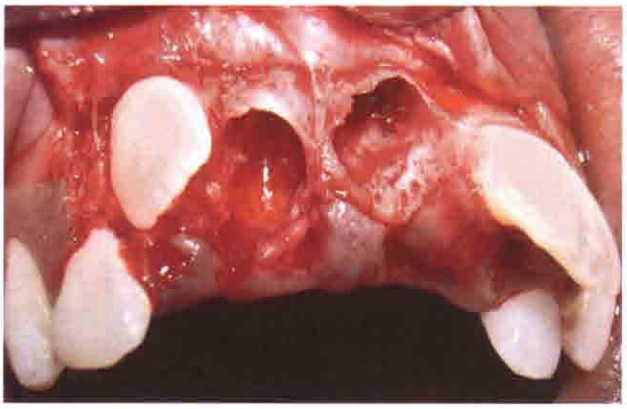

图3 4颗上颌正中额外牙拔除后的术区

图6 复合树脂修复少量牙间隙

图4 上中切牙间间距（14mm）

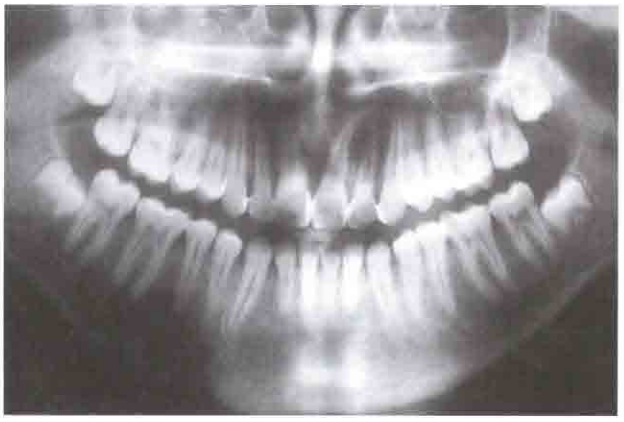

图7 治疗后曲面断层片

图5 用镍钛推簧重新分配上颌切牙间间隙

2 讨论

本文报告了一例青少年患者的多颗额外牙（上颌正中额外牙）的临床特征、诊断和治疗。多发性额外牙有时伴随某些生长发育异常或综合征而出现，如唇腭裂、锁骨颅骨发育不全、Gardner 综合征、软骨外胚层发育不良、唐氏综合征、颅面成骨不全症、口-面-指（趾）综合征、许勒综合征和弥漫性躯体血管角化瘤。Taner 等人曾报道了一个相似的病例，11 岁男孩，上颌中切牙之间有 4 颗额外牙，且伴有智力迟钝。但本病例没有发现智障、发育异常或任何综合征的迹象。

多发性额外牙的治疗取决于它们的形态、部位、对邻牙的影响或潜在影响。尽早拔除上颌正中额外牙的指征如下：中切牙迟萌、阻生或异位萌出，额外牙妨碍积极的正畸治疗，已伴随病理改变，额外牙已自发萌出。但是，拔牙并不是额外牙治疗的惟一选

择，若相关牙齿萌出正常且没有并发症，可以考虑保留额外牙，但要定期随访观察。

关于上颌正中额外牙的最佳拔除时机并没有明确指标。一些学者建议额外牙一经确诊后在儿童期即可拔除；也有些学者认为应推迟至8～10岁，到中切牙和侧切牙的牙根发育接近完成时再拔除。本例就诊时间较晚，已处于恒牙期且中切牙根尖已闭合，因此接诊后即设计将上颌正中额外牙拔除。

额外牙拔除后，阻生牙通常会自然萌出，所需时间从6个月至3年不等。影响牙齿萌出的因素包括：额外牙的形态、数量；未萌恒牙异位的距离、相对于中线阻生的角度；恒牙牙根的形成量；额外牙牙根的发育阶段；留给待萌牙的可利用间隙等。

3 结论

不伴综合征的多发性额外牙（上颌正中额外牙）病例在临床上较为少见。本文展示的病例即属此类。病例中多发性额外牙的诊断是基于全面的口腔及影像学检查而得出的。尽管患者就诊时机较晚，已发生上颌中切牙的阻生和异位，但经过口腔外科和正畸科联合治疗，仍然获得了令人满意的美观效果及功能稳定的殆关系。因此，额外牙的处理需要多个相关学科协作，制定详尽周全的治疗计划。

2011年第九次全国牙周病学学术会议通知

经中华口腔医学会批准，由中华口腔医学会牙周病学专业委员会主办，山东大学口腔医学院承办的"2011年第九次全国牙周病学学术会议"将于2011年6月17～19日在山东济南召开。会议将邀请国际和国内著名牙周病学家及相关学科专家进行学术报告。会议征稿要求如下：

一、临床研究和基础研究论文

1．关于牙周病学方面的临床研究或基础研究，必须是未曾发表的论文，来稿需全文并附中英文摘要，摘要要求500字以内的规范书写，包括：中英文题目、作者和单位、研究目的、材料方法、结果和结论。

2．每人限投一篇第一作者的论文。中英文摘要将汇编成大会论文集。

3．投稿需打印稿一份，电子版一份（E-mail投送）。

4．稿件将由牙周病学专委会专家统一审稿并确定是否作为大会发言或分会场发言。

5．投稿截止日期：2011年4月20日（以邮戳为准）。

二、牙周病系统治疗的病例报告

病例报告分三段式书写，即介绍、诊治经过、讨论或结论。

1．牙周炎患者或伴全身疾病的牙周炎患者在规范的基础治疗上进行了牙周手术或多学科治疗的纵向观察。需提供治疗前后的临床照片、牙周检查记录表、全口根尖片、模型照片等。

2．疑难杂症病例报告。需提供临床照片、牙周检查记录表、全口根尖片、模型照片和相关检查结果等。

会议将评选优秀病例报告，并设奖。

稿件寄至：福建省福州市杨桥中路246号福建医科大学附属口腔医院　骆凯　或　闫福华　收　邮编：350002

电话：0591-83736427　传真：0591-83700838　E-mail：kqperio@126.com

中华口腔医学会牙周病学专业委员会