译文

颞下颌关节色素绒毛结节性滑膜炎

Pigmented Villonodular Synovitis of the Temporomandibular Joint

Piero Cascone, Fabio Filiaci, Francesco Paparo, Maria Cristina Mustazza

原载 J OROFAC PAIN 2008; 22: 252-255(英文)

陈薪伊 译 傅开元 审

摘 要

色素绒毛结节性滑膜炎（PVNS）是一种较罕见的影响关节内滑膜层的疾病。1941年，Jaffe等学者首次对PVNS进行全面阐述，认为这是一种病因不明的良性滑膜炎症病变。PVNS累及颞下颌关节(TMJ)的报告极为罕见。本文描述的是1例78岁男性的右侧TMJ PVNS。临床检查发现其右耳前肿物；MRI扫描显示其右侧髁突外侧紧邻关节囊的肿物。本文对该病的临床和病理特征进行了阐述。

关键词 色素绒毛结节性滑膜炎；颞下颌关节病

专家点评

傅开元教授点评：本文虽然报道的是1例较为罕见的颞下颌关节色素绒毛结节性滑膜炎(PVNS)。名称上称之为滑膜炎，但临床很多方面却表现为良性肿瘤。临床上常有颞下颌关节紊乱病相关的症状，如咀嚼疼痛、关节杂音和张口受限，应注意鉴别诊断。颞下颌关节病疼痛门诊中时常有主诉为关节区疼痛或耳屏前肿胀，最终诊断为颞下颌关节或关节周围组织来源的肿瘤并不少见。其中，良性肿瘤相对多见的是骨软骨瘤、软骨瘤、骨瘤、滑膜软骨瘤病，而恶性肿瘤多为转移瘤。

累及颞下颌关节(TMJ)的良性肿瘤以及类肿瘤样病变非常少见。相对多见的是骨软骨瘤、软骨瘤、骨瘤、滑膜软骨瘤病以及色素绒毛结节性滑膜炎(pigmented villonodular synovitis, PVNS)。PVNS是一种累及关节滑膜、关节囊和腱鞘的良性、局部侵袭性病变。1852年Chassaignac第一次描述了PVNS。1941年Jaffe等学者首次对PVNS进行了全面地阐述，认为这是一种病因不明的良性滑膜炎症性病变。1973年，Lapayowker等报告了第1例TMJ PVNS，发生于TMJ的PVNS比较罕见。实际上，PVNS通常发生于足、足踝、手指、髋、肘、手腕、和肩关节，并且在人群中发病率约为1.8/100万。由于和其他疾病有着类似的临床表现，PVNS有可能被误诊为颞下颌关节紊乱病(TMD)、腮腺肿物或TMJ区软组织肿物。TMJ功能紊乱相关的症状有咀嚼疼痛、关节杂音以及张口受限等。然而，更常见的情况是，仅仅是在下颌骨区域存在一个无疼痛、无压痛、生长缓慢的肿块。

译者 北京大学口腔医学院颞下颌关节病口颌面疼痛中心
北京海淀区中关村南大街22号 100081

结节性滑膜炎的镜下主要特征是非特异性的炎症过程，导致滑膜层扩张，表现为乳头状突起、绒毛状小结节。其组织病理特征是伴含铁血黄素沉积的滑膜肥厚、炎症反应和极少见的骨侵蚀。PVNS在组织学上呈结节型或弥漫型表现。最常见的结节型病变（绒毛）有巨细胞瘤、黄色瘤、黄色肉芽肿和骨髓多核巨细胞瘤，一般累及与滑膜不相连的部分。绒毛型主要由组织细胞样细胞组成，散在分布多核巨细胞的破骨细胞样细胞，伴有蕾丝状不规则钙化的软骨样区。覆盖在滑膜表面的细胞层主要由单层分叶状排列的单核圆形上皮样细胞和富脂肪细胞组成。弥漫型可波及全层滑膜，通常被称之为巨细胞纤维血管瘤、慢性出血性绒毛滑膜炎或良性滑膜多形细胞瘤。

目前，这类滑膜肿物的病因仍不明确。从病理学角度考虑，一部分学者推测急性或反复的关节创伤可能在PVNS的发展中起到一定作用。而其他观点的提出则是基于患者的全身健康状况。

我们报告的这例TMJ PVNS，不仅因为它发生的部位不同寻常，而且需要强调的是它具有和腮腺肿物类似的临床表现，同时还伴有疼痛。

病例报告

2006年6月，在罗马La Sapienza大学口腔颌面外科接诊了一名78岁的男性患者，主诉右侧口面部疼痛。初步检查发现其右侧耳前区有一小肿块，轻度开口受限，伴明显的开口型右偏。明确的既往史只有高血压和糖尿病。

临床检查：患者右侧耳前区触及一球状、无痛、边界清楚的肿物。右侧面神经功能正常。MRI显示其右耳前区有1.5cm大的肿物，位于右髁突外侧，邻近关节囊。（图1），周围骨组织受侵蚀不明显。

经右耳前冠状入路手术治疗，完整切除肿物及部分滑膜组织，保留关节盘和髁突（图2）。术中见褐色、质脆肿物，与关节滑膜邻近且紧密粘连，但易从髁突或关节盘上剥离。对肿物作进一步病理检查，结果显示为由十分密集的多核巨细胞和卵圆形细胞组成的结节，证实了PVNS的诊断。术后过程顺利，术后1天患者出院。

在为期2年的随访中，患者下颌功能良好，放射学检查未见局部复发迹象（图3）。

讨论

PVNS属于一种滑膜的良性增生性疾病。1941年Jeffe等学者首次引用术语PVNS来描述这一类发生于腱鞘、滑囊和活动关节的特发性增生性病变。过去认为这种实体肿物属于一系列的常见疾病，根据病变部位的不同，称为色素绒毛结节性滑膜炎、色素绒毛结节性腱鞘炎或色素绒毛结节性滑囊炎。

目前PVNS的病因仍不明确。现有4种主要的病因学理论：致病因子、脂代谢紊乱、血液（血制品）反应、不明原因非创伤性刺激所致的炎症反应。然而个别学者把PNVS视作一般的滑膜血管或纤维组织细胞来源的良性肿瘤。在组织病理学中，肿瘤组织表现为弥漫型或绒毛型。从国际文献报道的不足

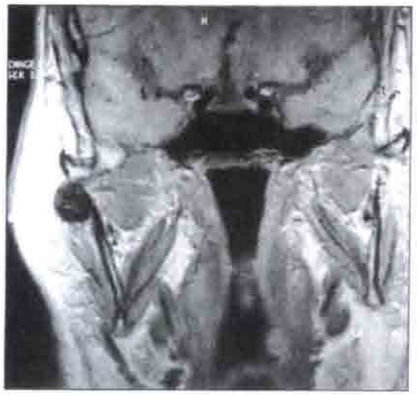

图1 MRI显示病变位于髁突中部的外侧方

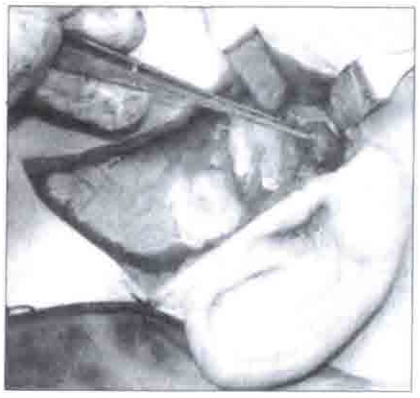

图2 术中见病变大致表现为一褐色、质脆、与关节滑膜紧密粘连的肿物

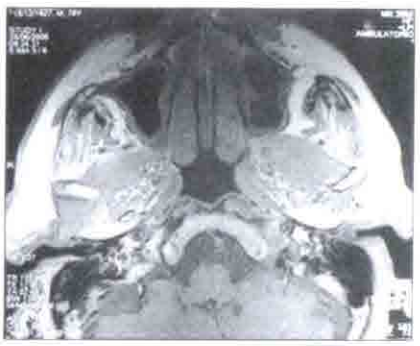

图3 术后2年MRI扫描图像

30例的TMJ PVNS来看，PVNS可发生于任何年龄段，40～50岁年龄段的发病率最高，男女患病率无明显差异。此外，回顾的所有病例提示，PVNS的临床表现使之有可能被误诊为TMJ疾病、腮腺肿物或单纯的TMJ软组织肿物。

对文献的分析表明，可以出现与TMJ功能紊乱相关的症状，如咀嚼疼痛、关节杂音和张口受限。但是，更多见的是，仅在下颌骨区出现无疼痛、无压痛的、缓慢增长的肿物。只有3例患者的初始症状表现为耳痛、牙关紧闭、复视、呕吐和听力下降，这些表现提示可能肿物已侵犯颅底。其中仅1例患者查及明显的颅底肿物。另2例患者的耳前肿物已扩展到颞下窝。

尽管本病相当少见，但在对耳前区肿胀和TMJ骨囊肿的患者进行X线评估时仍需考虑PVNS的可能性。从影像学角度看TMJ PVNS：通常在发病的早期阶段未见异常表现，而明显的关节窝骨侵蚀表现可能出现在病变晚期。当疑为PVNS时，CT或MRI是必不可少的检测手段，以便确定病变的特征、部位和范围。关节(内)镜也是辅助诊断PVNS的有效手段，并且细针穿刺细胞学检查能证实术前诊断。

和弥漫型相比，绒毛型（结节型）更多见。除了绒毛的特征性表现外，其临床病理表现与骨的成软骨细胞瘤类似。免疫学研究表明，绒毛型的特征细胞——组织细胞样细胞对CD68呈免疫反应阳性，而通常对S-100蛋白呈阴性反应。一部分早期报道的颞骨成软骨细胞瘤可能实际上是PVNS伴有软骨样化生。当成软骨细胞瘤的病变发生在颞骨或TMJ时，除了考虑是成软骨细胞瘤外，还应考虑PVNS伴软骨样化生的可能。PVNS与滑膜软骨瘤病之间的关系目前仍不清楚。

治疗PVNS的惟一手段是手术，包括完整切除肿物和邻近累及的组织；由于滑膜病变都有很高的局部复发率（＞50%），因此强烈建议行滑膜切除术。还有一些学者提议对有高风险复发率的患者行术后放疗（35 Gy 分15次）。

Takagi和Ishikawa报告了2例TMJ PVNS在手术切除5年后复发。在7年的随访中，O' Sullivan等报告了3例放疗后的复发病例。

面瘫是术后一个主要的并发症，发生与否很大程度上取决于肿瘤的位置或邻近累及的组织。目前术后面瘫的病例已经报道的有4例，以及1例术后主诉面部无力。

结论

PVNS是一种不常见的关节肿瘤，且较少影响TMJ。尽管它具有良性肿瘤的性质，但是，术前完善的治疗方案对于成功治疗PVNS尤为关键，一是由于它的局部侵袭性，肿瘤组织可扩展至颅中窝、颞下窝、外耳、中耳或颈动脉管及其邻近区域，二是要考虑可能出现的术后并发症。

《唇腭裂手术图谱》 作者Kenneth E.Salyer，医学博士，国际公认的颌面外科专家和学术带头人，国际颌面外科学院和达拉斯医院唇腭裂治疗中心的创始主席。主译者为石冰教授，医学博士。现任四川大学华西口腔医院唇腭裂外科教授、博士研究生导师，唇腭裂外科主任、华西口腔医学院及口腔医院副院长、美国微笑列车西南西北片区专家组组长、全国唇腭裂学组组长。

书中共分七个章节，分别介绍了单侧唇裂唇鼻畸形的初期修复、单侧唇裂术后继发唇鼻畸形的二期修复、双侧唇裂唇鼻畸形的初期修复、双侧唇裂修复术后唇鼻畸形的二期整复、腭裂整复术、咽成形术以及单、双侧唇腭裂伴发骨性畸形的矫正。书中图文并茂，详细呈现了唇腭裂整复的治疗过程。希望这本书为我国广大从事唇腭裂临床治疗的医师提供有益的参考，丰富广大同仁对唇腭裂的认识，使大家结合各自的经验与理论，从本地、本单位的实际情况出发，不断提高唇腭裂治疗水平。

本书60万字，大16开，精装，定价288元，策划编辑：张怡泓。

欲购者请与人民军医出版社函购部联系。电话：010-51927252；联系人：王兰。