专家论坛

通过CT定位无翻瓣手术后即刻放置最终抗旋转个别基台技术

A simple technique for immediate placement of definitive engaging custom abutments using computerized tomography and flapless guided surgery

Jeffrey S. Sherry, Lawrence O. Sims, Stephen F. Balshi

原载 Quintessence Int 2007;38:755～762(英文)

张庆诗 译 刘洪臣 校

摘 要

本文描述了一种新的技术，利用三维CT成像和虚拟种植设计进行无翻瓣定位手术，并即刻放置最终抗旋转氧化锆个别种植基台。下颌第1、第2磨牙拔牙窝愈合后，制作活动义齿并进行扫描。通过互动成像和CAD/CAM软件进行种植体植入设计，然后固定CAD/CAM制作的手术模板，进行无翻瓣手术。在主模型上制作氧化锆个别基台，种植手术时放置基台并用35N·cm的力旋紧。基台的位置、外形和软组织的边缘适合性和在主模型上的情况紧密一致。丙烯酸树脂临时冠粘结到位，在愈合期保持被动咬合。CT和互动设计软件可用来进行精确的种植体植入、最终个别基台的制作和即刻放置，给医生提供了一种高效的手术及修复临床技术。

关键词 CAD/CAM；牙槽嵴骨；个别基台；牙种植体；即刻临时修复体；骨整合

专家点评

刘洪臣教授点评：该文介绍了利用三维CT成像和虚拟种植设计进行无翻瓣定位种植手术，并即刻放置最终抗旋转氧化锆个别种植基台，此方法为人工种植牙提供了高效率地完成植入手术和临床修复的手段。但该文仅报告了1例病例，全面评价其临床效果显然是不够，还需进行大量样本的研究和临床长期效果评价。要完成该项技术的关键是要具备CT设备和相应的软件，通过三维CT对种植区域进行扫描，确定其三维形态，对种植区的高度、宽度及种植方向进行测量分析及定位。在此基础上制备特殊的模板，通过模板完成种植和修复，该方法在国内外均有应用。然而，不可能在每一个单位均购置CT和特殊的种植软件，可以通过CT中心和大医院进行种植区扫描，通过互联网传到设计和制作中心，完成模板的制作，该项技术仍有许多可探讨的内容，如CT评价黏膜的厚度等问题。

种植体周围的软组织美学已经成为当今种植治疗领域的最重要的追求目标。特别是在美学区域，在种植修复体周围创造出可与对侧健康牙相匹配的牙龈结构应作为目前治疗成功的标准。

种植体植入后第一年，一段式和两段式种植体在牙槽嵴顶处都会进行骨改建。造成牙槽嵴顶处两段式种植体周围骨吸收的原因还不完全清楚，但是在种植体植入手术同时就安装基台，之后也不取下来，可能会减少传统两段式种植体基台取下又安上造成的微隙。

译者 解放军总医院口腔种植科
北京复兴路28号 100853

虚拟种植设计及植入系统已经被用于全口及局部活动义齿患者的治疗。这套系统通过CT对病人的颌骨及活动义齿进行扫描，然后将数据输入计算机软件。该软件可以进行术前种植体植入的三维植入设计，使医生能看见所想要的固定修复体。完成虚拟种植设计后，数据资料上传到种植系统加工厂，利用快速成型CAD/CAM技术制作外科模板和工作模型，并上颌架制作义齿。种植体植入时，先将外科模板戴入口内并用铆钉坚固固定。这一过程可以保证计算机上的虚拟设计精确复制到口内。

种植计划软件并不允许医生在植入时事先计划种植体内连接或外连接的旋转方向。通过使用非抗旋转基台和联冠或使用非抗旋转螺丝固位联冠来避开这一限制。

本文概述了一项技术，该技术可使医生利用CAD/CAM无翻瓣定位程序进行种植，同时安装最终的抗旋转个别基台。这些基台的解剖学形式在各个面都与预先定制的外形一致。而定制的外形是基于最初对病人及义齿进行CT扫描所产生的模型设计的。

作者在种植体植入时就放入最终基台，以减少病人的复诊次数，简化修复工序使之与传统固定修复的流程更相像，可减少治疗的花费和时间，提高所有病人的满意度。此外立即安置最终基台以减少愈合基台和临时基台在安装和取下过程中对上皮附着的干扰，减少生物学宽度形成的作用和种植体周围顶部骨质吸收所造成的微隙。

·技　术

一名77岁的妇女右下颌第1磨牙严重龋坏（图1a）。该牙予以拔除后拔牙窝内填入异体冻干骨（LifeLink）。移植材料用胶原膜覆盖（Ace Surgical Supply）。滑动颊侧瓣5-0聚丙烯缝线（Hu-Friedy）关闭伤口。术区平稳愈合3个月（图1b和1c）。

制作活动局部义齿修复下颌缺失的第1、2磨牙。根据定位手术系统的程序在预备义齿上作放射标记（牙胶；Coltene-Whaledent）。利用锥束CT获得CAD/CAM所需的数据。利用定向软件包进行模拟种植体植入（Procera，Nobel Biocare）并将数据上传至瑞典的加工厂进行外科模板的制作（图2a～2c）。

图1　a 右下颌第1磨牙拔除前的根尖片显示远中根和根分叉区严重的龋坏。b、c 种植手术前右下颌后部的颌面观和侧面观

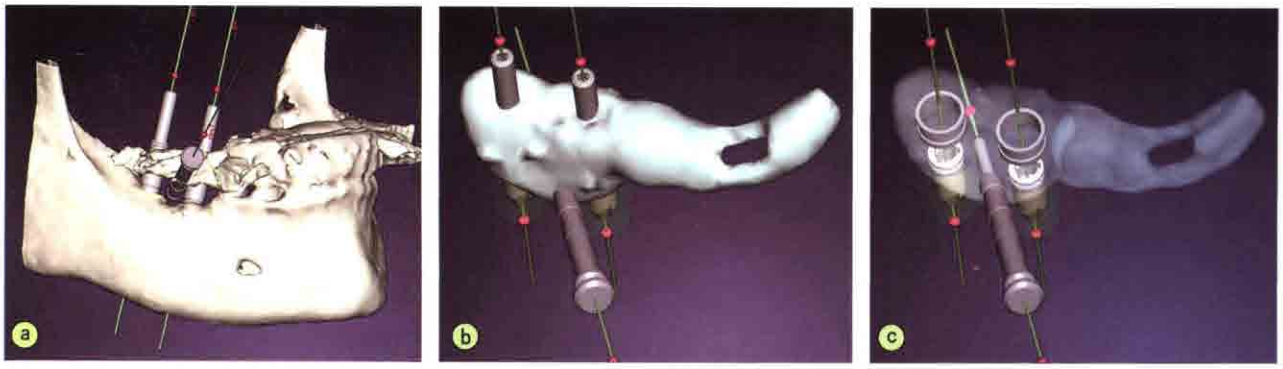

图2　a 应用定位种植系统软件包将CT扫描数据转化为计算机产生的下颌弓三维图像。两个内连接种植体和一个水平固位锚钉展现在三维图像中。前牙区出现散射，但不影响虚拟种植体植入。b 扫描义齿所获得的三维图像指出了基于虚拟种植体位置确定的螺丝孔所在的位置。c 扫描义齿所获得的三维半透明图像指示了外科模板中领圈的位置。

将外科模板送至技工室灌制工作模型。利用改良的模型技术，从模型上去除无牙区域。然后将模板完全就位，灌注软硬组织材料。

临床医生和技工共同讨论来确定模型上的植体替代物的内连接方向。对植体替代物进行定向，以便能将内三角的一个凸角对向颊侧（图4）。然后设计最终的具有定制外形的氧化锆基台（图5）。在个别基台上制作适合良好的丙烯酸树脂临时冠并具有轻微咬合接触。

病人术前口服0.5mg的三唑仑镇静（Greenstone）。用3.4ml含1:100 000肾上腺素的2%的利多卡因进行局部麻醉。戴入外科模板用邻牙上的支托和1.5mm的锚钉进行固定。在植入部位进行黏膜和骨预备，然后植入种植体（图6）。去除外科模板，对植体内连接的旋转位置进行评估。进行<20°的旋转调整以便与主模型上凸角的位置相一致。通过触觉来确定种植体是否能再顺时针旋转。如果医生愿意，也可进行逆时针方向的旋转，注意要达到备洞的尖端。因为旋转角度<60°，可能会出现微小的垂直向位置的改变。在主模型上将氧化锆基台的颊侧作标记以便在口内定位，以35N·cm的扭力固定基台（图7）。

基台上的螺丝孔填入棉花并用临时性光固化材料封闭（Fermit Viadent）。切开两个临时冠以便在基台上就位，调整咬合至轻微接触（图8）。用可流动复合树脂将两个临时冠连接起来。拍根尖片和曲面断层片来确认种植体的植入位置、基台的就位情况及骨的水平（图9）。

愈合情况良好，种植体植入3个月后（图10），用Lava可磨削氧化锆基底材料（3M Espe）和Noritake CZR饰面瓷（Vivadex）制作永久瓷全冠替换临时冠。永久修复体采用玻璃离子水门汀粘固（GC FujiCem，GC America）（图11、12）。

图3 外科模板有两个不锈钢领圈来引导种植体植入，还有一个锚钉领圈。

图4 改良工作模型的颌面观。种植体替代物进行调整使三个内连接的凸角中的一个对着颊侧。

图5 模型上就位的个别磨削氧化锆基台的舌面观

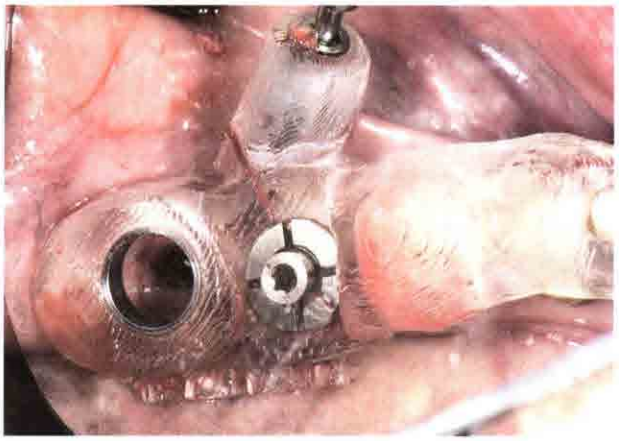

图6 外科模板就位后的颌面观，第1磨牙安放了临时基台。临时基台固定外科模板后进行第2磨牙种植体植入手术。

图7 就位的氧化锆基台颊侧观

图8 临时冠就位后的颊面观，具有被动咬合

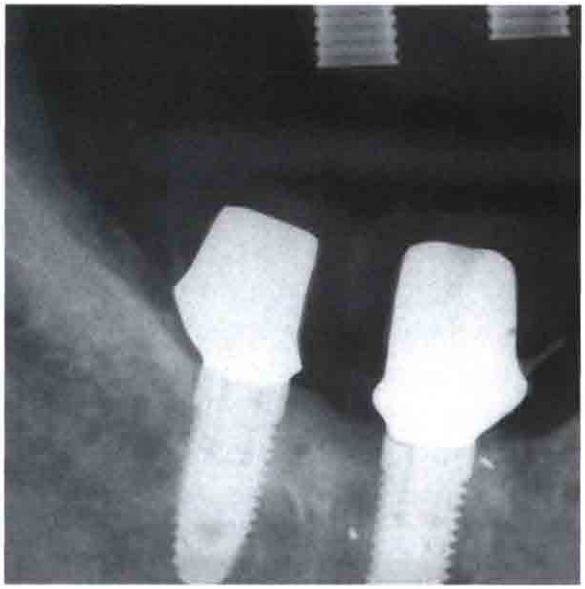

图9 种植体植入、基台就位后的翼颌片

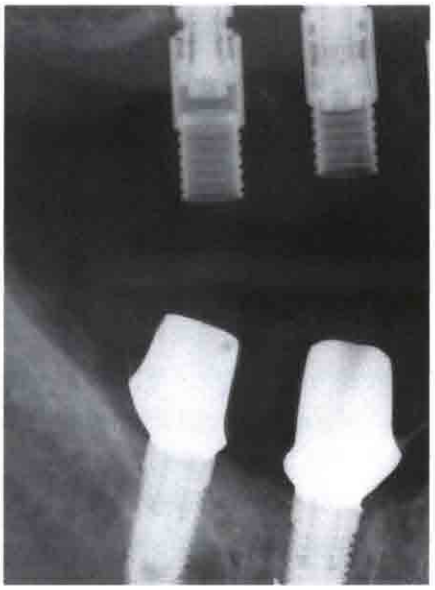

图10 术后3个月的翼颌片

图11 术后3个月基台和牙龈的情况

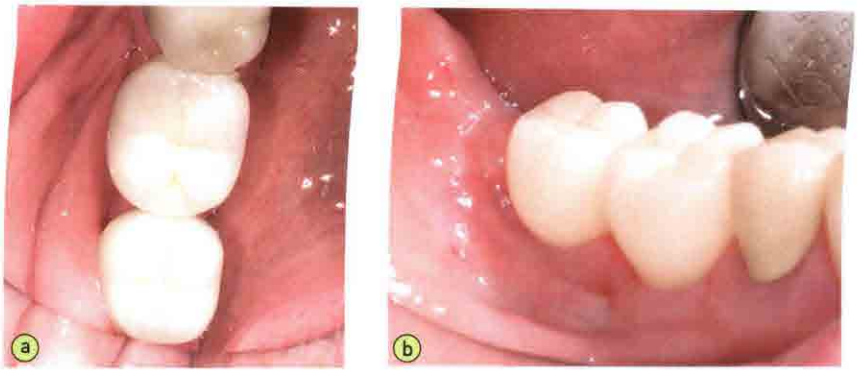

图12 a、b 最终冠修复体粘结就位后的颌面观及侧面观

·讨 论

King 等、Callan 等和另外一些学者的研究表明，种植体－基台界面，即微隙，可以刺激炎性细胞浸润引起种植体颈部骨质环形吸收和新的生物学宽度的建立。非潜没式植入不加载的种植体平均骨改建的量6个月后为1mm，在种植体粗糙面和光滑面交界处植入位置较深的情况下骨改建会更多。与两段式种植体比较宽的生物学宽度相比，一段式种植体的生物学宽度比较窄，类似于真牙。

Piatelli 等在猴子身上发现如果微隙远离牙槽嵴，种植体颈部的骨丧失相对较少。微隙靠近牙槽嵴则骨丧失增加。Cochran 在人体上研究一段式种植体粗糙光滑界面的位置对骨吸收程度的影响，结果证实，该界面越深，牙槽嵴的骨质吸收就越多。

牙槽嵴顶种植体周围骨质丧失对治疗的美学效果有直接的影响，特别是种植体的位置过于偏向薄的颊侧骨板，或是两个种植体相互靠得太近时。

通过控制引起牙槽嵴骨吸收的因素，就有可能提高软组织的美学效果，包括保持种植体周围龈乳头的高度，从而提高美学成功率和病人的满意度。微隙的存在及其距牙槽嵴的距离是牙槽嵴骨吸收的重要影响因素。制作个别基台并在手术时用35N·cm的力量拧紧不再动它可能降低微隙对牙槽嵴骨吸收的影响。同时，这样做还可减少取下和安放愈合基台和最终基台时对上皮附着的干扰。这样可能反过来又会降低上皮附着的根方移动，减少种植体颈部的骨吸收。

本文所描述的定向手术技术使用了定向基台，非抗旋转基台完全就位于种植体头端，并且基台和修复体之间采用了摩擦紧固连接。这种基台的特点是允许一定的可调性，紧固到35N·cm时可以与修复体产生工程上的金属－金属连接，便于长时间维护而不会出现螺丝松动。定向基台与全颌弓混合固定义齿一起使用时尤其有用，可以将严重吸收病例的缺牙和丧失的软硬组织同时修复。对部分缺牙的病例这不是理想的解决方案，特别是牙龈的解剖形态没有用义齿修复时。

使用单个抗旋转基台以便手术时种植体的旋转位置尽量接近模型上种植体的位置。最终基台可以旋紧而不需取下。种植体内连接的旋转位置目前与工作还不能在种植体植入前判断出来。因此，在种植体植入并取下模板之后，轻轻旋转种植体至模型上相同的位置。这样，氧化锆基台凹槽状边缘在口内的位置与在模型上一样。技工室送来的临时冠是联冠。联冠切开后在就位之前在邻面作轻微缓冲，这样可以允许出现微小的偏差。随后将流动树脂注射到邻接区重新将两个冠粘接到一起，这样在最初的骨整合期可获得最大的稳定性。两颗种植体植入的扭力均大于40N·cm，表明种植体有良好的初期稳定性。

冠保持3个月的轻微咬合，对颌是使用定向手术技术修复的种植体支持的全颌固定义齿。种植3个月后，用永久修复体替换临时修复体。

·结 论

应用定向手术技术在种植体植入的同时安放最终基台可以增加植入的准确性和治疗效率。这样可以减少治疗时间，提供稳定的早期种植体基台连接，这可能对保持种植体周围的骨质有积极的影响。这种技术也不需在种植体水平取模。需要进行长期的随访观察并加大样本量来明确证实对牙槽嵴骨的保持。