译文

银屑病关节炎：颞下颌关节作为首个受累关节的表现

Psoriatic arthritis: temporomandibular joint involvement as the first articular phenomenon

Gianpietro Farronato, Umberto Garagiola, Vera Carletti, Paolo Cressoni, Claudio Bellintani

原载 Quintessence Int 2010;41:395-8(英文)

孙 玥 译 傅开元 审

摘 要

银屑病关节炎（psoriatic arthritis, PA）是一种难以发现的慢性系统性疾病。对于该病的诊断主要依据具有银屑病和炎症性关节炎的临床表现。很多报道已描述了银屑病关节炎的颞下颌关节（TMJs）损害，但未见颞下颌关节作为银屑病关节炎受累的首个关节的报道。本文报告一例颞下颌关节病发病后几年才诊断的银屑病关节炎，因为除银屑病之外无其他体征。由于错过早期诊断，造成了严重的颞下颌关节损害。颞下颌关节可以是银屑病关节炎的首个受累关节。要想早期正确诊断银屑病关节炎，牙科医生和风湿病学家的合作是十分重要的。

关键词 侵蚀；MRI；银屑病关节炎；硬化；颞下颌关节

1 引言

银屑病关节炎（psoriatic arthritis，PA）是一种以炎症性关节炎和银屑病为主要特征的慢性自身免疫性疾病。

约有80%的病人，银屑病的症状要先于关节炎发生；5%的病人关节炎和皮肤病变是同时出现的，而关节病变先于银屑病的有15%。如果关节炎早于银屑病很多年发生，那么银屑病关节炎的诊断就很有难度了。

银屑病关节炎有5种亚型：对称多发关节炎、不对称少发关节炎、远端指间关节炎、脊柱炎和破坏性关节炎。

译者单位 北京大学口腔医学院颞下颌关节病口颌面疼痛中心
北京海淀区中关村南大街22号 100081

银屑病关节炎可以侵犯颞下颌关节（TMJ）。在银屑病关节炎患者中影像学上表现皮质骨板侵蚀样破坏的有24%～82%，但临床上累及咀嚼系统的占一半左右。

银屑病关节炎患者最常见的咀嚼系统症状是下颌运动时颞下颌关节区疼痛。颞下颌关节的损害导致大张口困难，但是这在随意选定的银屑病关节炎患病人群中并不是典型表现。在银屑病关节炎患者中经常出现的典型表现是颞下颌关节和咀嚼肌触压痛以及关节区的捻发音。

本文描述的病例，在颞下颌关节症状出现数年后才诊断为银屑病关节炎，因为患者除了银屑病皮肤表现外没有其他的体征。

2 病例资料

一名36岁女性银屑病患者于2007年5月就诊于正畸与咬合科。主诉颞下颌关节区持续性疼痛，偶有关节弹响和绞锁。她早在2000年初就已经出现颞下颌关节问题。

临床检查发现，患者面部不对称，尤其是开口运动出现向左侧偏斜。最大切牙间距离减少到20mm，左侧颞下颌关节触诊疼痛，有明显的捻发音，关节囊肿胀。

行曲面断层、侧位和后前位X线摄片（图1～图3）。后前位片显示明显不对称。左侧下颌升支显著短于右侧，且发现下颌切迹加深。

磁共振成像（MRI）显示右侧颞下颌关节正常影像，但左侧有数处异常（图4），包括髁突表面明显的不规则和溃疡样外观，影像学家称之为退行性改变。左侧关节盘前内移位，而且可以看到双板区反应性增厚。开口位显示髁突相对于颞骨关节突向前运动减少，并且关节盘一直位于髁突的前方。

颞下颌关节功能分析显示开口度减小并出现开

图1 后前位片

图2 侧位片

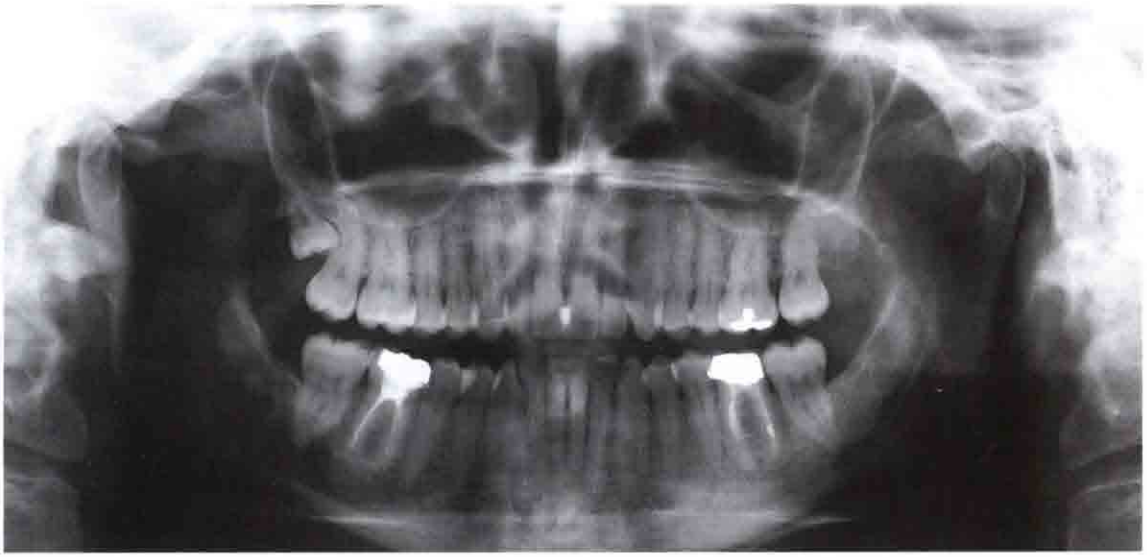

图3 曲面断层片

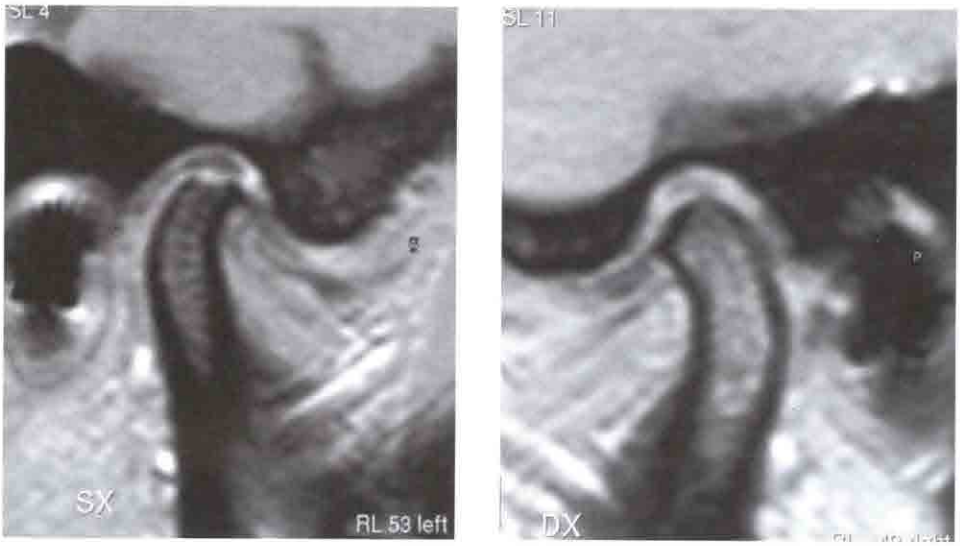

图4 MRI图像，a.左侧；b.右侧

口过程中杂音。肌电图显示双侧咬肌和颞肌前束肌紧张并伴有痉挛。

计算机下颌运动描记证实开口受限（18.9mm）并向左侧偏斜。向右侧向运动受限，但向左侧运动正常。下颌运动轨迹分析显示运动失调是由于颞下颌关节造成的，而非咬合问题。

患者自青春期即出现银屑病皮损，但没有指甲或关节受累。尽管颞下颌关节的症状体征和银屑病关节炎关节受累表现相似，但是并没有做出银屑病关节炎的诊断。

给患者以减少关节疼痛的功能性治疗，包括殆垫（1.5mm高，向前2.0mm）和每日肌功能训练。治疗1个月后，左侧颞下颌关节疼痛消失。4个月后，患者主诉足部轻微疼痛。将其转诊到风湿科，并确诊为银屑病关节炎。风湿科医师发现不对称的跟腱附着点炎，这就解释了之前的颞下颌关节症状。

3 讨论

银屑病关节炎可以只有轻微的症状，发展缓慢，也可以发展迅速而严重。原因可能是多因素的，组织相容性研究提示这种疾病与其他的系统疾病有关。遗传和创伤史是银屑病关节炎发生的重要因素。

颞下颌关节受累占银屑病关节炎病例的20%。当银屑病关节炎累及颞下颌关节时，症状多发生于40岁前并且与创伤相关。

银屑病关节炎的关节改变绝大多数局限于远侧指间关节和掌指关节，但有时候也可以延及近侧指关节，产生特征性腊肠样手指。

银屑病关节炎的系统性症状包括发热、全身疲乏、肌肉疼痛、体重减低、劳累疲倦。关节症状包括晨僵和疼痛、肿胀、运动受限，伴有肌腱炎和滑囊炎。其他相关症状还有，80%患者出现指甲点坑样变、指甲脱离等指甲营养不良改变，还有结膜炎、虹膜炎和葡萄膜炎的眼部红肿疼痛。

对于银屑病关节炎的治疗，多学科合作是十分重要的，因为有很多因素影响疾病的治疗。牙科医师应当基于银屑病关节炎的分型、严重程度和病人对治疗的反应推荐适宜的治疗方案。考虑到银屑病关节炎治疗的复杂性，学科间的交流应致力于健康教育和宣传，以作为预防该疾病的一种手段。

4 结论

银屑病关节炎诊断困难，主要依据疾病的系统表现，如侵蚀性多关节炎和血清学检查阴性。但是，即使出现皮肤病损，也不能完全确诊为银屑病关节炎。颞下颌关节可以是银屑病关节炎的首个受累关节，牙科医师应给予局部疼痛处理和功能训练。

咬殆垫有助于恢复颞下颌关节的运动和功能，减轻疼痛和肿胀，阻止关节的进一步损毁。

早期发现、诊断和多学科的治疗可以减轻疼痛和炎症，有助于防止关节病变的进展和损毁。