修复重建的三维治疗计划

Three-Dimensional Treatment Planning for Prosthetic Rehabilitation
Christian E. Besimo, Hans-Peter Rohner
原载 Int J Periodont Restor Dent 2005;25:81~87(英文).

王琳 译　　冯海兰 校

摘要　一切口腔修复重建治疗都需要建立在健康而稳定的口腔环境基础之上。患者对初步治疗的生物性反应是评价最终修复重建计划的一个重要标准,同时,也可以在开始修复之前检测在患者自身生物条件下能否达到预期的修复目标。本研究所使用的方法是给患者长期戴用临时性修复体。这种临时性修复体依据预期修复体制作,具有一定的形态和功能。在口外进行诊断蜡型的分析是制作临时性和永久性修复体的重要基础,在这一过程中,对于牙齿形状和位置的必要改变可以通过很简单的方法实现。

所有采用固定或可摘义齿进行修复的修复体都需要多学科的协作来制定治疗计划。首先要进行初步治疗,这一阶段的治疗目的是为了获得健康而稳定的口腔环境,这也正是进行修复重建的先决条件之一。患者对初步治疗措施的生物性反应是最终修复治疗计划的决定性条件。经过个性治疗和监控期后,医生对患者的生物性反应进行评价。所谓的生物性反应除了患者口腔组织对初步治疗的反应外,还应考虑到患者自身的修复动机和合作程度,这也是修复治疗远期成功与否的重要影响因素之一。与此同时,患者自身对口腔功能和美观的改变的适应性也是生物性反应的一个重要方面。初步治疗也包括通过对患者自身生物条件的长期评价来判断修复治疗计划,而这一过程可以通过长期戴用根据预期修复体制作的、具有一定形态和功能的临时性修复体来实现。

本文主要描述对于计划用全瓷单冠和固定桥进行修复的患者,如何采用诊断蜡型和长期戴用临时性修复体来评价修复治疗计划。

译者 北京大学口腔医学院
北京海淀区中关村南大街 22 号　100081

材料与方法

修复时间的选择

对于设计制作长期临时性修复体时间的选择不仅由初步治疗的类型和过程决定,也依赖于患者自身的因素。在某些情况下在初步治疗阶段进行长期过渡性修复也是必须的,例如,可以确保患者能够维护口腔卫生或在拔除无保留价值的患牙后维持一定的美观和功能。长期的临时性修复也是检查问题基牙修复条件的一种方法,从而控制整体的修复理念。

一位 50 岁的女性患者就采用了这种精确的治疗过程,她是一位广泛性成人牙周炎的患者,上颌处于牙周炎进展阶段。上颌所有磨牙、左第一前磨牙和右侧切牙需要拔除;数颗上颌余留牙的牙周预后不确定。因此,在确定最终修复计划前,需要观察患者对牙周治疗的生物性反应。而牙周治疗过程则包括上颌余留牙的深部

图 1a(左) 病例 1 粘固前的上颌长期临时单冠和固定桥，修复体采用计算机辅助设计和加工的纤维加强型聚酰胺支架加以光固化树脂修饰而成

图 1b(右) 戴用 2 年后的长期临时单冠和固定桥

图 2a 病例 2，患者原有的丙稀酸树脂修复体

图 2b 完全由光固化复合树脂制作的上颌切牙长期临时冠

图 3 将理想化的咬合诱导关系记录在切导盘上，并以此制作长期临时性切牙冠

刮治和根面平整，并采用手术消除右上第一前磨牙的深牙周袋。

接着对该患者的几种可能修复计划进行讨论。对上颌磨牙可采用种植义齿的方法进行修复，但需要一些其他的辅助治疗，而患者拒绝了这一方法。同时她又对活动义齿存有疑虑。然而在最初设计治疗计划仅设计了前磨牙的殆接触，这么做的前提条件是在前期治疗时要保存足够的基牙并且患者能够习惯短牙弓。由于预成性修复会对牙周组织造成较大的刺激，所以在治疗早期就要对上颌的余留牙进行牙体预备并以长期固定临时性树脂修复体进行修复(图 1)。对拔除的右上侧切牙和左上第一前磨牙采用三单位固定桥进行修复。同时实现临时性前磨牙殆以及切牙形态、颜色和位置的改变。通过确定的初步治疗，可以开始从一个兼具功能和美观的标准点来进行观察。

在某些情况下要在口腔情况基本稳定的前提下，在前期治疗的结尾阶段才能开始长期临时性修复。病例 2 正是这种情况，患者是一位 66 岁老年女性，她希望对上颌牙进行美容修复(图 2)。

制定计划和义齿制作

首先将研究模型上半可调殆架以辅助制定长期临时性修复计划的功能性分析。在一般情况下，研究模型和工作模型都采用快速法上殆架。基牙牙体预备往往会造成颌位关系的显著性改变或丧失，此时上殆架法记录了患者个体的铰链轴关系，有精确咬合的研究模型和工作模型体现出明显的优点。在这种情况下，新的及经过理想化及检验的长期临时性修复体的咬合诱导关系都应记录在切导盘上(图 3)。当患者无法适应新环境时，这种方法可以帮助恢复患者原有的功能性颌位关系。病例 1 和病例 2 的研究模型都是按照咬合的正确位置上到殆架上的：在病例 1 中所有余留上颌牙都要进行牙体预备，在病例 2 中需要采用单冠对 4 个上颌切牙进行美观的改善。

患者早年的照片也可以用来帮助诊断蜡型的制作，以达到牙齿外形和位置能够适应年龄的变化。诊断蜡型是设计牙体预备的基础，决定了每个基牙牙体预备形态。诊断蜡型的硅橡胶阴模可以帮助控制基牙的牙体预备量(图 4)。用聚醚材料取印模，工作模型用咬合记录上殆架。用硅橡胶阴模将诊断蜡型从研究模型转移

图 4a 病例 2,诊断蜡型的硅橡胶阴模可以检查基牙预备时的牙体预备量

图 4b 病例 2,用硅橡胶阴模控制牙体预备量

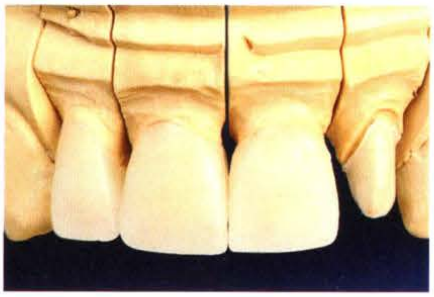

图 5 患者将要试戴的诊断蜡型冠或固定桥的丙稀酸树脂帽

图 6 在上颌试戴蜡型冠

图 7a 病例 1,改善龈缘线之前的上颌长期临时性修复体

图 7b 右上侧切牙桥体区采用结缔组织瓣移植术改善龈缘线之后的上颌长期临时性修复体

到工作模型,蜡型不直接放到石膏上,而是放到树脂帽上(图 5)。这样蜡型冠和固定桥就可以在患者口内进行试戴(图 6)。在某些对美观要求非常高的病例,这种方法可以在长期临时性修复牙体预备前进行口外的调整,与患者及其家属探讨牙的外形和位置,修改也更快更容易。同样,也可以对发音进行检查。在某些情况下,对蜡型的修改需要调整基牙的牙体预备量,这要通过测量蜡型冠壁的强度来决定。

经患者口内检测的蜡型可以作为制作长期临时性修复体的模型。选择何种树脂材料和加工方法则取决于临时性修复体机械和美观性能的要求。这里要特别注意颜色和透明性。

在病例 1 中采用 4 个单冠和 2 个三单位固定桥来恢复前磨牙殆关系,这时选择使用计算机辅助设计和加工的纤维加强型聚酰胺支架来制作(DCS Dental),支架表面采用光固化微填料 VITA ZETA 树脂进行修饰(Vita)(图 1)。在病例 2 中则采用光固化微填料 SR Spectrasit 树脂制作切牙甲冠(Ivoclar Vivadent)(图 2)。

结果与讨论

在病例 1 中通过使用长期临时性修复体来估计期望达到的修复治疗目标,不仅检查了牙周治疗后的生物性反应,也观察了新建的前磨牙殆的情况。同时也有助于患者主动维护口腔卫生,进行牙周治疗,为最终修复提供理想的条件。由于患者笑线较高(图 7),龈缘的不协调对美观有影响,在上颌右侧切牙桥体的区域,采用了游离组织瓣移植的方法对软组织进行成型处理。在这一位置利用三单位树脂固定桥的桥体来控制软组织的形态,经过戴用 2 年长期临时性修复体就可以得到稳定且无明显炎症的牙周环境。同时患者对前磨牙殆适应良好且无功能丧失,完全接受外观的改变。以上这些是在上颌进行全瓷修复的前提条件,并明确了修复治疗目标。单冠和固定桥的支架部分采用 Precident 系统氧化锆瓷材料(DCS Dental)制作,贴面采用 Empress-2 瓷(Ivoclar Vivadent)进行个性化修饰,可以完全复制长期临时性修复体的外形和咬合(图 8)。

在病例 2 中对上颌切牙的美容修复也需要改变前导,同样,患者很快适应了这种改变,2 个月后就可以进行

图 8a 病例 1,计算机辅助制作的氧化锆瓷支架

图 8b 上颌全瓷冠和固定桥

图 9 病例 2,上颌中切牙全瓷冠,机械切割制作的支架经过个性化修饰

全瓷冠的修复。冠的支架部分采用 Celay 系统(Mikrona),冠的透明性使用 VITA Celay Spinell 透明瓷和 Vitadur Alpha 修饰瓷来实现(Vita)(图 9)。2 个患者的全瓷修复体都进行了粘接。在修复治疗初期使用长期临时性修复体可以确保理想的功能和美观的关系,消除治疗刺激,并确保患者维护口腔卫生的能力。这增强了口腔组织对早期治疗的生物性反应。长期临时性修复体还可以在最终修复前检查在患者自身的生物条件下能否达到预期的修复治疗目标。对于达到理想的生物性和美观性修复效果而言,口腔组织的反应性和患者对口颌系统功能形态改变的适应性都同样重要。长期临时性修复体对最终的修复治疗提供了生物性良好又非常安全的方法,它可以从三维角度来帮助确定最终的修复治疗目标,同时也是医生、技工和患者之间进行交流的重要工具。尤其是在情况比较复杂时,口外诊断蜡型是制作长期临时性修复体的重要基础,医生可以就诊断蜡型和患者探讨牙齿形态和位置的改变,进行修改也非常容易。

依据修复重建的难易程度不同,随之采用的长期临时性修复体还要考虑到一些额外的治疗和经济支出。需要依据在初期和最终治疗所要解决的生物问题和重建问题的复杂程度不同对患者进行经济成本和修复效果的分析。

关于使用国际牙位标记法的说明

国际上牙位标记均采用二位数标记法,第一位数字表明牙齿所在分区,第二位数字表示牙齿在牙列中的位置。

18 17 16 15 14 13 12 11	21 22 23 24 25 26 27 28
48 47 46 45 44 43 42 41	31 32 33 34 35 36 37 38

本杂志在上 2 卷刊登的译文中,凡涉及牙位的均使用了双标记,即国际牙位标记和国内标记,如:21(|1),14(4|),45(5|)等。

从本卷开始,凡有牙位标记均用原文的国际牙位标记法,不再转换国内标记法。

特此说明。

编辑部