[1] 死髓牙漂白法

Novital tooth bleaching: Guidelines for clinician

Luiz Narciso Baratieri, Andre Vicente Ritter A, Sylvio Monteiro ,Jr, Mauro Amaral Calderira de Andrada ,Luiz Clovis Vieira

原载 Quintessence Int 1995;26(9):597-608 (英文)

章魁华译, 李盛琳校

摘要 冠内、冠外漂白法的结合是治疗暗黑色死髓牙的保守美容法。尽管这一技术有风险及难度，但却颇为成功。本文介绍了死髓牙漂白的要点及临床病历,用以作为临床应用的参考。

前言

全口或个别牙的色泽是使令人愉快的微笑成功与否的重要因素之一。100多年来死髓牙漂白一直是临床一大难题，因为其结果及稳定性皆不能预测。换句话说，医生无法向病人保证被漂白的牙齿能否变白。即使牙齿对漂白的反应良好，也不能保证能否长期维持。更有人报告，如漂白时采用了高浓度的过氧化氢和加热法，则有可能发生牙颈部外面的吸收。

死髓牙漂白是根管治疗后牙齿色泽变暗的美容治疗中的保守方法，不论色泽改变与根管治疗有关与否。尽管如此，此方法的应用还是有一定限制的。选择良好的适应证，并有精确的技术防止牙组织受到继发性损害，参照牙齿和修复材料的特点，细心修复漂白后的牙齿，此方法才是安全的。

本文提出一合理并安全的方法漂白死髓牙，并以有代表性的病历说明其适应证及临床技术。

死髓牙色泽改变原因

一物体的色泽与其反射或吸收投射光的量和波长有直接关系。例如，一黑色物体完全吸收投射光线，颜色不发生改变。牙齿结构的复杂性和长分子链能使牙齿的光吸收指数增加，使牙齿成为暗黑色。这种色泽变暗通常与牙髓坏死有关。坏死过程中的组织降解，牙髓治疗时的髓腔污染，外伤后的牙髓出血，牙髓治疗中的错误措施（牙冠的入口不够或冲洗与清创不充分），以及修复材料中含有银和/或氧化锌-丁香油酚并与髓室壁长期接触等，都是使牙齿色泽暗黑的病因。

牙髓受创伤时，血管破裂，红细胞可侵入牙本质小管。此种情况也可发生于牙髓治疗时产生未受控制的出血。红细胞分解后产生黑色素（硫酸亚铁），使牙的色泽成为暗黑。此类改变的因素多发生于髓室，使牙本质从内至外变暗。然而，外部因素如从食物和烟草吸收的人工染料也是使牙变暗黑的因素。深入了解牙变色的病因对制订治疗计划和提供预后是重要的。由修复材料引起的色泽改变，预后不易确定。但牙髓降解及出血引起的变色对治疗的反应通常良好。一般而言，年龄越小，越容易漂白，因为渗透性较大之故。另一重要因素为变色时间，时期越短，效果越好。

漂白剂的作用机理

如果牙齿变色的原因来自色素掺入牙齿组织，则漂白剂的作用机理基本上是对色素的氧化或还原作用，通过对分子链的“裂断”进行。过氧化物长期以来皆被用于活髓及死髓牙的漂白，其浓度及是否与其他物质结合使用，应根据应用的目的和技术而定。

牙本质的污染，如死髓牙，漂白过程是可起作用的，因为牙齿结构可被过氧化氢（H_2O_2）所渗透并扩散，使污染物分子发生氧化或还原作用。H_2O_2分子与组织接触即分解并产生氧及peridroxil自由基。这些自由基是高度不稳定的和反应性的，故能使大分子色素“折断”，使之降解为小分子，并通过扩散作用，使之完全除去。

根据温度、pH、光和催化剂等的不同，H_2O_2可形成不同类型的活跃氧。

[1] 译者：北京医科大学口腔医学院口腔颌面外科实验室
中国.北京.海淀区白石桥路38号（100081）

轻漂白技术使用35% H_2O_2与高硼酸钠（$2NaBO_2[OH]_2[nH_2O]$）。此结合可减轻H_2O_2的侵入力。此项技术中，药剂与组织接触时间较长，故认为这两种药物的结合是合理的。有人推荐单用高硼酸钠作为漂白剂，此剂在与潮湿接触时分解为浓度较低的H_2O_2，继之释放活性氧，开始漂白过程。环境温度如升高100°C，反应及漂白过程的速度将增加一倍。热是一催化剂，使漂白剂分解为氧化产物并为漂白液提供能量，使其在牙齿组织中更易扩散。

由于化学性质不稳定，漂白剂的活性周期短，故必须用新鲜产品以得最大效益。贮存亦应在低温下，用深色容器。H_2O_2液在六个月内其氧化力将失去50%以上。

病例选择

牙冠内漂白是暗黑色死髓牙的一种保守美容法。辨别哪些牙能够漂白和应该漂白，哪些牙不能和不应该漂白，可能是最重要的一环。从安全性和预测性而言，病历选择极为重要。首先，要考虑病人的愿望，分析改进的可能性，真实的告诉病人，不能给予虚假的承诺。因为，漂白效果至今无法预测，有的情况下，其效果是有限的。至善论病人皆期望圆满的美容效果，最好用其他方法而不用漂白法。

选择病例时亦应考虑口腔卫生情况。患龋及牙周病者应在漂白前先进行治疗。如牙暗黑严重并已存在多年，应告知病人治疗的成功可能会受到影响，否则不应治疗。然而也有这种情况，预计预后不良的牙齿，会出现优良的效果；而推测治疗效果好的牙齿，有时也会出现不良效果。

此方法还有一个问题，即被漂白的牙齿会再度变色。Howell的体内研究表明，漂白1年后，大约有一半牙齿会有一些色泽的改变。同时也观察到，满意的漂白效果越易达到，则变色的可能性越大。Fasanaro认为，有必要每两年进行一次治疗。Albers则报道，在体外漂白的44个暗黑牙齿中，7%在1年内再度有一些色泽改变。Brown检查了80个冠内法漂白的牙齿，发现有25%在1-5年内失败。

牙齿有大的修复体或龋病时不应漂白。这些病历应以全冠修复。牙有裂或不良修复体者必须仔细检查，以确定髓室与外界是否交通，如有，则应在漂白前封闭此缺损，以防漂白剂外漏。

安全进行冠内漂白的另一些先决条件是：①根管的封闭必须完善，以防止漂白剂渗入根尖周组织；②根尖周及牙周必须正常；③所有患龋的牙本质和修复材料的残余，必须从髓室内完全清除；④如有必要，冠上的开口应扩大，因不适当的开口会造成一滞留区，使从髓角和髓室的舌侧区清除残余物困难。

冠内漂白也适用于冠外漂白效果不佳的四环素活髓牙。此时，应先进行牙髓治疗，以使漂白剂置入髓室。活髓牙如有髓室及根管全部钙化者（X线片证实），也可用冠内漂白法，但必须根尖周无病变存在。治疗时，必须用牙钻在原髓室部位备出一腔，备洞时如有疼痛，应停止，再仔细检查是否需做牙髓治疗。备洞完成后，按常规漂白。需先行牙髓治疗者，在完成后通常应等48小时（根据修复材料的性质而定）再开始漂白，也有人认为应等30天后漂白。

死髓牙漂白步骤

图1至图20简要说明冠内漂白步骤。该法是Nutting和Poe提出的轻漂白法和热催化法的结合，仅做了少量改进。

用生物力学材料在根管开口部位做颈部封闭是本法极其重要的步骤之一。当然，每一步皆应细心完成以获良效。

检查

首先是诊断、病历选择、计划、询问既往史、临床及X线检查。

第一次治疗

1. ***牙齿洁治***
2. ***记录对照牙色泽*** 用比色板或照相，后者更理想。有的病历，除1或2个牙有色泽改变外，其他牙“正常”（如列举病例），则待漂白牙之邻接牙可作比较。
3. ***软组织保护*** 用水溶性溶剂涂软组织，置橡皮障。
4. ***冠部预备*** 用高速钻由开口处开始，去除髓室内全部修复材料。如有必要，应改进开口外形以利于清除髓角及髓室舌侧部滞留区的残渣。龋及软化牙本质必须完全去除，但健康牙本质应保留。
5. ***根管预备*** 去除约3mm根管充填材料，去除部位应达牙冠临床高度（切缘至牙龈）之下。在放置橡皮障前，用牙周袋探针测量临床牙冠之高度。去除根管充填物时，以此测量为准，再往根尖方向去除3mm根管充填材料。去除时，用低速牙钻，用长而光滑的柱状钻，或用热的手器械。此步骤的目的有二：制出一间隙以备颈部封闭之用及暴露直接通向牙颈部的牙本质小管。然后用3%的H_2O_2溶液冲洗，水含漱，干燥。
6. ***生物学封闭*** 用氢氧化钙填入，厚度为0.5至1.0mm，直接与根管充填材料接触。此步骤之目的为在漂白过程中及其后创造一碱性环境。因H_2O_2降解会使pH

图1a

图1b

图1c

图1a至1c 一年轻女性微笑像，可见右上尖牙色泽暗，影响美容。此牙为死髓牙，可能为正畸创伤所致

图2 右上尖牙根尖片，可见牙髓治疗效果佳，无根周及牙周病变。右上侧切牙的根尖吸收乃因正畸力所引起

图3 右上尖牙的牙冠完整，但色泽明显改变

图4 置橡皮障后，牙髓治疗后开口处的修复体已除去

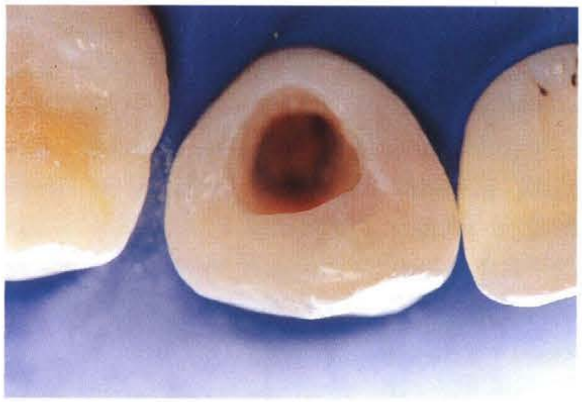

图5 改进开口处的外形以防止有残渣滞留区

图6 将根管充填材料去除3mm，形成一间隙，为以后颈部封闭之用

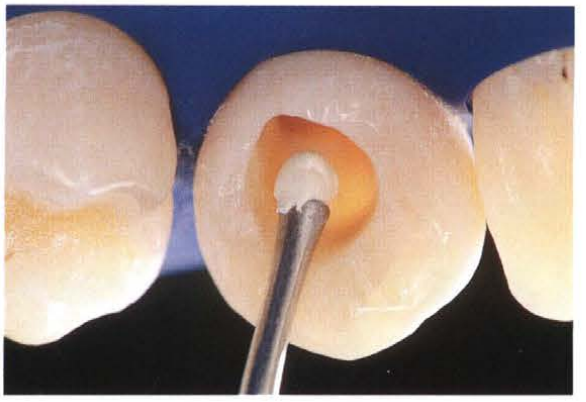

图7 用$Ca(OH)_2$加上适合的水门汀做生物力学颈部封闭

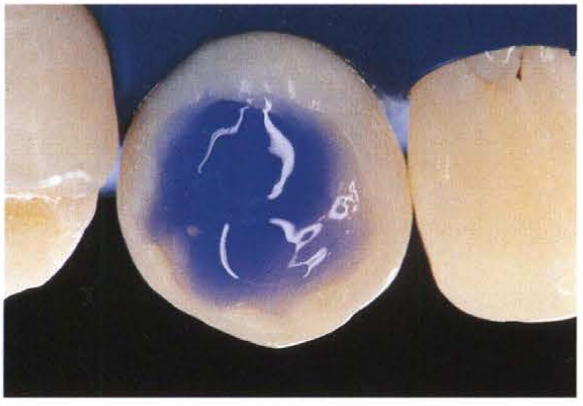

图8 全部髓室用37%磷酸处理30秒

图9 酸蚀处理后，周围之牙釉质呈霜状

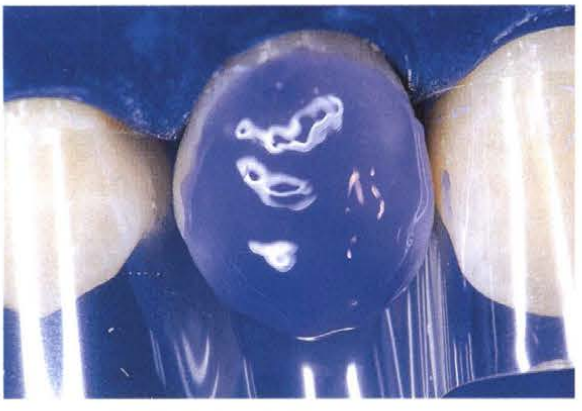

图10 唇面亦以酸处理（热催化漂白法）

图11 酸蚀处理后，唇面牙釉质呈霜状。此步骤不一定必须进行

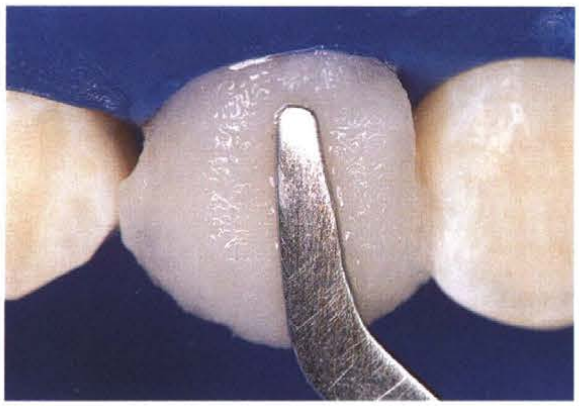

图12 直接加热于饱含漂白剂的棉球或纱布。进行此步骤时必须十分小心

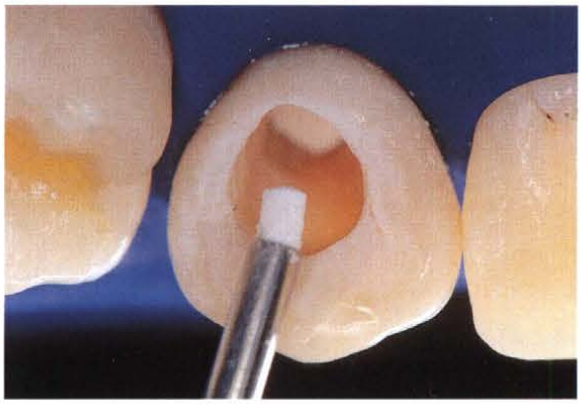

图13 加热20-30分钟后，将粉状漂白剂置入髓室（轻漂白法）

图14 髓室充满粉剂

图15 封闭髓室

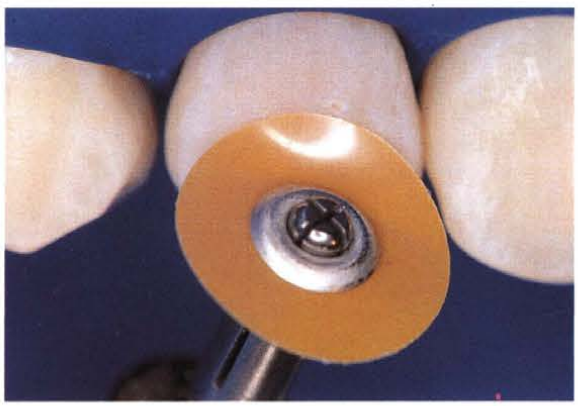

图16 磨光曾经酸蚀处理过的唇面

图17 磨光后的外观

图18 第一次治疗后的效果

图19 最后效果（二次热催化漂白及轻漂白3周后）

图20a

图20b

图20c

图20a至20c 3月后的满意效果（与图1比较）

降低而使牙颈部吸收。

7. ***机械性封闭*** 在氢氧化钙层之上，置玻璃离子水门丁。也可用其他能封闭边缘的材料。此层厚约1mm，目的在于隔离漂白剂与氢氧化钙，使之不接触，且防止漂白剂渗入颈部并通过根管渗入根尖周部。此层在牙唇面必须能使漂白剂作用到与牙冠的颈部有联系的牙本质小管而将其漂白。在邻面和舌面，此层可稍厚，特别是在邻面，可较唇面和舌面更厚一些。
8. ***酸蚀处理*** 在上一步骤完成（已凝固）后，用37%磷酸处理全髓室30秒，以除去表面的污垢并使牙本质小管开放。然后以水冲洗，无油空气干燥。近年的体内研究表明，用轻漂白法时，髓室是否用磷酸处理，对结果无明显影响。但作者的经验认为，酸处理是有用的。
9. ***漂白剂*** 轻漂白法用35%H_2O_2液，加上高硼酸钠粉，调成稠浆，或将H_2O_2片剂磨成粉后应用。漂白剂必须充满整个髓腔，但应留足够空间以修复缺损。如用H_2O_2片磨成的粉剂，则将其压紧于髓腔，加少量35%H_2O_2液使粉剂开始作用，然后修复。不论用粉剂或液体，皆可用银汞输送器完成。
10. ***舌侧封闭*** 舌侧入口（因漂白者绝大多数为前牙，髓室开口皆在舌侧）应用能完成良好边缘封闭的材料。对髓室内部的压力是漂白要求的基本条件。牙髓治疗的入口可用光固化复合树脂修复，再加用低粘度树脂。

11. ***咬合*** 如必要，应调整。

第二次治疗

第一次治疗后2小时至1周，评价所获结果，可能有三种：

1. 效果满意，不需进一步漂白。
2. 效果尚好，但需进一步漂白。
3. 效果不佳，需与其他方法合用，再次漂白。

如效果满意，去除治疗入口处的修复，彻底冲洗髓室以去除漂白剂，以$Ca(OH)_2$及水膏剂充填髓室7日。此步骤的目的是使牙颈部pH成为中性或碱性，使可能有损伤

的牙颈部的牙周韧带能充分修复，而不会在此区发生吸收。漂白后也需等候7日再开始修复，以去除干扰修复材料聚合的残余氧。不然，将影响复合树脂对漂白牙齿组织的粘固。

如结果满意，想使之更好，可重复第一次治疗的最后三步，即：酸蚀处理，漂白剂应用及舌侧封闭。如对第一次治疗不满意，可以用轻漂白法结合所谓的热催化法，再次治疗如下：

1. ***软组织保护及洁治*** 用水溶性乳剂保护软组织。置橡皮障，进行洁治。
2. ***舌侧入口*** 去除入口处及髓室的修复材料，冲洗髓室，去除轻漂白剂，空气干燥。
3. ***酸蚀处理*** 髓室以37%磷酸处理30秒，冲洗，干燥。有时，牙的唇面亦可用酸处理，以使效果更好。
4. ***漂白剂*** 用浸35%H_2O_2液至饱和的棉球或纱布处理髓室及牙之唇面，注意必须多次更换新鲜溶液。
5. ***加热*** 将调和刀置酒精灯或其他火焰上烧至发红，亦或用特殊器械进行。在有饱和溶液的棉球或纱布上加热20至30分钟，髓室内及牙面皆须如此加热（冠内漂白及冠外漂白）。注意热器械不能与牙齿组织直接接触，应用必须十分小心。
6. ***轻漂白*** 再用轻漂白法，如第一次治疗中的第8、9、10步。
7. 磨光 如牙之唇面曾用酸蚀处理，应将其磨光。

72小时至1周后，评价此治疗的效果。如必须，可重复热催化漂白。如效果满意，置$Ca(OH)_2$以控制pH。

在热催化漂白法重复三次效果仍不佳时，应停止治疗。

死髓牙漂白后修复

冠内及冠外漂白完成后，髓室应做适当修复以维持牙齿的完整。良好的漂白步骤不会削弱牙齿结构。然而此后的修复必须考虑到漂白牙齿的特点，即此牙由于去除牙髓而脱水，以及因牙髓治疗而去除了相当的牙齿结构，使牙齿变的易碎。

故修复时必须考虑修复材料的性质，它们聚合时的收缩如未得到控制，可产生使牙破碎的应力。作者建议修复此类牙的髓室时，使用混合性复合树脂并与牙粘合剂结合。

颈部的生物机械性封闭不能去除。通常，辅助的固位措施如钉、桩等是不必要的。但是，如治疗需要增加辅助固位，则不首先考虑进行漂白，因为遗留的牙齿结构已很少。
用37%磷酸处理牙釉质及牙本质15秒后，应以水冲洗，空气干燥，置粘合剂，混合性光固化复合树脂充填，由髓室的唇面颈部开始进行，充填后光固化。如可能，充填材料的聚合应在开始时通过牙齿进行。

检查咬合，去除产生破坏力量的早期接触。

讨论

每一临床步骤皆可能有风险。但有足够的时间来判断是否有风险而影响继续治疗。有时，如病因已知，并以法避免，则可减少风险。死髓牙漂白虽有一定风险，但是可以减低的。

尽管从1884年即开始用H_2O_2漂白牙齿。在1979年后，有少数作者开始报告与冠内漂白有关的牙根颈部吸收，但引起此现象的原因不明。推测H_2O_2被激活起作用时，可通过牙本质小管扩散至牙颈部牙周韧带区，使该处结构改变，可产生细胞结构坏死，引起似牙脱位，再植时的炎症性吸收。以犬进行的研究证实此一假说。

表一列出文献中与漂白有关的颈部吸收（30个牙），以及一些临床病史的资料。资料分析发现：①无一例做了颈部封闭；②多数病例做了热催化漂白；③很多有颈部吸收的病人在漂白前有牙创伤史。

用35% H_2O_2时，防止其与牙龈接触极为重要。根据牙颈区的牙龈解剖，正确地做颈部生物机械性封闭，如本文所述，不仅能防止漂白剂与龈接触，并可恒久地在该区留下有碱性潜能、以中和漂白剂可能浸润该处组织的材料。近年，Rotstein建议使用过氧化氢酶去除残留的H_2O_2。根据他的体外研究，被漂白牙齿短时应用过氧化氢酶处理，即可完全除去H_2O_2。如此结果被证实，则此法可使无髓牙漂白更为安全可行。

尽管用了文中所述的预防措施，做过冠内漂白的牙齿必须从临床上和X线片上追踪观察至少7年。如发生颈部炎症反应，应立即用$Ca(OH)_2$治疗。

另一应注意的问题是漂白牙的坚固性降低。对此，作者等还未发现重要的科学根据。而事实上，这可能是治疗时去除充填材料后使牙变“空”造成的。必须告诉病人避免此牙的咬合功能。漂白牙的坚固性也可因不适当修复时修复材料聚合的应力或不适当的调磨而削弱。

另一方面，最近的体外研究表明，做过牙髓治疗的健康牙漂白后（72小时内三次热催化漂白和三次应用轻漂白）并以复合树脂修复，其对折断的抗力与健康牙相似。由冠部开口并做牙髓治疗只引起牙坚固度的轻微降低，而

随后的修复使之复原。

结论

如能按照下述各点进行，冠内漂白与冠外漂白结合进行是安全的：

1. 只有牙冠是相对完整的牙才应是漂白的适应证。
2. 必须避免漂白剂与软组织及龈组织接触（应正确地绝对隔离和有效地做颈部封闭）。
3. 必须谨慎地应用H_2O_2加热法，仅在必须时应用之；应先试轻漂白法。
4. 只有新鲜配制的漂白剂才能使用。
5. 过去的创伤可增加牙颈部吸收的机会。
6. 漂白后，最后修复前，$Ca(OH)_2$应留髓室中7日。此步骤在中和酸性并使之成为碱性，以减少牙颈吸收是重要的。
7. 漂白后，必须尽可能完善修复牙齿。

表1 与死髓牙漂白有关的牙颈部吸收及其临床病史*

	牙齿数	H_2O_2	高硼酸钠	创伤史	加热	颈部封闭
Harrington及Natkin	4	溶液	+	+	+	−
Goon 等	1	溶液	+	+	−	−
Latcham	1	片剂	−	+	−	−
Latcham	1	片剂	−	+	−	−
Friedman 等	2	溶液	+	−	+	−
Friedman 等	1	溶液	+	−	+	−
Friedman 等	1	溶液	+	−	−	−
Gimlin及Schindler	1	溶液	+	+	+	−
Lado 等	1	溶液	+	−	+	−
Al-Nazhan	1	溶液	+	−	+	−
Cvek 及Lindvall	10	溶液	+	+	+	−
Cvek及Lindvall	1	溶液	+	−	+	−
Montgomery	1	?	?	+	+	?
Friedman	3	?	?	?	?	?
Baratieri等	1	溶液	+	−	+	-

*来自MacIsaac及Hoen[7]
+：是；−：否；？：不明