专家论坛

牙槽突垂直向牵张成骨用于种植治疗：2 例报道

Vertical distraction osteogenesis of the alveolar process for implant therapy: Two case reports

J. Thomas Lambrecht, Manuela Linder, Sinisa Ostojic
原载 Quintessence Int 2007;38:859～866(英文)
张庆诗 译 刘洪臣 校

摘 要

咀嚼功能的恢复有赖于现存颌骨的质和量。颌骨垂直向增高对于牙外科医生来说是一种挑战。从自体骨到骨替代材料，不同的骨移植方法都曾被述及讨论，且常存在争议。垂直向牵张成骨提供了另外一种种植术前垂直向骨增量的方法。这种技术有优于其他方法的一些优点。

关键词 牙槽突；牵引；种植体；骨再生；垂直向骨缺损

专家点评

刘洪臣教授点评：当牙槽骨高度和宽度骨量不足时，常需采用各类骨扩增，以往多采用自体或异体材料的牙槽增高术，该文报告了上下颌各1例牙槽突垂直向牵张成骨用于种植体植入修复的技术，获得了肯定的效果。牵张成骨是相应骨移植骨替代材料的又一有效地增加种植骨量的有效方法，然而，牵张成骨应包括高度和宽度两方面的牵张，故在牵张成骨时不仅应注意垂直向牵张成骨，还应同时注意增加宽度，才能达到良好的效果。目前，关于种植的牵张成骨还未广泛开展。系统的大样本的研究较少，观察时间也较短，牵张成骨的牵张器及方法、技术有待检测，应该通过循证医学的方法综合、全面评价牵张成骨种植牙的疗效。

牙槽突垂直向降低给牙外科医生提出了挑战。修复的成功取决于种植床充足的骨高度和骨宽度以及骨的质量。引起牙槽突垂直高度降低的一些原因包括创伤、肿瘤、先天畸形以及失牙后的颌骨萎缩。

骨增量手术有两种类型：水平向和垂直向的骨增量。牙槽突增高技术包括游离骨移植、控制性骨再生以及使用异质材料。游离骨移植存在较高的并发症并可引起部分骨吸收。相对比较小的缺损可以通过引导骨组织再生技术来治疗。异质材料不能用于种植床。

译者 解放军总医院口腔种植科
北京复兴路28号 100853

骨移植加同期或延期的种植体植入适用于有较大骨缺损的情况。骨盆是最常见的取骨区，研究人员早就认识到了这种方法所带来的问题。手术并发症是确定临床适应症的重要因素并且限制了病人对这种方法的接受程度。Bloomquist 和 Turvey 的经验显示，病人认为取骨区术后主观的不利影响甚至比在颅骨上取骨更严重。

牵张成骨提供了骨增高的另一种选择。整形外科医生和创伤外科医生多年前就已熟知这种方法。这种方法首先由Ilizarov提出。McCarthy 等和Klein 将之用于面部，通过口外装置从矢状面来延长发育不足的下颌骨。McCarthy 等和 Wangerin 曾描述了

口内牵引装置。近几年，颅面部的牵张成骨已为大家所熟知。

自从有了牵张成骨的方法，对局部牙槽骨进行牵张成骨之后植入种植体成为可能。本文通过上下颌各一例病人来说明这种技术。

· 病例报道

本研究中所用的垂直牵引装置由钛金属制成（Martin Medizintechnik）（图1）。钛合金的组成符合美国试验和材料协会有关外科种植应用的要求。微型钛板与滑动机械装置焊接起来并可根据各骨面进行调节。微型钛板自颊侧及远心端通过外经1.0～1.5mm螺丝固定于骨面。转动驱动螺丝可以前移钛板0.3mm。

牵张成骨分三个阶段进行（图2）。

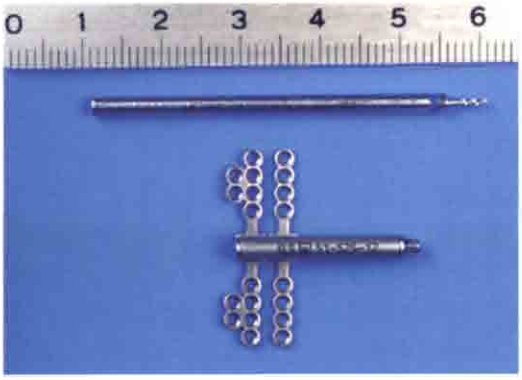

图1　口内牵引器及相应的钻

图2　牵张成骨的治疗计划

病例1

一名16岁病人由于出血性骨髓炎丧失了部分下颌前牙，前来就诊进行重建，图3a和3b显示了术前放射检查及临床所见。局麻下自颊侧作弧形切口，仔细保护颏神经（图3c）。

为了尽可能保证骨膜的营养功能，该部分的骨质应尽可能少暴露，只要能放入牵张器即可。

使用手术工具对钛板进行塑形以便与暴露的骨面贴合。随后，每个钛板旋入一个螺钉固定牵引器，确定骨切开线。术者然后可以取下牵引器，使用薄的Lindemann钻或piezosurgery对需要牵引的骨块进行骨切开（图3d）。然后重新固定牵引器。医生要确认通过旋转驱动螺丝可以无障碍地对牙槽突进行移动。之后需要牵开2 mm的间隙。这个间隙在静止期将被骨痂所覆盖直至开始牵引（图3e）。开始牵引的前7d为静止期。在这期间，牵引器穿过黏膜仅进入口腔几毫米。

7d之后开始进行牵引，每天顺时针旋转驱动螺丝360°（图3f）。病人可使用带弹性柔韧垫圈的专用六角扳手来干这件事。图3g和3h 显示了牵引期术前术后的放射影像。

牵引期之后是12周的巩固期。之后医生就可以通过手术取下牵引器并同期植入种植体。图3i显示了随后的修复情况。

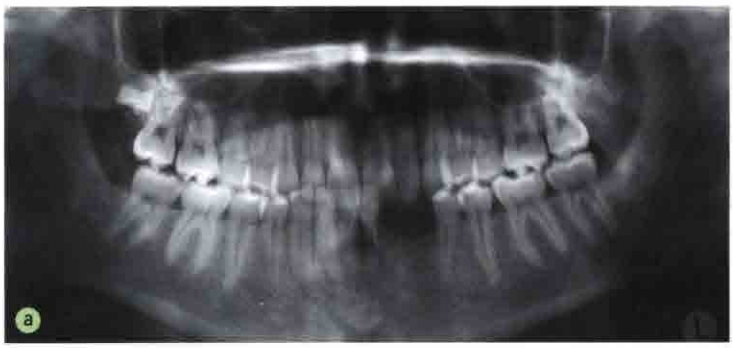

图3a　术前曲面断层片显示下颌左侧切牙和尖牙之间的缺隙

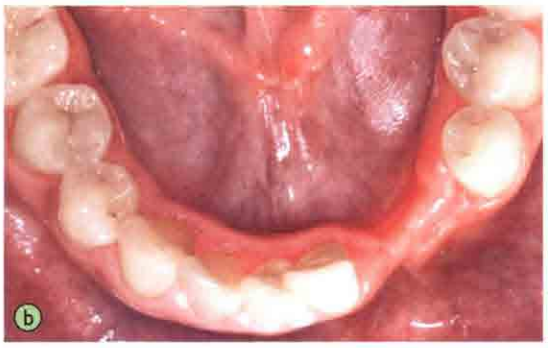

图3b　口内检查显示严重的垂直及水平向的骨吸收

图 3c 颊侧切口

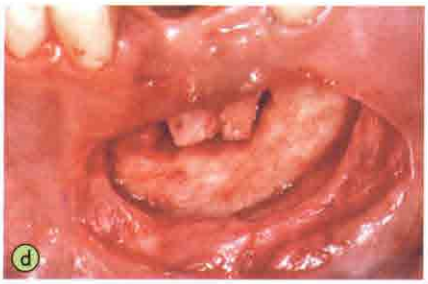

图 3d 术中情况，骨暴露面积及骨切开尽可能小。舌侧及嵴顶的黏膜保留不动

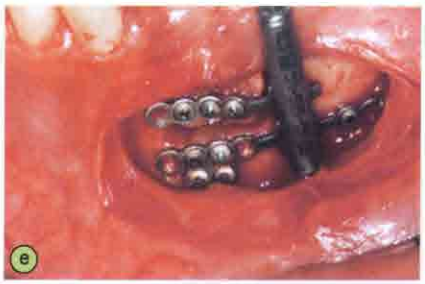

图3e 牵引器固定到切开的骨块上然后确认能正常行使功能

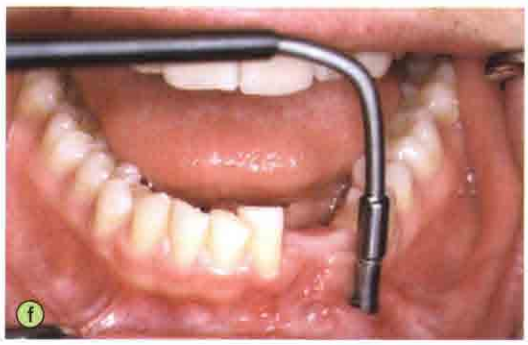

图 3f 病人可以通过相应的扳手给牵引器加力

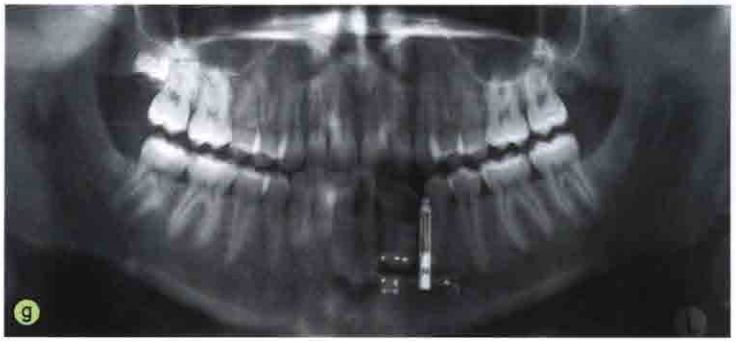

图 3g 术后即刻作曲面断层片检查，牵引器处于初始位置

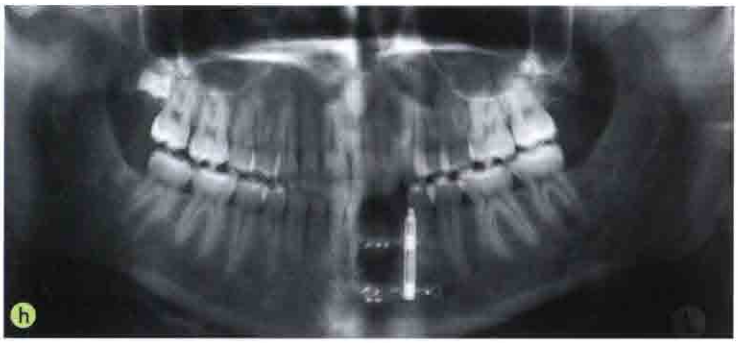

图 3h 牵引完成后的即刻曲面断层片检查

图 3i 冠戴入 1 个月后的情况

病例 2

一名18岁的病人因外伤损伤上前牙且中切牙再植后失败前来就诊。整体来看没有种植的禁忌症。骨量不足不能直接进行种植。图 4a 和 4b 显示最初的临床和放射检查情况，有明显的垂直和水平向的骨缺损。决定选用牵张成骨治疗。

自颊侧作切口，稍稍翻起需要移动骨块表面的黏骨膜，固定牵引器，如图 4c 所示。图 4d 是刚做完牵引的曲面断层表现。图 4e 显示取下牵引器前的局部黏膜情况，无炎性反应，还可看到所获得的骨量（与图 4a 相比）。使用牵张器时很重要的一点是要考虑传动杆建立牵引方向。特别是在上前牙区，不要施加很强的向腭侧牵拉的力量。

图 4f 显示了术中去除牵张器的情况以及固定点头端和尾端所获得的硬组织。随后两颗 ITI 种植体植入到中切牙区(图 4g)。右上侧切牙进行了根管治疗，因为病人感到该区域有些疼。图 4h 显示种植体植入 6 个月后的 X 线表现。即将进行修复。图 4i 显示临时修复体的情况。

图4a 最初的临床情况，有明显的垂直和水平向骨缺损

图 4b 术前曲面断层片显示上颌切牙区的缺隙

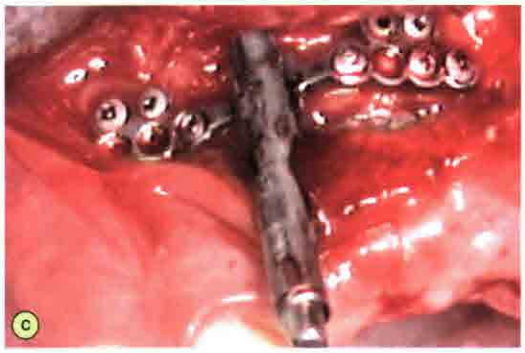

图4c 固定牵引器及颊侧切口，目的是使黏骨膜瓣尽可能低

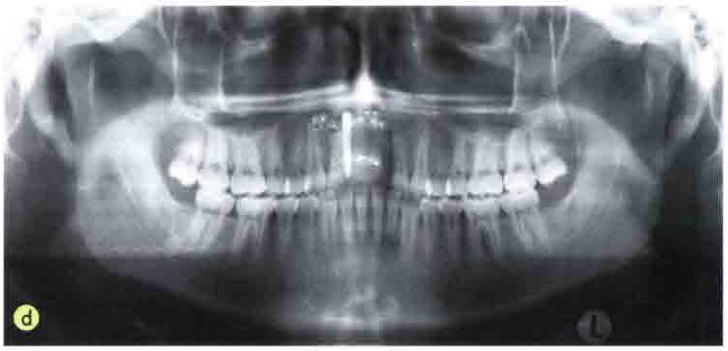

图 4d 牵引完成后的即刻曲面断层片

图 4e 牵引器去除前可见黏膜无炎症

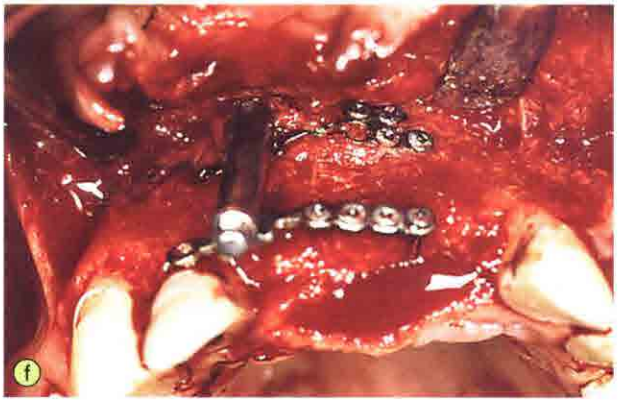

图 4f 牵引器去除时的术中情况，可见硬组织量明显增加

讨 论

局部软组织条件的改善是骨痂牵引的另一个有利结果。游离骨移植一个主要的局限性在于可用软组织的量。软组织缺乏也是造成局部并发症的一个主要原因。由于游离骨移植并不能增加软组织的量，尽管黏骨膜瓣有很大的活动度，但游离骨移植超出了黏骨膜瓣的活动限度。另一个缺点是附着龈从嵴顶向固有口腔移动，最终种植床均由可动的不合标准的黏膜所覆盖。

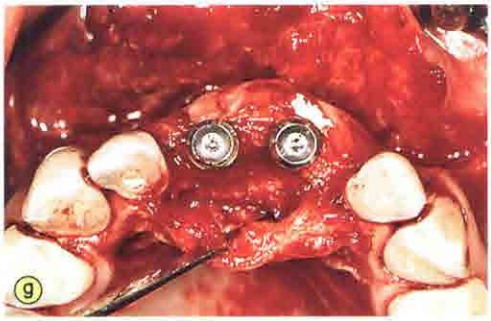

图 4g 植入两颗 ITI 种植体

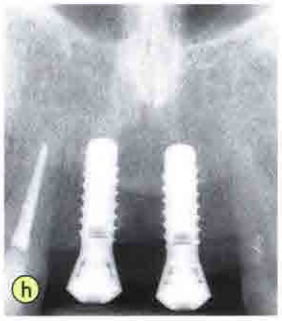

图 4h 种植体植入 6 个月的牙片

图 4i 中切牙的临时修复体

牵张成骨的优点是不必去取自体骨，骨吸收很少，并且感染和并发症出现的几率也较低。这项技术最大的缺点是牵引期间必须随时监测活动骨块的情况。

牵张成骨可以分为 3 个阶段：静止期、牵引期和巩固期。静止期是手术以后到牵引开始之前的这段时间。牵引期是医生主动牵引的阶段，而巩固期是牵引后骨质完全愈合骨化的这段时间。牵引完成 4 周内，新骨在牵开的间隙内形成并在 3 个月内可以见到新骨形成的稳定网状结构。从组织学上看，Yamamoto 等首先发现了新骨沿胶原纤维形成。之后，他们发现完全的骨的网状结构。

牵张的骨块通过骨膜或黏膜来提供养分。因此要尽可能少地分离骨膜。牵张成骨提供了在持续的骨膜血供周围带蒂移植的可能性。

因此，骨吸收要比游离移植明显少。根据 Neukam 等的研究，如果不进行种植，游离移植的骨块 3 年内的吸收率接近 100%。吻合血管的骨移植骨吸收率相对较低，但要求手术非常精细，通常仅用于重建外科。

垂直牵张成骨的主要优点有以下几点：

1．骨吸收少。

2．不需要取自体骨进行移植，不存在取骨区出现问题的风险。

3．同传统技术相比并发症和感染率要低。

4．软组织同时增加。

5．3 个月就可进行种植。

牵张成骨的可能并发症是下颌颏神经感觉迟钝，但感觉迟钝通常会减轻。

也存在邻近解剖结构在手术时损失的可能性，多个手术也可能形成疤痕，这些考虑对于有挑战性的前牙美学区域很重要。

可以在任何时间终止或不继续进行牵引。理想的牵引速度是一天牵引 0.25～0.5mm，这些有动物实验的组织学上的证明。此外，Nosaka 等指出牵张骨作为种植骨床的持久性和质量。另外，使用 Periotest 测量种植体的动度在正常范围内。

有关部分缺牙病人下颌牵张成骨后种植的长期存留率的资料不多。

不幸的是，牵张成骨的并发症比较高。文献报道，并发症从 0 ～100% 不等。Enislidis 等在 2005 年的研究结果显示，75.7% 的病人出现并发症，需要另外的治疗。他们研究中的主要并发症实质上很轻微，45 例病人中 11 例需要进行辅助的校正手术，4/5 的并发症出现于牵引器植入和去除期间。1/5 的病人出现严重的并发症，例如基骨骨折。

结 论

尽管种植体可以安全的植入牵引区，负载后的长期存留率令人满意，牵张成骨削弱了它本身很复杂这一理论。

由于游离骨移植的总体并发症很高，研究人员在寻找另外的方法。骨牵张是种植术前无牙牙槽嵴增高的有效治疗手段，是传统方法之外的另一种选择。将来，优化的牵引装置将帮助医生消除病人的抱怨。

骨牵张是一种有良好前景的、在种植领域内相对较新的增量手术方法。但还需要更多的临床研究进行证实。