牙本质粘结剂和氢氧化钙在人牙和羊牙直接盖髓的比较研究

The comparison of a dentin adhesive with calcium hydroxide as a pulp-capping agent on the exposed pulps of human and sheep teeth

Nazan Kocatas Ersin, Nesrin Eronat

原载 Quintessence Int 2005;36:271~280(英文).

范蓉 译　张成飞 校

摘要　**目的**　比较一步法牙本质粘结剂(Prime & Bond 2.1)和氢氧化钙在直接盖髓方面的生物相容性。

材料和方法　选择30颗羊牙和20颗完整的人前磨牙。备洞,车针(390#)造成穿髓。25颗牙齿(15颗羊牙和10颗人牙)粘结剂盖髓,对照组(12颗羊牙和10颗人牙)氢氧化钙盖髓。所有窝洞用复合树脂充填。3颗羊牙作为空白对照。治疗后的第7天和第90天拔除牙齿,进行组织学分析和细菌学检测。

结果　第7天时,以粘接剂盖髓的人牙和羊牙中,粘接剂下方出现了严重的炎性反应,并可观察到冠髓的软组织结构遭到破坏。以氢氧化钙盖髓的所有牙齿则表现为仅限于穿髓区域的轻度炎性反应。第90天时,粘接剂组9颗羊牙中的3颗表现出慢性炎症反应,其余6颗为轻度牙髓反应,且9颗羊牙均有牙本质桥形成;而粘接剂盖髓人牙组中,观察到的是缺乏牙本质桥形成和持续而不缓解的炎症。对照组氢氧化钙盖髓的所有牙,包括羊牙和人牙,都有牙本质桥形成的牙髓修复反应。采用Spearman等级相关分析表明炎症的出现和细菌染色没有相关性($P>0.05$)。

结论　Prime & Bond 2.1粘接体系用于羊牙盖髓时,能促进牙髓愈合和牙本质桥形成,但当其作为盖髓剂用于人牙时,尚不能获得像氢氧化钙那样的盖髓效果。

龋坏的常规窝洞预备时发生意外露髓或牙齿折断造成的露髓,在临床上难以完全避免,需要采用适宜的治疗方法。传统上采用氢氧化钙制剂直接盖髓,氢氧化钙在诱导牙本质桥形成、促进暴露牙髓的成功愈合方面已有很长历史。然而,一些学者主张氢氧化钙不能用作长期的封闭,认为氢氧化钙会随着时间而溶解。不严密的封闭可能发生细菌渗漏,从而可能导致牙髓炎症。

几十年来粘结系统的发展始终受到一种观念的限制,即在修复过程中酸用于牙本质会导致牙髓炎症的发生,为保护牙髓免于修复材料的毒性刺激,有必要使用垫底和洞衬材料。而这个观念直到近20年来才得以改变。

近年来,基于良好的封闭比盖髓材料的刺激性更重要

译者　北京大学口腔医学院
北京海淀区中关村南大街22号　100081

表 1 动物牙的分组及实验分期

分组	时间		
	7 日	90 日	总计
实验组 备洞+露髓 +牙本质粘接剂+树脂充填	6	9	15
对照组 备洞+露髓 +氢氧化钙糊剂+氢氧化钙水门汀 +牙本质粘接剂+树脂充填	6	6	12
空白对照组	3	—	3

表 2 人牙的分组及实验分期

分组	时间		
	7 日	90 日	总计
实验组 备洞+露髓 +牙本质粘接剂+树脂充填	5	5	10
对照组 备洞+露髓 +氢氧化钙糊剂+氢氧化钙水门汀 牙本质粘接剂+树脂充填	5	5	10

这一假说的提出，出现了多种树脂粘接系统作为直接盖髓的替代材料。它们可通过在牙本质表层形成混合层，降低微渗漏，达到盖髓的目的。尽管如此，人们对于粘接材料用于牙齿盖髓的效果仍颇有争议，关于它们用于直接盖髓的生物性问题的讨论仍在进行。

本研究旨在评价用一步法牙本质粘接剂对羊牙和人牙进行直接盖髓后的牙髓反应。

实验对象来自于 5 只大约 2 岁羊的 30 颗切牙和 20 颗因正畸需拔除的完整的人前磨牙。

实验动物肌注氯胺酮（10mg/kg）和甲苯噻嗪(20mg/ml)麻醉。橡皮杯和抛光膏抛光实验牙齿，70%酒精消毒术区周围，强吸和棉卷隔湿实验牙齿。局麻下，预备约宽 1.5mm，深 2mm 的 V 类洞。15 颗牙齿以牙本质粘接剂盖髓，12 颗牙齿以氢氧化钙盖髓，3 颗牙齿作为空白对照(表 1)。

20 颗完整人前磨牙，10 颗用作牙本质粘接剂盖髓，另 10 颗用作氢氧化钙盖髓对照。患者的平均年龄 12.6 岁。治疗前他们被告知并征得同意。该研究获得了 Ege 大学伦理委员会的认可。每颗牙在治疗前都拍摄 X 线片，检查根尖周情况和有无邻面龋。橡皮杯和抛光膏低速抛光牙齿，牙周围用 70%酒精消毒。注射局麻药(Citanest，Astra Zeneca)和橡皮障隔湿后，预备 V 类洞(约宽 2mm，深 2.5mm)。窝洞预备和材料放置的过程与羊牙相类似(表 2)。

灭菌的碳化钨钻针(330#，Dentsply)高速、水冷却下预备窝洞。梨形钻针(390#，Dentsply)在高速、水冷却下穿通牙髓。露髓范围约为 0.7~1mm。每颗牙齿都用新钻针。露髓点放置 3% $H_2O_2$30 秒，以控制出血。然后，轻轻冲洗、干燥窝洞。使用 36%磷酸凝胶之前，为避免酸与牙髓接触，暂时先用不流动的氢氧化钙糊剂覆盖露髓点。再涂布磷酸于窝洞 20 秒，然后将磷酸和氢氧化钙冲洗干净，轻轻干燥。Prime&Bond2.1 (P&B2.1，Caulk，Dentsply)(表 3)涂布窝洞和轴底，接触露髓点 30 秒，吹干，光固化灯(Coltoux50，Coltene)照射 10 秒。重复使用 P&B2.1 一遍。再轻轻涂布一薄层混合型复合树脂(TPH，Caulk，Dentsply)，光固化 40 秒。窝洞的修复也选用同样的复合树脂。

表 3 粘接剂的成分

粘接剂	成分
Prime&Bond2.1	双酚 A 二甲基丙烯酸酯 二季戊四醇戊丙烯酸单磷酸酯 聚氨二甲基丙烯酸酯，丁基化羟氢甲苯 樟脑醌，丙酮，氢氟化十六烷胺 稳定剂，引发剂

对照材料氢氧化钙的操作，如预备窝洞、穿通牙髓以及控制出血，类似于上述粘接剂的操作。露髓点放置氢氧化钙糊剂后，再在表面覆盖速硬型氢氧化钙(Dycal，Caulk)以防止氢氧化钙糊剂与牙本质粘接剂相接触。P&B2.1 和复合树脂操作同上述。

第 7 天和第 90 天，分别处死动物。从牙槽骨中截取出牙齿，去除牙根的根尖 1/3。第 7 天和第 90 天分别拔除人前磨牙，去除根尖 1/3。10%中性甲醛固定 1 周，20%甲酸溶液脱矿约 3~4 周，直至 X 线片上证实到脱矿现象。制成 6~7μm 厚的连续切片，使用 Brown and Brenn 技术 HE 染色和 Von Kossa 钙离子染色（5%硝酸银，5%HYPO，和 500ml 蒸馏水)。组织切片由两位观察者在光学显微镜下观察，采用 Cox 等推荐的标准(表 4~8)评估，统计学处理采用 Spearman 等级相关分析。

表 4 炎性细胞反应

炎性细胞反应	特征
分级 1	露髓点或新牙本质桥下方无或散在少量炎症细胞
分级 2*	a 以多形核白细胞浸润为主的急性炎性损害 c 以单核淋巴细胞浸润为主的慢性炎性损害
分级 3	严重的炎性损害,大量多形核白细胞渗出,表现为脓肿或者波及 1/3 甚至更多冠髓
分级 4	牙髓坏死

*a 为急性炎性反应,c 为慢性炎性反应

表 5 组织的结构破坏

软组织结构破坏	特征
分级 1	露髓点或剩余牙本质的截断牙本质小管下方和整个牙髓表现正常或近乎正常
分级 2	露髓点下方缺乏正常的组织形态结构,深处的牙髓组织表现正常
分级 3	露髓点下方丧失正常的牙髓形态和细胞结构
分级 4	至少冠方 1/3 的牙髓组织坏死

表 6 牙本质桥的形成

牙本质桥形成	特征
分级 1	形成牙本质桥,新形成的硬组织与盖髓剂界面的一些部分相连接
分级 2	形成牙本质桥,与盖髓剂界面有一定距离
分级 3	未见牙本质桥形成

表 7 修复性牙本质的沉积

修复性牙本质沉积	特征
分级 1	窝洞的切割牙本质小管下方,无新生或异常修复性牙本质增加
分级 2	窝洞的切割牙本质小管下方,有少量的新生修复性牙本质沉积
分级 3	窝洞的切割牙本质小管下方,有大量的新生修复性牙本质沉积

表 9 和表 10 分别是羊牙和人牙暴露牙髓组织的原始病理数据。

动物牙组

Prime&Bond2.1 盖髓 7 天时 所有牙齿在树脂—牙髓交界面下方表现为严重的炎性反应。露髓点下方轻度缺乏组织形态,血管充血扩张充满红细胞。但这些改变仅限于冠髓,深部牙髓组织表现正常。露髓点无修复性牙本质生成。

Prime&Bond2.1 盖髓 90 天时 3 颗牙齿表现慢性炎症反应。其他 6 颗牙齿中可见露髓点下方有一些散在炎症细胞分布,而其余牙髓组织正常。所有牙齿在毗邻树脂—牙髓界面处有牙本质桥形成(图 1,2)。

氢氧化钙盖髓 7 天时 在氢氧化钙—牙髓组织交界处下方有一些散在的炎症细胞分布,且轻度缺乏牙髓组织形态,而其余牙髓组织的形态结构正常。所有标本均无修复性牙本质形成(图 3)。

氢氧化钙盖髓 90 天时 所有牙齿露髓点下方的牙髓组织中,有一些散在炎症细胞分布,轻度缺乏牙髓组织形态。而深部的牙髓组织则形态正常。且与氢氧化钙材料一定距离处,可见牙本质桥的形成。

人牙组

表 8 细菌染色

细菌染色	特征
分级 1	任一切片均无细菌染色
分级 2	窝洞壁细菌染色阳性
分级 3	窝洞的牙本质小管细菌染色阳性
分级 4	牙髓细菌染色阳性

Prime&Bond2.1 盖髓 7 天时 所有牙齿均有急性炎症反应。露髓点下方可见牙髓形态的丧失和细胞结构的破坏。无牙本质桥形成(图 4)。

Prime&Bond2.1 盖髓 90 天时 所有牙齿均观察到持续而不消退的炎症反应,无牙本质桥形成。

氢氧化钙盖髓 7 天时 所有牙齿露髓点下方的牙髓组织中,有一些散在炎症细胞分布,轻度缺乏牙髓组织形态。没有观察到完全的牙本质桥形成,但在露髓点下方的一定距离处,可见类牙本质桥形成。

氢氧化钙盖髓 90 天时 所有牙齿均无炎症反应,牙髓组织形态正常。在与氢氧化钙一定距离处,均可见牙本质桥形成(图 6)。

Prime&Bond2.1 盖髓的 15 颗羊牙中,3 颗沿洞壁有细菌染色,3 颗表现为牙本质小管的细菌染色。氢氧化钙盖髓的 12 颗羊牙中,4 颗沿洞壁有细菌染色,1 颗表现

表 9 羊牙暴露牙髓组织的病理结果

	P&B 2.1 *		氢氧化钙	
	7 天(n=6)	90 天(n=9)	7 天(n=6)	90 天(n=6)
炎性细胞反应				
1	0	6	6	6
2a	6	0	0	0
2c	0	3	0	0
3	0	0	0	0
4	0	0	0	0
软组织结构				
1	0	0	0	0
2	6	9	6	6
3	0	0	0	0
4	0	0	0	0
修复性牙本质				
1	6	0	6	0
2	0	0	0	0
3	0	9	0	6
牙本质桥形成				
1	0	9	0	0
2	0	0	0	6
3	6	0	6	0
细菌染色				
1	4	5	3	3
2	1	2	1	3
3	1	2	1	0
4	0	0	1	0

* Prime&Bond2.1

表 10 人牙暴露牙髓组织的病理结果

	P&B 2.1 *		氢氧化钙	
	7 天(n=5)	90 天(n=5)	7 天(n=5)	90 天(n=5)
炎性细胞反应				
1	0	0	5	5
2a	5	0	0	0
2c	0	5	0	0
3	0	0	0	0
4	0	0	0	0
软组织结构				
1	0	0	0	5
2	0	5	5	0
3	5	0	0	0
4	0	0	0	0
修复性牙本质				
1	5	5	5	0
2	0	0	0	0
3	0	0	0	5
牙本质桥形成				
1	0	0	0	0
2	0	0	0	5
3	5	5	5	0
细菌染色				
1	2	5	3	5
2	3	0	0	0
3	0	0	0	0
4	0	0	2	0

* Prime&Bond2.1

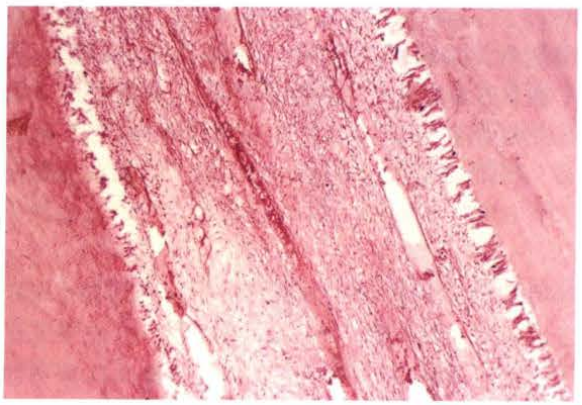

图 1a(左) 羊牙 P&B2.1 盖髓 90 天，与 P&B2.1 直接相邻的牙髓，可见牙本质桥形成。da 代表牙本质粘接剂，db 代表牙本质桥。HE 染色，原放大×4

图 1b(右) 与图 1a 同一颗羊牙，深部牙髓组织表现正常。HE 染色，原放大×10

为牙本质小管的细菌染色。1 颗则表现为牙髓内的细菌染色。

Prime&Bond2.1 盖髓的 10 颗人牙中，3 颗沿洞壁有细菌染色，2 颗表现为牙髓内的细菌染色。炎症的出现与细菌染色之间并无相关性($P>0.05$)。

目前对于粘接系统的生物相容性尚有争议。采用树脂基质材料直接盖髓的长期临床疗效观察尚不如氢氧化钙制剂盖髓的相关研究开展广泛。

近来的报告指出复合树脂应用于无炎症牙髓后，出现了成功愈合和牙本质桥形成。然而，另一些报告则认为采用粘接系统对人牙和动物牙直接盖髓的效果并不乐观，诸如难以消除的慢性炎症和缺乏牙本质桥形成。此外，一些细胞毒性研究也表明，粘接材料的细胞毒性高

图 2a 羊牙 P&B2.1 盖髓 90 天，粘接剂下方可见牙本质桥形成。db 代表牙本质桥。Von Kossa 钙离子染色，原放大×4

图 2b 另一颗羊牙粘接盖髓 90 天，也可见牙本质桥形成。Von Kossa 钙离子染色，原放大×4

图 3 羊牙氢氧化钙盖髓 7 天，氢氧化钙在露髓区为黑色材料。露髓区可见一些散在的炎症细胞，轻度缺乏组织形态。深部牙髓组织表现正常。HE 染色，原放大×4

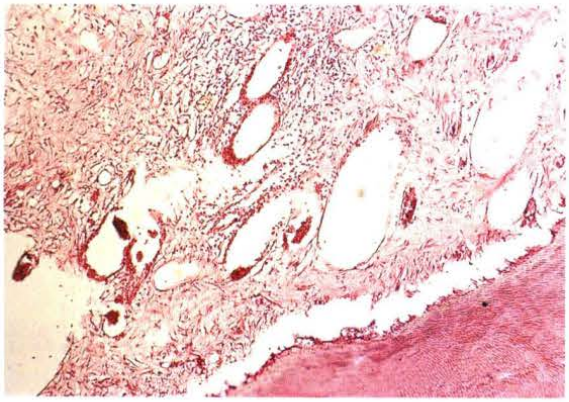

图 4(左) 人牙 Prime&Bond2.1 盖髓 7 天，可见严重的炎症反应，血管充血扩张。HE 染色，原放大×10

图 5(右) 人牙氢氧化钙盖髓 7 天，牙髓组织形态正常。远离露髓区可见桥样牙本质形成（箭头所示）。HE 染色，原放大×4

于氢氧化钙。

本研究中，Prime&Bond2.1 盖髓的人牙和动物牙，7 天时均可观察到紧邻露髓处的成牙本质细胞层变性和血管的扩张充血。这些可逆的炎性反应可以解释为：树脂成分或未聚合的树脂成分的毒性作用或是窝洞预备的机械刺激所致。90 天时 5 颗人牙表现为持续而不缓解的炎症反应，缺乏牙本质桥的形成。这与粘接失败，导致细菌入侵或是树脂成分的毒性作用有关。这些物质可能引起了各种防御细胞和成纤维细胞的慢性持续性刺激，从而降低了蛋白质的合成，DNA 的合成和细胞的呼吸能力。90 天组的人牙样本量还不足以做出结论。动物牙在 90 天时全部出现了牙本质桥和牙髓的愈合。我们认为，牙本质桥的形成可作为牙髓愈合的一个成功标志。Costa 等和 Ranly 及 Garcia-Godoy 认为不同的牙髓组织的愈合能力存在差别，这也可能是本实验中人牙和动物牙试验结果差异的原因。

本实验选用氢氧化钙制剂作为对照材料，因为经过反复的组织学验证，不同的氢氧化钙混合物都能使盖髓治疗获得成功，目前氢氧化钙的盖髓成功率已达到了 90%。第 7 天时，氢氧化钙盖髓的两组中的牙髓组织表现为轻度炎症反应和坏死层下方出现了成牙本质样细胞。同时露髓点下方有类牙本质桥屏障形成。第 90 天时，距露髓点一定距离处，形成了良好完整的牙本质桥。氢氧化钙与水混合，PH 值达到 12.5，与牙髓接触导致表浅的牙髓坏死。在材料界面会阻止组织再生和牙本质桥形成，但在邻近牙髓组织有矿化反应。本结果与以前的研究结论一致。人牙和动物牙两组中，牙本质桥下方的其余牙髓组织形态正常。

酸蚀操作中，应暂时使用氢氧化钙以避免酸蚀材料接

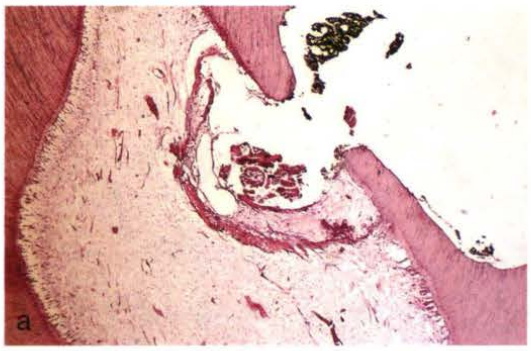

图 6a 人牙氢氧化钙盖髓 90 天，露髓区可见牙本质桥形成。db 代表牙本质桥。HE 染色，原放大×4

图 6b 与图 6a 为同一颗人牙的牙髓中间区域，表现正常。HE 染色，原放大×4

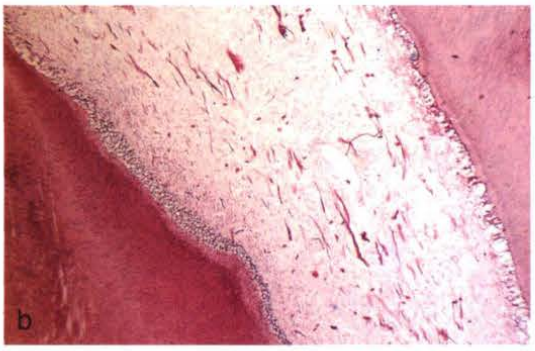

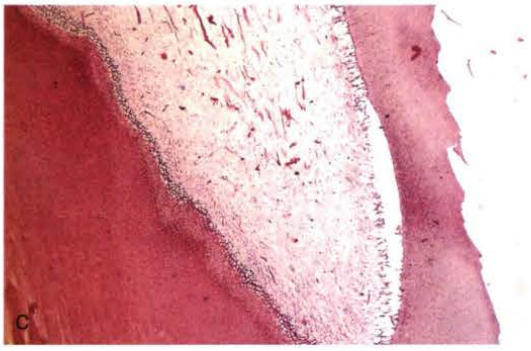

图 6c 与图 6a 为同一颗人牙的牙髓根尖区域，表现正常。HE 染色，原放大×4

触牙髓。因为一些报告已指出如果酸蚀了牙髓，随后在露髓处直接使用牙本质粘接剂，会产生严重的炎症反应，甚至导致牙髓脓肿的形成。也有研究指出只要没有肉眼可见的露髓，磷酸可以用在牙本质上。

一些学者认为不论盖髓剂的种类，最终导致盖髓治疗失败的主要原因是细菌污染。Cox 等报道了只要各种酸性修复材料保持良好的边缘封闭，其下方的牙髓组织是具有自愈能力的。本研究的一些对照组和实验组的标本中，有可能观察到细菌污染。但却并未观察到牙髓炎症与细菌污染之间有显著相关性。因而并不能将牙本质粘接剂相关的不良牙髓反应简单归因于细菌污染。多数认为，牙髓的不良反应与多种因素的作用相关，诸如材料种类，细菌污染，医源性牙齿预备损伤，树脂和粘接剂收缩造成的聚合应力。据报道染色技术仅能检测到实际存在的细菌中的一部分，少量细菌会出现假阴性结果，还有一些细菌在组织学分析中被移除了。我们并不否认细菌污染的重要性，并将其列为牙髓炎症的可能协同因素，因此在修复过程中控制感染至为重要。还有报道称为了在牙齿—粘接界面之间获得长效持久的封闭效果，控制出血和清洁牙本质是整个临床操作过程中，最为重要的成功因素。机械露髓后，用于控制牙髓出血的制剂有很多，次氯酸钠被认为具有良好效果。盖髓剂和牙髓组织之间的血凝块会阻碍牙髓愈合，导致微生物聚集，出现感染。本实验在使用酸蚀剂和粘接剂后，均未有出血，这可能与酸蚀时暂时使用了氢氧化钙有关。3%H2O2 用于止血已有多年历史，本实验在暴露牙髓表面使用它进行止血。

结论

本研究有 4 个主要发现

1、氢氧化钙比 Prime&Bond2.1 具有更良好的盖髓性能。氢氧化钙对照组均有牙本质桥形成，并且无炎性反应的出现。
2、Prime&Bond2.1 盖髓的羊牙组在 90 天时，都有牙本质桥的形成。
3、Prime&Bond2.1 盖髓的人牙组 5 例缺乏牙本质桥形成，表现为不缓解的严重炎症反应。
4、盖髓剂的动物实验结果并不能直接照搬于人体上。

总之，本研究证明了氢氧化钙具有比粘接性材料更好的直接盖髓性能。然而粘接剂盖髓的一些标本中，也可观察到牙髓愈合的表现。由于每一种粘接材料的化学性能和使用的复杂性各有不同，在将牙本质粘接剂作为盖髓剂应用于临床之前，我们还需要进行更深入的体内、体外研究去评价它们的各项性能。