手术挺出技术应用于临床冠延长:3 例报告

Surgical Extrusion Technique for Clinical Crown Lengthening: Report of Three Cases
Chang-Sung Kim, Seong-Ho chui, Jung-Kiu Chai, Chong-Kwan Kim, Kyoo-Sung Cho
原载 Int J Periodont Rest Dent 2004;24:412~421(英文).

安娜 译　　曹采方 校

摘要　虽然延长临床牙冠的技术不少,但在功能与美观方面均有一些不足。本文报告了一种利用手术方法延长临床牙冠的临床和 X 线效果。对 3 例预计要大量去骨来达到牙冠延长目的的病例,使用一种专门设计的器械(Periotome)进行无创手术挺出患牙:颊舌侧翻开全厚瓣,在不损伤牙槽骨嵴和根尖的情况下将牙齿小心脱位并挺出到需要的位置。不用刚性夹板。术后一年多临床检查发现牙周所有位点探诊深度均≤3mm,无探诊出血;牙齿功能如常,动度接近正常。X 线片显示根尖区有新骨形成,根周膜形态正常;未发现有牙根吸收或骨嵴吸收,也没有发现牙髓问题。本技术为牙冠延长提供了一个可选择的手术方法。该技术不会引起功能或美学方面的缺陷,尤其是在前牙区。

临床牙冠延长术被认为是需要达到如下目的的一种常见牙周手术方法:对较深的龈下龋坏和牙折暴露足够的正常牙齿结构;增加修复体的固位性;使修复体边缘正确就位而不侵犯生物学宽度;以及改善龈缘不齐或牙龈覆盖过多造成的美观问题。

已经有几种进行临床牙冠延长的技术,例如龈切术、伴或不伴骨切除术的根向复位瓣术、正畸加力牵引伴或不伴牙周膜纤维切除术。优选其中的何种技术主要取决于几个与患者有关的因素:(1)美观;(2)临床冠-根比例;(3)根间距离;(4)牙根形态;(5)根分叉位置;(6)个别牙的位置;(7)总体牙的位置以及(8)修复牙齿的能力。

但是临床上有的情况不适合进行手术及修复。经常是在有较深的龈下龋坏和根折等情况下,若进行大量去骨术可能会导致袋深和动度增加,根分叉病变,不良的冠根比,以及邻牙的牙周支持组织丧失。尤其是在很受美学效果关注的前牙区域,想要获得最终满意的美学效果,必须保存牙间乳头和唇侧牙龈边缘位置。在进行去骨手术的病例中,龈乳头缺失、牙龈边缘不齐、不良的冠根比可能会最终导致美容和功能均不理想的结果。

正畸加力牵引伴或不伴多次的纤维切除术可以克服这些缺点。但是,该过程勿庸置疑比牙冠延长手术更麻烦,因为:(1)正畸牵引后还需要进行牙冠延长手术和戴保持器;(2)需要多次进行牙周膜纤维切除术以防止牙周组织伴随牙根的正畸移动向冠方一起移动;(3)有复发的趋势。

对于很难保守治疗的深的根折和根面龋,曾有人提出外科挺出技术,其短期和长期效果有预测性,但是偶尔可以观察到有根尖吸收和骨嵴顶吸收,这些现象可能

译者:北京大学口腔医学院
北京海淀区中关村南大街 22 号　100081

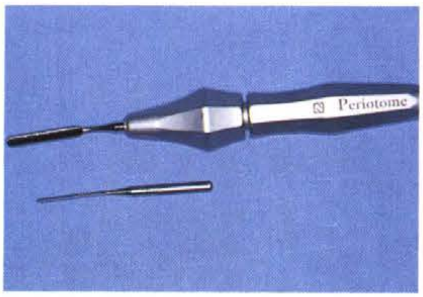

图 1 用于无创挺出的专门设计的 Periotome

是因手术创伤所致。本文报告 3 个病例应用无创手术挺出技术进行临床牙冠延长,术后随访一年多,该技术未造成美学和功能的不足。

手术技术

初步检查时回顾患者的既往史,排除局部或全身的手术禁忌证。在术前进行仔细的临床和 X 线评估,选择合适的病例。手术挺出技术仅用于需做大量去骨的病例。在术前对所有患者进行口腔卫生指导及全口刮治。

局麻(2%利多卡因含 1:80 000 肾上腺素)下患牙用内斜切口,沟内切口延长至邻牙的各面,颊腭侧翻开全厚瓣,用刮治器彻底刮除肉芽组织,用牙周探针测量牙断缘与牙槽骨嵴的距离,估计需挺出患牙的量。小心将牙齿挺出,避免破坏牙槽骨嵴及根尖。为此,将 Periotome (Nobel Biocare)(图 1)的刃置于患牙牙周膜(PDL)间隙内。Periotome 在患牙牙周膜间隙内用"提插动作"来使牙齿"脱出"而不产生手术创伤。在仔细使牙齿"脱出"后,用止血钳将牙齿拉出到预定的位置,应尽可能无创伤地移动牙以保护生活的牙周膜。瓣复位后,用简单的间断缝合将瓣复位关闭。仅进行缝合就可使牙齿稳固,未使用刚性夹板。

嘱患者使用 0.12%的洗必泰漱口水,术后的最初 2 周每天含漱 2 次 (Hexamedin,Bukwang Pharmaceutical)。术后使用抗生素 7 天,术后 10 天拆线。在术后 2 个月内,每隔 1~2 周复诊,随后的半年内每月一次复诊。截至目前,已随访一年多。进行了 X 线和临床检查来评估根尖周和牙周的愈合情况、探诊深度和牙齿动度。

病例报告

病例 1

患者为体健、不吸烟的 42 岁妇女。左上侧切牙水平折裂,被转诊至韩国 Yonsei 大学牙医学院牙周科,要求进行临床冠延长术(图 2)。临床和 X 线片检查发现断端位于龈下,几乎延伸到唇侧骨嵴顶水平(图 2a、2e)。决定为其行挺出式牙冠延长手术,随后进行冠修复。

局麻后唇腭侧翻开粘膜骨膜瓣,明显可见断缘位于唇侧骨嵴水平(图 2b)。根据前述方法使用 Periostome 进行无创手术挺出(图 2b)。牙齿被挺出并移到断缘距骨嵴顶至少 3mm 处(图 2c、2e)。瓣复位缝合,对患者进行术后护理。软组织正常愈合。

术后一周患牙的动度较明显,但在第二周逐渐好转。临床上 4 周后牙龈炎症和牙齿松动轻微。术后即刻的 X 线片显示根尖周围空的透影区。但术后 2 个月时,X 线片显示密度增加,提示在根尖区域有新骨形成。术后 2 个月行牙髓治疗并进行了临时冠修复。

术后 17 个月临床检查发现患牙所有位点探诊深度(PD)均≤3mm,无探诊出血(图 2d)。牙齿功能正常,动度接近正常。根尖片显示根尖区域阻射,说明有新骨形成和正常的牙周膜间隙。 X 线片未发现牙根吸收、骨嵴吸收或牙髓问题(图 2e)。

病例 2

40 岁男性患者,既往史无特殊;要求进行右下侧切牙的临床牙冠延长术(图 3)。患牙位置较低,临床和 X 线片检查发现牙齿水平向折断,断缘在牙槽骨嵴水平(图 3e)。

局麻后唇舌侧翻开粘膜骨膜瓣。明显可见近远中断缘与牙槽骨嵴平齐,唇侧断缘位于骨嵴下 1mm(图 3a)。采用 Periotome 无创手术挺出牙齿(图 3b),位于所需的位置,挺出量大约为 4mm(图 3c、3e)。术后 3 周内牙齿的术后动度逐渐减少;4 周后牙齿动度稳定。术后 3 个月时 X 线片检查可见根尖区有新骨形成,有正常的根周膜形态,即进行牙髓治疗并行冠修复。术后 18 个月临床检查显示患牙各位点 PD≤3mm。牙齿功能正常,动度接近正常(图 3d)。X 线片检查未发现任何根尖吸收或牙槽骨吸收,也没有牙髓问题(图 3e)。

图 2a(左) 术前临床检查可见左上侧切牙断缘在龈下

图 2b(右) 用 Periotome 手术挺出过程,可见断缘几乎达牙槽骨嵴

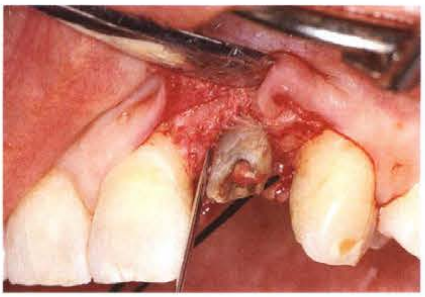

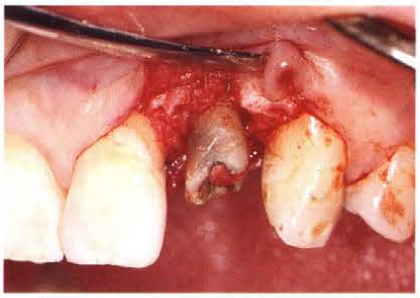

图 2c(左) 牙齿被挺出约 3mm

图 2d(右) 术后 17 个月,侧切牙和临时冠已就位,达到了良好的临床美学效果

图 2e 左:术前 X 线片显示侧切牙根折至牙槽嵴顶;中:手术挺出已完成,可见根尖周透影区;右:术后 17 个月根尖片,可见正常的牙周膜间隙

病例 3

一名 45 岁男性患者要求进行右上尖牙的牙冠延长手术(图 4)。临床和 X 线片检查发现牙折和继发龋达龈下(图 4a、4c),决定对患牙进行手术挺出方法延长临床牙冠。术中明显可见近远中断缘与牙槽骨嵴平齐。挺出患牙至断缘距骨嵴顶约 4mm 处(图 4c)。临床和 X 线片示顺利愈合。术后 2 个月进行牙髓治疗,接着进行了冠修复。13 个月后,临床见牙龈组织健康,X 线片可见明显的健康牙周膜形态(图 4b、4c)。

讨论

对于位于龈下较深的龋损或牙折,必然需要实施广泛的去骨手术来提供足够的牙体组织以获得修复所需的边缘和固位,其结果会使患牙的附着水平和龈缘位置可能比邻牙更偏向根方,从而导致美学和功能不足。本文所提出的手术挺出用于牙冠延长的技术由于未进行

图 3a(左) 术中见近远中断缘位于骨嵴顶水平，唇侧断缘位于唇侧骨嵴下约 1mm 处

图 3b(右) 用 Periotome 手术挺出过程

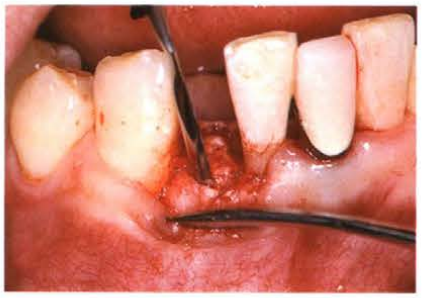

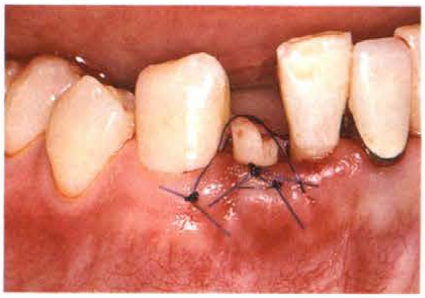

图 3c(左) 牙齿被挺出 4mm 左右，仅用缝合的方法固定

图 3d(右) 术后 18 个月修复，可见良好的临床美学效果

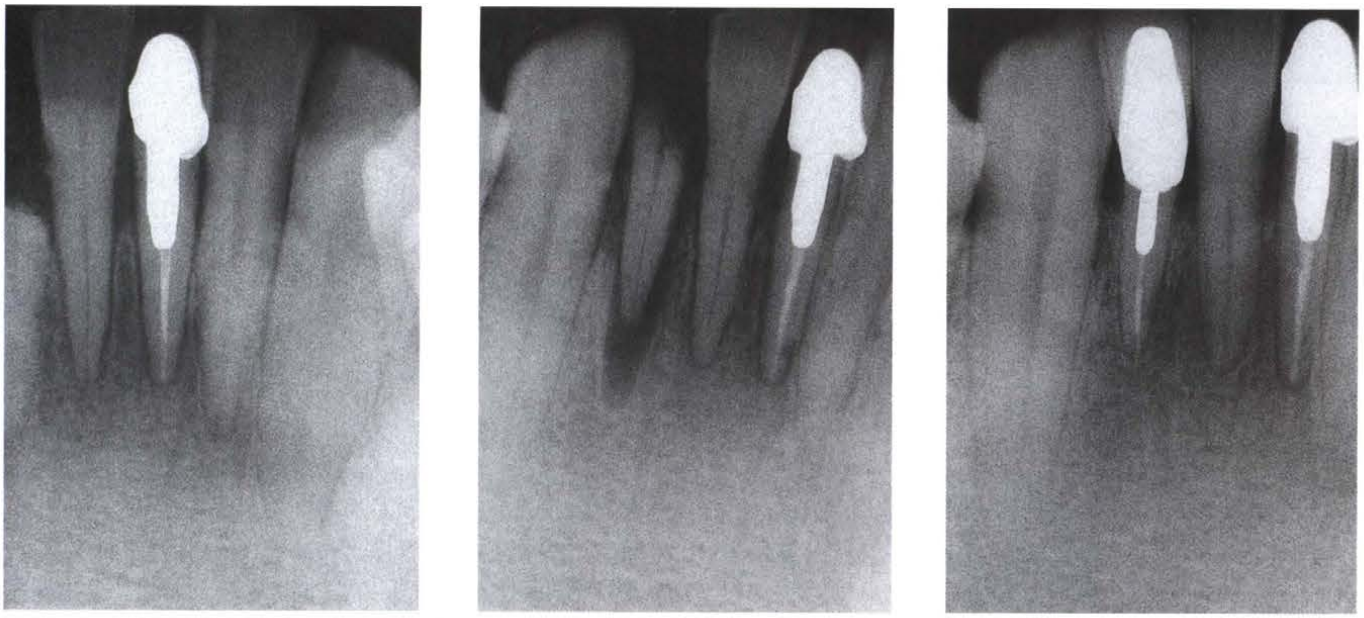

图 3e 左:X 线片见侧切牙在骨嵴顶水平折断；中:挺出手术已完成，可见根尖周透影区；右:术后 18 个月根尖片，可见正常的牙周膜间隙

去骨术，在美学和功能方面均获得了成功。有些研究证实了手术挺出的可行性，也被称为牙槽骨内移植法。该方法有着良好的短期和长期结果，并认为这种方法比种植或是固定义齿修复要经济的多。

对移植牙或手术挺出后的牙周组织修复进行评估，通常可发现有轻度的骨嵴顶吸收和根尖吸收。当为了稳固目的而在根尖区进行骨移植者，根尖吸收较多见。这种现象的准确机制目前还不完全了解，可能有两种解释。第一，在挺出牙根时的手术创伤，可能导致牙槽骨嵴吸收和根尖区牙根吸收。可用于挺出牙齿的器械包括锤、雕刻刀、挺子和拔牙钳。不能排除这些器械对骨嵴和根尖施加了一定程度的创伤力。第二，牙周膜细胞的脱水也可导致牙根吸收。以往的研究发现牙根表面的牙周膜细胞活力可能降低，这取决于牙根在牙槽骨外时期的长短。由于牙周膜细胞的活力无疑对牙槽窝愈合及牙周组织结构的形成有着重要作用，在手术过程中必须避免根面的干燥。对于牙槽骨嵴和根尖吸收，

图 4a(左) 右上尖牙术前临床检查可见断缘在龈下

图 4b(右) 术后 13 个月修复,可见良好的临床美学效果

图 4c 上:X 线片见尖牙在牙槽骨嵴处有水平折断; 右 1: 牙齿被挺出约 4mm; 右 2:术后 13 个月根尖片,可见正常的牙周膜间隙

在本文所用的的手术挺出技术应该优于以往的方法,因为使用了专门设计的 Periotome,在无创挺出过程中牙根未离开过牙槽, 因此大大减少了牙周膜脱水的风险。

有意思的是,牙齿松动在 4 周后就减到最小,而在术后 2 个月就可以在 X 线片上见到根尖周新骨形成, 也未发现牙髓问题。病例 1 的根管治疗不完善,可见到如病例 2 和 3 中一样的正常的牙周和根尖组织愈合过程。基于这些临床和 X 线片检查结果,有理由建议牙髓治疗应推后到术后至少 2 个月时进行,随后修复。

挺出牙的固定仅靠缝合,此法使患牙有一定动度,从而在整个愈合阶段存在功能性刺激。一般认为在固定阶段有轻度松动是对预后有利的, 可以防止固连和牙根吸收。挺出牙的临床动度在术后第一个月达到稳定并在观察阶段继续保持,未观察到复发的趋势。这些观察可能证实了以往关于移植牙使用非刚性固定技术而愈合的研究。可能这种非刚性固定利于愈合。

为了充分了解牙周组织在愈合阶段发生的真正改变,需要再进行病例对照研究。但是,根据本文报告的临床和 X 线检查提示本方案比起传统的手术方法有较多优点, 本文所推荐的技术可以作为一种可选择的手术方法来进行临床冠延长。该技术可以成功地治疗严重损坏的牙齿而不致造成功能和美学的不足, 尤其是在十分关注美观的前牙区。