译文

一项美学的挑战：贴面的高透明区问题

An Esthetic Challenge: Isolated Areas of High Translucency in Laminate Veneers

Jan Hajtó, Costin Marinescu

原载 Eur J Esthet Dent, 2012, 7(3): 282-294.（英文）

李 巍 魏翠芹 蔡蒨蒨 译 甘云娜 审

摘 要

瓷贴面修复体要比冠或高嵌体等其他修复体薄得多。在 0.3 ～ 1.5mm 的范围内，临床医师很难进行理想的基牙预备，同时口腔技师也很难随心所欲地制作出理想的形态。对于预备的牙来说，保留牙釉质的优点和不伤害原则提示尽可能少地去除牙体组织有利于保持基牙的健康，维持足够的机械强度和维护治疗效果的长期稳定。在临床医师为了达到美观效果所需进行的牙体预备和牙科的微创原则之间必须有一个平衡。在瓷贴面修复的时候，瓷层可能存在的厚薄差异，将会造成一系列美学上的问题。这些问题很难在粘结时纠正，患者还是会很清晰地看出这些问题。这里我们列出一些临床病例来说明这类问题。

1 引言

在很多前牙美学和功能的修复中选择长石瓷的瓷贴面修复是临床行之有效的治疗方案。对备牙量合理标准存在着不同的观点：从完全粘结在牙釉质上的无预备贴面到完全固位在牙本质上的 3/4 冠。当贴面修复在 20 世纪 80 年代初期被首次应用时，牙本质粘结技术还不可行，因此我们当时的预备原则是尽可能保留牙釉质的浅预备。随着牙本质粘结时代的到来以及微创贴面修复在临床上的巨大成功，牙体预备的深度和范围已逐步增加到覆盖整个临床牙冠的 360° 的牙本质面。

译者单位 南京军区杭州疗养院海勤疗养区口腔中心
浙江省杭州市玉皇山路 76 号 310002

2 瓷贴面预备的深度

如今，对最佳的预备深度和牙釉质保留量并没有达成共识。这也是因为当代牙本质粘结技术的正确运用显示出很高的固位率。毫无疑问，每个特定的情况都需要一个个性化的方法，牙齿的颜色，所需的最终颜色，牙齿的位置和扭转程度，原有直接

复合树脂修复体等因素都会影响到牙体预备的量和修复体本身。在我们的实践中，几乎所有的贴面预备设计范围都介于微创（100%的牙釉质内）与保留50%的牙釉质之间（图1～图4）。牙釉质的价值不仅是提供了基牙最安全的结合力，它还增加了剩余牙体组织的强度，从而大大降低了崩瓷的风险。

在我们看来，微创预备最适合那些没有重度变色、不需要复杂的个性化设计的病例（图1和图2）。这种零预备或微量预备的贴面不能纠正原本过大或过于唇倾的牙齿。当瓷层很薄时，“压铸”技术难以获得理想的美学效果，这时推荐使用在铂箔或耐火代型上进行的个性化分层制作技术。当预备量可以增多时，0.5～1.0mm的预备量有利于牙科技师更好地遮色，并制作出更好的内部特征。例如，要遮盖一个强烈的牙本质底色，特别是所希望的最终效果要有一个显著不同的色彩饱和度和更高的亮度，贴面的制作过程必然需要遮色效果。色调、亮度不同的多个瓷层，它们在整体美观效果中起着不同的作用，如阻断牙齿本色，修饰颜色，颜色的深浅，透明性，荧光性等（图3和图4）。不过在牙颈部和邻面颈部区域，0.2mm的预备就会去掉这些区域很薄的釉质层，导致牙本质暴露。在这种情况下，可使用压铸陶瓷和回切技术，合并长石瓷传统的插件技术。

牙体预备所提供的理想修复体厚度几乎从来都不等同于实际的瓷层厚度。只有当牙表面完全不用作轴向或形态的修改时，贴面厚度才可以和预备的量相匹配。然而，我们在临床遇到的大多数病例都需要增加或减少牙体表面。这种调整需要利用诊断蜡型，而由实验室制作的多个水平和垂直的预备导板可以确保牙体预备的精度（图5和图6）。这种硅胶导板在验证备牙量的准确性方面被证明是值得依赖的，我们将其应用在几乎所有的贴面修复病例中。

为了研究和证明使用诊断性硅胶导板的效果，我们准备了两个离体的上颌中切牙。其中一个按照普通的贴面修复要求进行制备，并使用硅胶导板来验证备牙量。颜色编码三维间隙图析技术显示原始牙齿轮廓和最终制备的外形之间的差异。图7和图8说明了在被准确固定的前提下，导板是如何准确显示间隙量的。例如，稍微增加的邻面备牙量导致

图1 在11和21牙上进行完全局限于牙釉质层内的微创贴面预备，并设计为羽状边缘，预备深度在0.2～0.5mm。牙齿唇面颜色差异不大，因此可以允许设计为较薄的贴面

图3 对13～23牙的唇面进行0.5～0.8mm的半侵入性预备，对切缘进行1.5mm的预备。颈1/3的牙本质暴露无法避免。这样的厚度可以遮盖牙齿的颜色

图2 薄的贴面（0.3～0.6mm）粘结到设计为羽状边缘的基牙上，这样的瓷层厚度只能制作简单的内部结构

图4 贴面粘结后的最终修复效果。最终修复体是在耐火代型上采用分层技术制作的长石瓷材料

远中邻面的牙本质暴露。相对于原始牙面的备牙量显示在三维距离图上（图8）。这显示出完全在牙釉质内的预备是多么困难，然而通过使用导板我们可以进行较保守的预备。

与此相反，在没有硅胶导板的帮助下，我们对第2个中切牙进行了预备。颜色编码的映射，清楚地显示出备牙量的不均匀性，特别是唇面正中部显示预备量不足（图9和图10）。我们认识到，完全自由的基牙预备很难制备出相对于预期唇面而言的精准的磨切量（以蜡型为参考）。

3 问题

这篇文章的目的是强调贴面预备过程中最常遇到的错误类型。必须明确的是即便使用硅胶导板，微小尺寸的手动操作，不可避免会产生偏离预期的微小误差。如果导板稍微偏离了完全就位的位置就

图5 石膏模上的蜡型和水平向剖开的硅胶导板。腭侧部分可以用于检查导板的被动就位

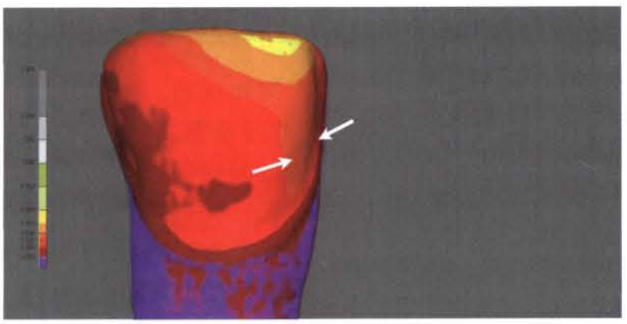

图8 通过颜色编码三维间隙图析技术比较原始形态和如图7所示的基牙预备的形态，可以看出牙齿表面预备的深度（Geomagic 软件工作室）

图6 图5中的导板在口内就位后显示12、21、22牙唇面预备了0.8mm的间隙，12牙为全冠预备，唇面间隙1.6mm

图9 在不借助硅胶导板的的情况下对另一颗左上中切牙进行自由预备

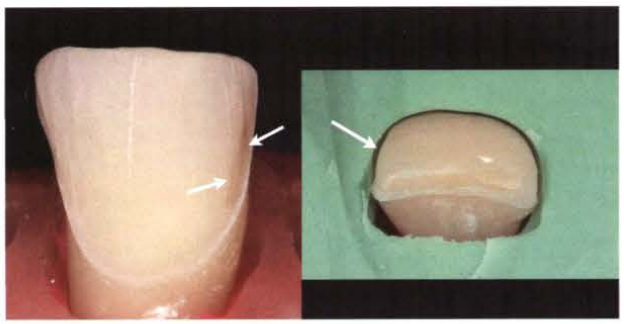

图7 在离体的右上中切牙上进行贴面预备，目的是完全保留在牙釉质内，偏离预期的微小偏差（0.1～0.2mm）都有可能导致牙本质的暴露

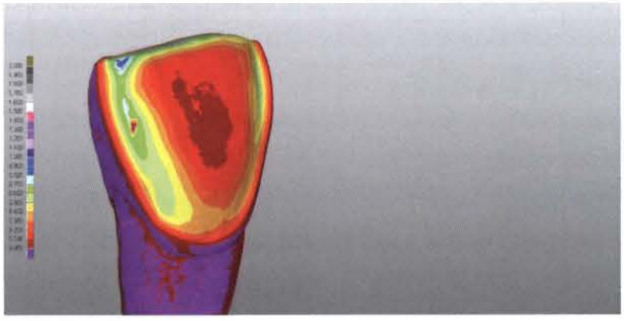

图10 通过颜色编码的三维间隙图析技术比较原始形态和如图9所示的基牙预备的形态，可见中间区域预备不足（Geomagic 软件工作室）

会影响基牙的预备，宝贵的牙釉质就会产生不必要的损失。假设牙科技师完全遵循诊断蜡型上的尺寸，备牙量的不足就会导致瓷贴面的美学欠缺。多年来我们在临床上接诊了许多由于没有足够的厚度和(或)分层堆塑技术错误造成的有透明区块的瓷贴面。当这种瓷贴面被粘结到基牙上的时候，在预备不足的地方就会出现暗点。这个区域清晰地表现为高色调的橙褐色，这可能是由于周边瓷具有较高的亮度或者是粘结树脂和底层牙齿颜色合并后造成的光学效果。万一使用了透明色的粘结树脂，这个区域就会比贴面下方的牙本质颜色更暗（图11）。在图11展示的具体病例中（长石瓷贴面粘结到11和21牙齿上）出现这一问题的原因被确定为21扭转牙的预备量不足（图12），而牙科技师又努力使11和21牙的唇面达到理想的牙弓弧度。过薄的瓷层将无法使用遮色牙本质瓷。图13a、图13b和图14a、图14b是该问题的示意图。

所有的“斑点状”贴面都会被去除，并重新评估剩余的牙体结构。贴面下的气泡是不可能造成这种美学影响的。因为它不可能产生如此大的色彩变化。实际检测也证实这些病例中的暗点下100%没有空隙，都紧密地粘结着。然而在粘结前，这些区域就呈现出了瓷层的透明性。我们还发现在一些特殊病例中，牙科技师更注重复制出预设的蜡型形态，而不是在贴面的内面做一层均匀充分的遮色层。大部分情况下，为了获得最外层釉质瓷的必需空间，须在分层堆塑过程中应用硅胶导板，釉质瓷层越厚，遮色瓷会被去除的越多。

所有要求遮盖基牙底色的贴面，除了牙颈部，都应呈现出一致的遮色效果，牙颈部则需要“隐形眼镜效果”。大部分病例仅需轻微的形态修正，以便技师有可能优先完成遮色层，随后再在问题区域酌情增加堆瓷量或稍稍修改牙面外形（图13c和图14c）。

在图15展示的另一个病例中，两个贴面都显示有不同程度的透明区，粘结后如上所述的光学效应均更为明显（图16）。根据我们的临床经验判断，贴面唇面的中间区域是这类问题的常见部位，这是因为切牙的天然解剖形态在唇面中间，即邻唇转折线之间是轻微凹陷的，而临床医师有时倾向于用全

图11 11和21牙采用在耐火代型上通过分层堆塑技术制作的长石瓷贴面进行修复。在21牙的唇面中间，高饱和度(橙褐色)、低亮度的区域清晰可见

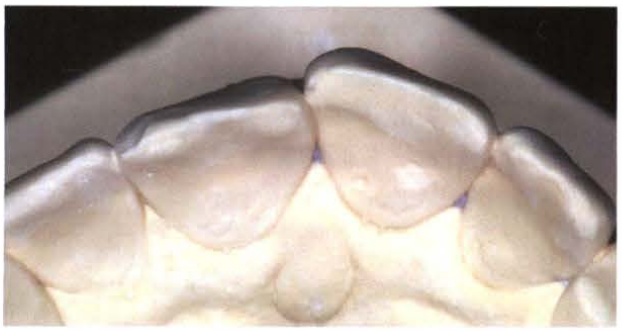

图12 图11所示病例的原始状态。21牙扭转并轻度前突。本着不丢失太多釉质的目标，显然会造成边缘型的预备

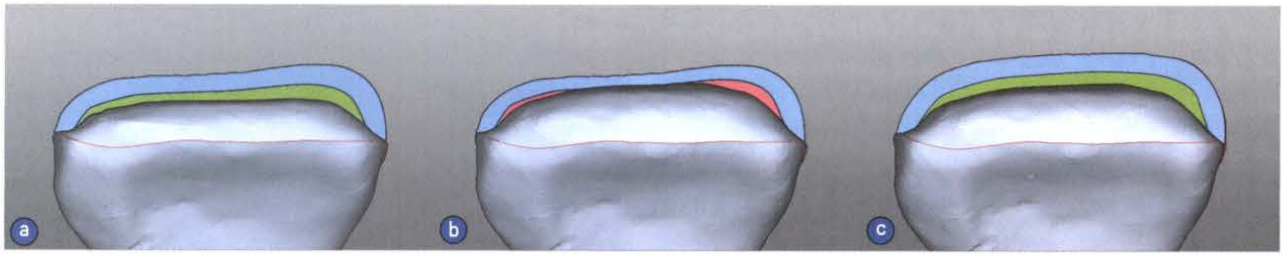

图13 切端视角显示不同外形。a. 充分的牙体预备允许足够的遮色瓷层，从而遮住底色；b. 如果技师坚持恢复预设的外形，局部区域的预备不足就会导致遮色层的局部缺失（该处红色消失）；c. 如b所示，预备虽然不足，但技师修正了瓷层的厚度，保证了遮色层的完整（绿色），满足了恰当的审美

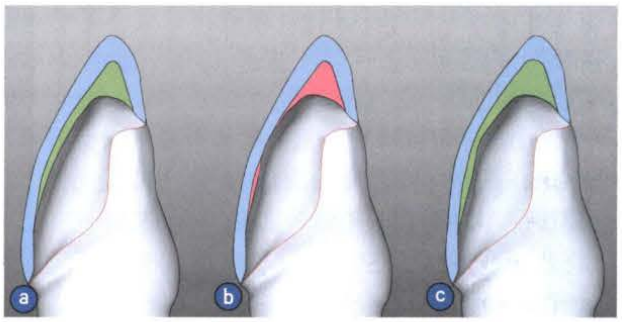

图14 图13病例的矢状面

图15 中间含透明区的两个瓷贴面

冠预备的原则来进行贴面预备，因此倾向于将这个位置变成凸面。

我们还碰到另一个有趣的病例，由于丙烯酸材料比瓷的遮色效果更好，临时修复体便对医师产生了误导作用。因为，应用诊断蜡型椅旁制作的临时修复体的透明基底能成功遮盖底色，而与临时修复体相同厚度的瓷层却不能有效遮色（图17～图22）。再回顾预备阶段，我们意识到21牙的近中唇面预备不足（图18）。导板上的黑色记号标明在预备过程中，这些区域作为关键区域，应该被磨除。但为了保存釉质，21牙的磨除量还是不够充分。由于21牙本身颜色发暗（图20），加上贴面存在透明区（图21），在试戴时就显出棕色的斑点。而且贴面的半透明区主要为釉质瓷。后来在这些特定区域对牙体组织做了轻微缓冲，并用遮色性能较好、色调较高的复合树脂予以后期补救（Variolink Veneer HV+3），但是效果仍不令人满意（图23）。使用不同遮色程度和色调的树脂粘结剂，在临床上是很难预测贴面最终呈现的颜色和总体美学效果的。

4 解决方法

综上所述，牙科医师应该确保足够的预备量以达到所选瓷材料需要的厚度，这样技师便能正确堆塑所要求的瓷量。预备量根据不同的适应证，因具体病例而有所差异，当需要遮盖变色牙齿时，最好不要尝试微创预备设计。我们高度推荐使用诊断蜡型和预备导板。

建议优先考虑贴面的彻底遮色性能，再考虑牙面形态。轻微修改最终修复体的外形是可以接受的。图24和图25展示的病例，尽管备牙量较少，但它仍有可能制作出遮色效果一致的贴面。通常额外增加零点几毫米的瓷量便能充分避免透明区效应。患者通常不会发现这种形态上的妥协，且不用重新预

图16 图15中的贴面粘结后，发暗的底色通过透明区透出来

图17 口内原始情况。4颗门牙设计为瓷贴面修复

图18 口内的预备导板。21牙近中唇面和11牙正中唇面预备不足

图19 椅旁制作临时修复体（Luxatemp A2,DMG，德国）。基牙底色被充分遮盖

图22 贴面试戴（Variolink贴面试合套装，O-transparent色，义获嘉·伟瓦登特）。唇面中间明显透出橙色

图20 21牙的底色略微发暗。侧切牙贴面试戴到位

图23 有问题区域的牙体组织被磨除，为达到更好的遮色效果采用强遮色高亮度树脂粘结剂。然而效果并不理想。仍然可见浅色的树脂及剩余的暗区

图21 21牙的瓷贴面中间呈现出透明区问题

图24 另一个病例，有问题的区域基牙预备不足，主要是由于蜡型的凹面解剖特征导致的

备和重新取模。另一种方法是在工作代型上刮除部分材料，并制作一个调磨帽（用树脂制作），以指导医师在贴面粘结前在基牙上磨除和代型上相等量的牙体组织，而不是重新取模做代型。根据预备不足区域的位置和量，这个方法也并非经常管用，特别是考虑到粘结就位精度时。我们认为，最好的解决方法是在获得患者同意的情况下，重新预备，重新取模。我们期盼在不久的将来，口内数字设备可以在预备阶段进行预备量的实时评估。

5 结论

对医师而言，强调均匀一致且充分的预备量是

图 25 在这个病例中，为了达到一致的遮色效果，技师略微改变了贴面形态，最终修复体未出现不想有的色斑

非常重要的，同时不能完全根据原始牙齿形态去估计预备量，而要根据预设的诊断蜡型标准来评估。硅胶导板的使用是一种可预测的技术，建议用于每个瓷贴面病例。并且着重避免产生不均匀的牙面，它会导致某些区域的预备不足。除了颈部结合区，技师应被告知绝对避免瓷面出现透明斑。对于透明窗孔的不良美学效果和相关的规避措施，临床医师应该与牙科技师进行良好的沟通，尤其是在石膏模型上，即使是在牙色代型上（仿天然代型材料，义获嘉 · 伟瓦登特），最终的瓷面颜色也是难以准确预测的。

文献表明，在欧洲国家大部分患者倾向于 A2 到 A3（Vita Classic）之间的牙色和一定程度的半透明度，以达到自然的颜色深度。而在另外有些国家，由于受到患者的审美观和社会文化环境的高度影响，一般要求选用不太透明的具有漂白效果的 OM1 到 OM3 色系。在这些病例中，这种高亮度、低色调的个性化设计需要合并使用高填料遮色树脂进行粘结，所以不易出现上述的美学问题。

在美容牙科领域，想要达到尽可能接近天然牙的完美效果，牙科医师和牙科技师就必须认识到彼此工作的可行性、操作要求和局限性。

《口腔种植治疗图谱（第 3 版）》

本书是当代口腔种植学的经典之作，通过 1500 多幅精美彩色插图介绍了当前口腔种植修复的方法，不仅详述了种植修复的诊断和规划、操作所需设备、手术的设计和基本技术、术中技巧、种植术后的处理等，而且还在上一版的基础上，增加了种植手术的新进展、种植体处理、影像学诊断以及患者的选择等内容。本书内容全面、详实，可读性强，可供口腔科医师、种植科医师阅读参考，也可作为种植专科医师规范化培训用书。

主译：闫福华（南京大学口腔医学院）
出版日期：2013 年 5 月 定价：450 元

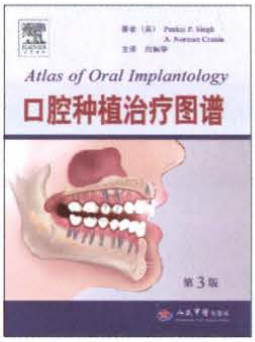

《牙种植外科并发症——病因、预防和治疗》

本书论述了牙种植术中的各种外科并发症，包括可能引发并发症的术前情况，种植体植入术中及术后并发症，侧壁开窗上颌窦底提升并发症，针对疼痛、感染和药物相关并发症的预防及治疗。全书图文并茂，彩图近 700 幅，查阅方便，能很好地引导读者制订相关并发症的诊断和处理方案，早期发现潜在的外科并发症并指导如何避免其发生。本书适合口腔科临床医师、种植科医师、口腔专业医学生阅读参考。
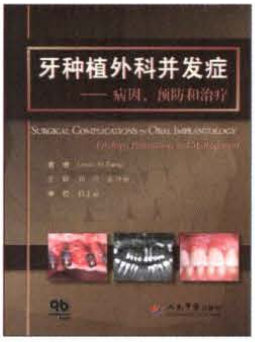
主译：刘 倩 彭玲燕 审校：宿玉成
出版日期：2013 年 8 月 定价：300 元