再生骨中的种植体:长期存活

Implants in regenerated Bone: Long - Term survival

Myron Nevins, James T. Mellonig, Donald S. ClemⅢ, Gary M. Reiser, Daniel A. Buser

原载 Int J Periodont Rest Dent 1998; 18: 35 - 45. (英文)

李盛琳　章魁华 译

摘要　本研究利用多中心分析、回顾了 526 个在再生骨上种植和负重的种植体。骨重建采用自体或异体骨移植与屏障膜结合进行。使用同期或分期植入的方法，负重后随访 6 到 74 个月,其中 8 个种植体脱落，成功率 97.5%。移植骨的类型、种植体是否埋入骨内、同期植入或分期植入都不影响临床成功率。

结论: 在再生骨上植入种植体其临床过程与自然骨相似。

种植体应植在骨量充足和高质量的骨中，以保证种植体的稳定和与骨的接触，这是保证骨结合成功的条件。这样种植的牙成功率很高。螺纹状钛种植体、表面喷涂种植体、羟基磷灰石喷涂种植体及同期钛种植体效果都很好。

种植手术中的引导性骨再生(GBR)技术使得骨量不足的地方也可以放置种植体，使适合进行种植治疗的病例大大增多。这一方法可以在拔牙窝内放置种植体，或在有骨穿通及种植体植入后产生裂开缺陷的地方放置种植体。另外，已经吸收的牙槽嵴在种植体植入前可以进行水平和垂直两个方向的骨增加术。骨自体移植、异体移植和异质移植经常用于提供空隙，辅助 GBR 屏障下的骨形成（图 1a - 1d)。脱矿冻干异体骨(DFDBA）似乎是最常与 GBR 结合使用的材料。对新形成的骨量和骨缺损中充填的骨量的评估通常在①去除屏障膜时；②对拔牙、穿通缺陷和裂开缺陷的病例，在分期治疗的二期手术时；③局部牙槽嵴增高的病例,在植入种植体时(图 1e - 1h)进行。一个基于证据的分析显示，GBR 结合骨移植使骨再生的初期对很多适应证的成功率都很高。这个分析没有特别评价新生骨上负重的种植体。因此，提出了这样的问题:“什么是移植骨上种植体的长期成功？”

只有很少的研究试图去解释这个问题。一个研究评价了 12 个用 GBR 技术、在成功的牙槽嵴增高后的新生骨上植入非埋入种植体的 5 年结果。详细的临床参数分析表明，结果与非新生骨上植入的标准种植体没有区别。另一研究评价了用 GBR 技术和 DFDBA 与三磷酸钙结合移植后，种植在新生骨上的 626 个钛表面喷涂圆柱形种植体。种植后 6 到 51 个月的功能性成功率为 98.6%。这些研究表明,GBR 结合骨移植后的再生新骨对种植体的反应与非新生骨一样。本文多中心回顾性研究的目的是评价 GBR 与自体或异体骨移植结合,在新生骨上植入种植体的长期功能性成功率。

材料和方法

4 个中心参加了多中心回顾性研究。二个中心隶属学术性机构，二个中心为私人诊所。病人接收种植治疗并包括必要的 GBR。对拔牙和穿通缺陷/裂开缺陷的病例行同期治疗，对局部牙槽嵴增高的病例行分期治

译者: 北京医科大学口腔医学院
北京海淀区白石桥路 38 号　100081

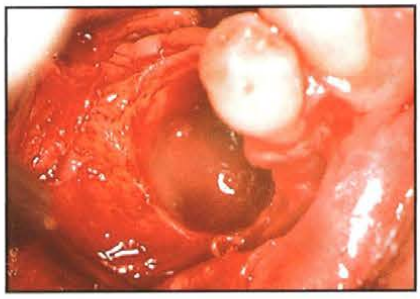

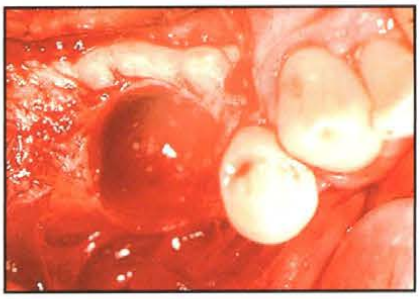

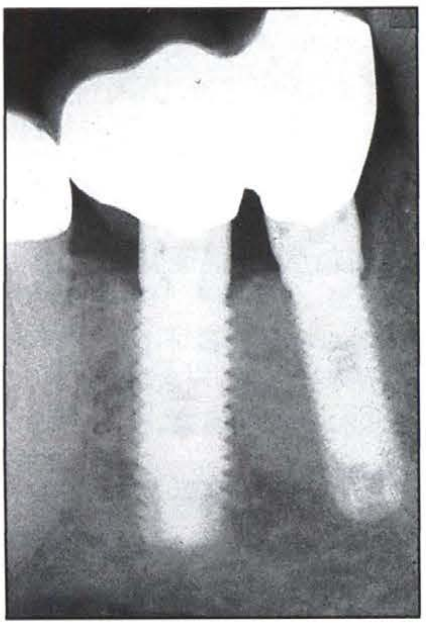

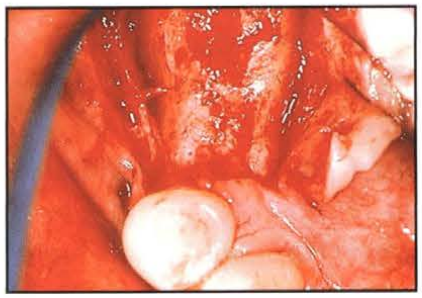

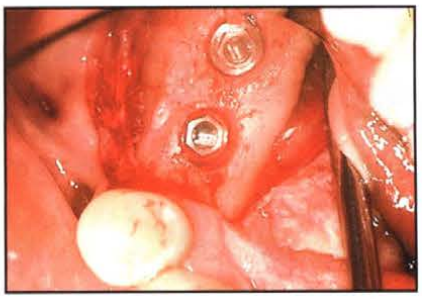

图 1a(上左) 拔除下颌第二前磨牙后的骨缺损。颊侧骨板缺损 14mm

图 1b(上右) 骨缺损殆面观

图 1e 负重后 1 年的 X 线片。由于骨小梁较弱,在自然骨上植入 5mm 直径的种植体

图 1c(下左) 种植体植入后 11 个月,再生的无牙颌牙槽嵴

图 1d(下右) 植入种植体

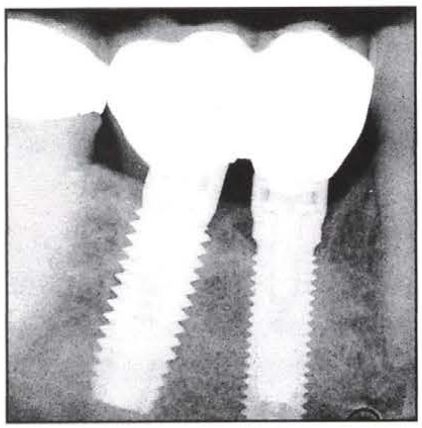

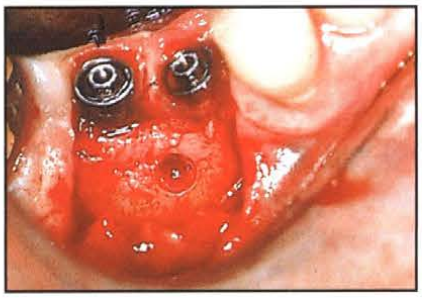

图 1g 负重 3 年后经病人同意骨活检,显示负重后重建骨仍保留完好

图 1h 组织学观察显示,有活力的骨伴有移植骨小岛

图 1f(左) 负重 4 年后的 X 线片,未见骨丢失

疗。所有的病例都使用膨胀性聚四氟乙烯(e-PTFE)膜(Gore)。有一个中心使用屏障膜与口内自体颗粒骨(APB)结合的方法,一个中心使用屏障膜与 DFDBA 结合方法,一个中心使用屏障膜与非脱矿冻干异体骨(FDBA)和自体颗粒骨结合的方法,一个中心使用屏障膜与 DFDBA 或与 FDBA 结合的方法。使用的种植体包括 2 个系统,3 个中心使用螺纹状钛种植体(Nobel Biocare 或 3i)一个中心使用非埋入式表面喷涂种植体(ITI)。

记录颌骨和种植体在颌骨上的位置。种植体植入再生骨内后,经历一段无干扰愈合期。这段时间 3 至 20 个月(平均 9.9±6.8 个月)。e-PTFE 屏障膜在二期手术时去除,或如屏障膜过早暴露时立即去除。病人到指定的牙医进行义齿修复。

记录的种植修复方法包括单冠、部分固定义齿或覆盖义齿。种植修复完成后,病人分别分为维持护理组或牙周支持治疗组,由指定牙医进行。种植体的功能评价按中心、性别、颌骨及种植体在颌骨上的位置划分。

用为每个人特制的咬合块以长锥技术拍摄根尖周片,

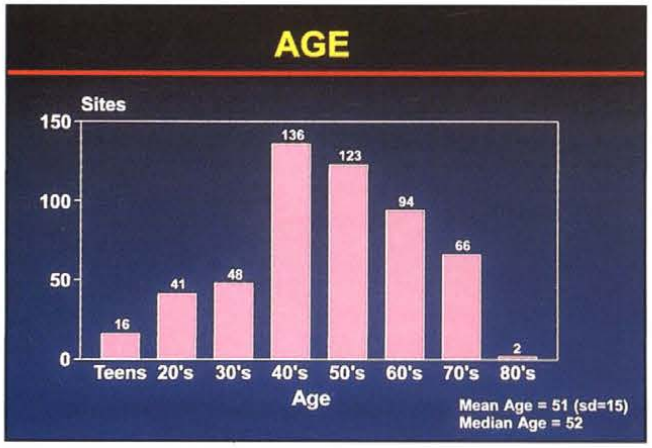

图 2 各年龄组负重种植体数量的分布

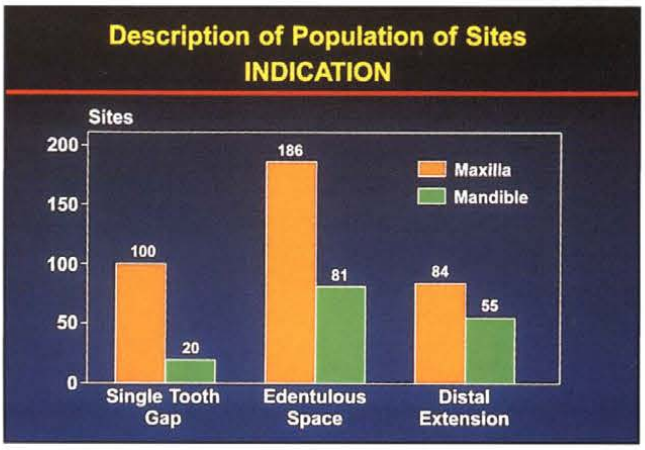

图 3 各种适应证和植入上、下颌骨种植体数量的分布

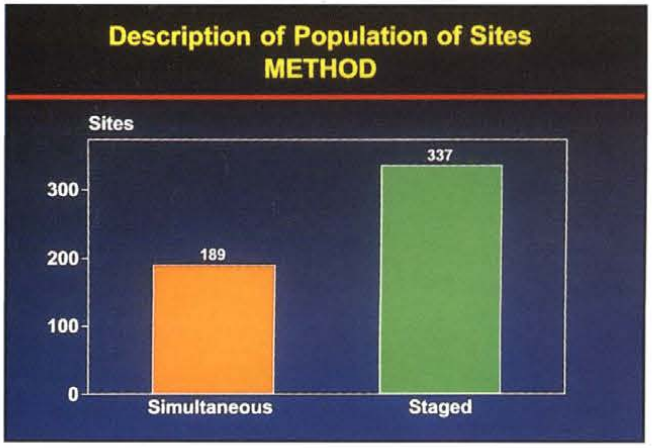

图 4 各种手术方式植入种植体数量的分布



图 5 各种修复类型种植体的数量分布

评价种植体周围骨结构、骨丢失及种植体周围的可能透光区。对同期种植体,测量种植体上端(肩)至骨-种植体接触的最初可视部位的近、远中距离(mm)。对分期植入的螺旋状钛种植体,评价种植体近、远中微间隙(种植体与基台界面之间)的距离 。骨丢失按中心、同期或分期手术、愈合情况和修复类型进行评价。

病人按 6 个月成功、一年成功及随后的每年进行评价。根据临床及 X 线所见,每一个种植体的骨再生的成功根据以下标准进行分类:

1. 病人无持续的抱怨疼痛、异物感和/或烦躁。
2. 无种植体周感染和化脓。
3. 种植体无活动性。
4. 无种植体周围连续的 X 线透射区。
5. 在行使功能的第一年,骨垂直吸收少于 1.5mm,以后每年少于 0.2mm。

结果

本多中心研究评价了 325 位病人的 526 个种植体。平均年龄 51 ± 15 岁。男性占 42%,女性占 58%。大多数种植体(353)植入者的年龄在 40 至 60 岁之间(图 2)。骨内种植的适应证包括单个牙缺失(120),无牙区(267),远端缺失(139)。图 3 显示了种植体的适应证和在颌骨植入的部位分布。

依前所述,本实验使用了异体非脱矿冻干骨(FDBA)、DFDBA 和 APB。189 个种植体与移植骨一起植入,337 个种植体植在屏障膜结合自体骨移植、或屏障膜结合

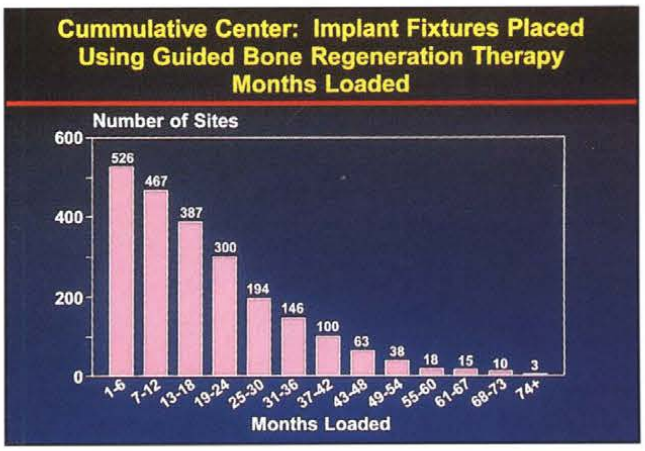

图 6 负重后新生骨上的种植体在各时间段内数量累计分布

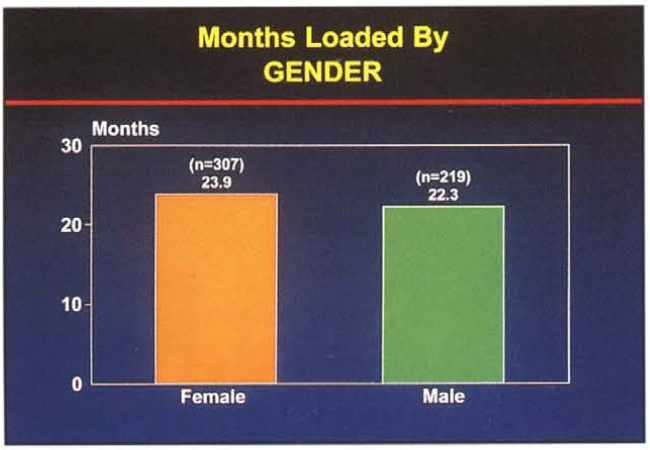

图 7 不同性别负重后新生骨上种植分布情况

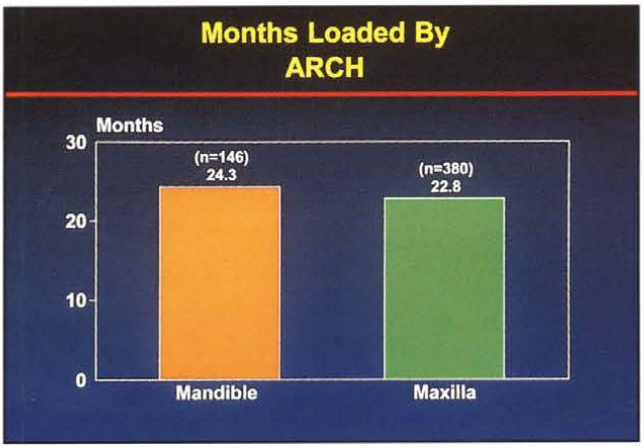

图 8 负重后新生骨上种植体在上、下颌骨的分布

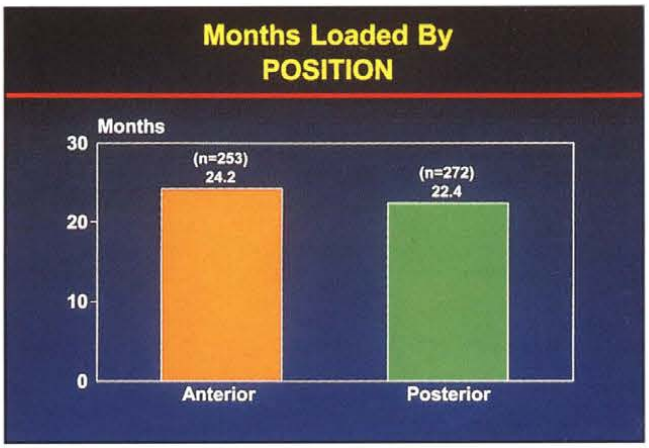

图 9 负重后新生骨种植体在颌骨位置上的分布

异体骨移植产生的再生骨上(分期植入,图 4)。二期手术和负重期前的无干扰伤口愈合时间平均为 9.9 ± 6.8 个月(3 - 20 个月)。种植体以冠(149)、固定局部义齿(323)和覆盖义齿(54)修复(图 5)。种植体负重期平均 23.4 ± 15 个月;范围在 6 - 74 个月或更长。图 6 显示的是种植体负重 6 - 74 个月的各中心累计结果。其中性别、颌骨及种植体在颌骨上位置的分布几乎均等(图 7 - 9)。同样,各中心种植体负重月数分布也均等(图 10)。

种植体负重后 74 个月以上的骨量丢失累计平均 0.64 ± 0.22mm。如预期的那样,种植体负重后的头一年半骨丢失最多(图 11)。各中心记录的骨丢失量均在 0.3 ± 0.8mm 间(平均 0.6 ± 0.2mm)(图 12,13)。不管种植体和移植骨是分期植入还是同期植入,对记录的骨丢失量都无影响(图 14)。感染和屏障膜过早暴露对骨量的获得有负影响(图 15)。种植体部位没有并发症的病例,骨丢失也最少。一般义齿修复引起的骨丢失量与种植体覆盖义齿修复后的最大骨丢失量相似(图 16)。

526 个种植体在负重后有 8 个脱落,其中 6 个来自同一个中心。少数病人(5 位)负重后因丧失骨结合而使种植体脱落。所有脱落种植体都发生在上颌,种植体长 10 - 15mm。518 个种植体在 6 - 74 个月以上的功能状态下生存。总成功率为 97.5% (图 17)。

讨论

此多中心回顾性研究表明,利用骨移植与 GBR 结合技

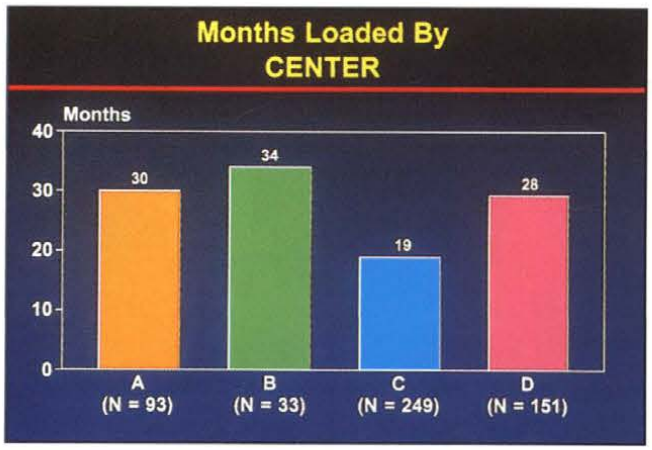

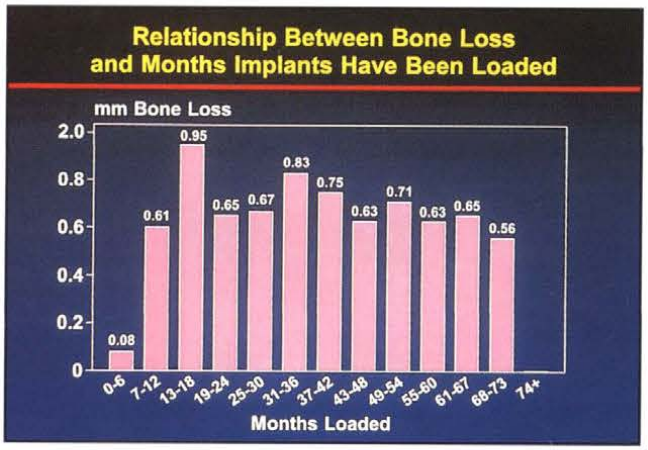

图10(左上) 各中心植在新生骨上、负重的种植体数量的分布

图11(上) 种植体负重后各时间段骨丢的 mm 数

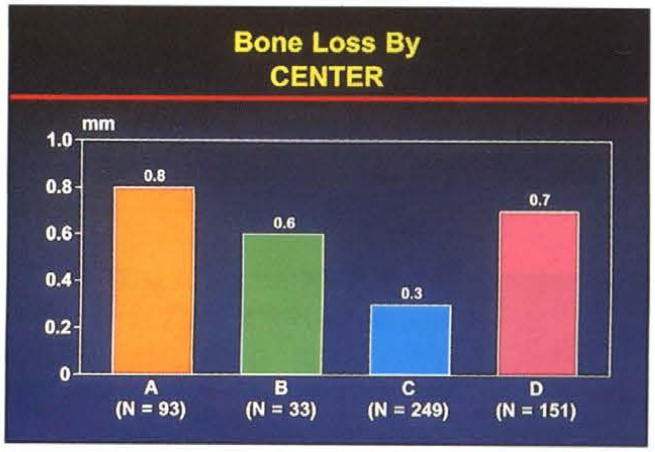

图12(左) 种植体负重后各中心骨丢失 mm 数和种植体数的分布

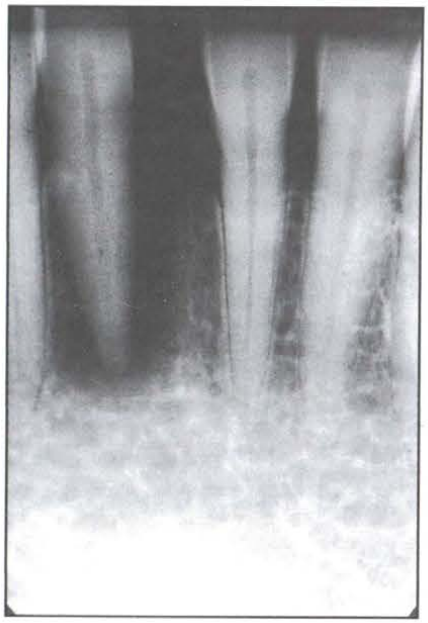

图13a X 线片显示中切牙周围进展性骨丢失,预后不好(1989)

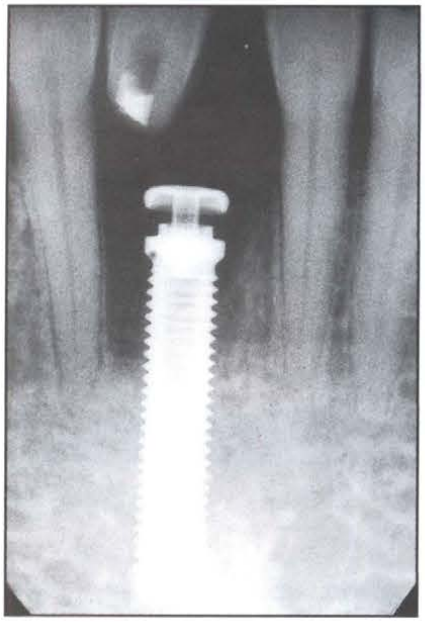

图13b DFDBA 与引导性骨再生技术结合骨移植,植入种植体后 3 个月的 X 线片

图13c 种植体负重后 1 年的 X 线片(1990)

术，通过 6 - 74 个月以上的观察，新生骨上种植体的成功率很高(97.5%)。这一结果与 Fugazzotto 最近报告的 98.6% 相近。在 Fugazzotto 的研究中,331 名病人植入了 626 个表面喷涂圆柱状种植体，负重 6 - 51 个

图 13d 种植体负重后 3 年 X 线片(1992)

图 13e 种植体负重后 5 年 X 线片(1994)

图 13f 种植体在移植骨上负重 7 年 X 线片(1996)。骨丢失发生在第一年内,从负重后的头一年开始保持稳定

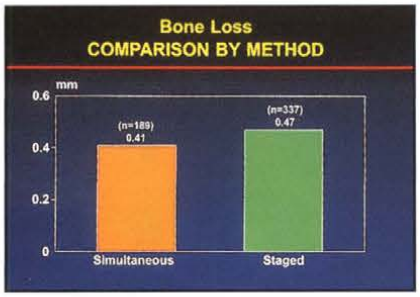

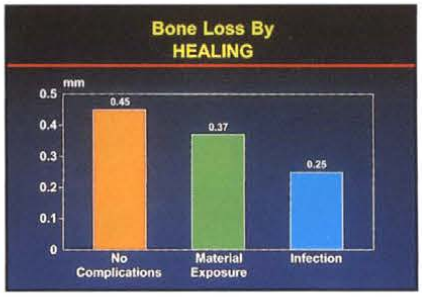

图 14(左) 不同治疗方式(分期或同期植入种植体)骨丢失 mm 数

图 15(右) 各类伤口愈合骨丢失 mm 数

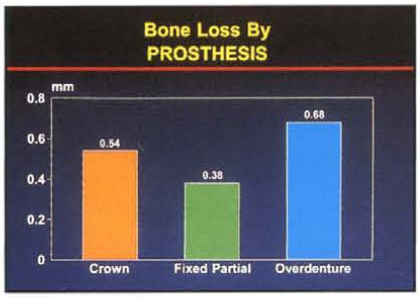

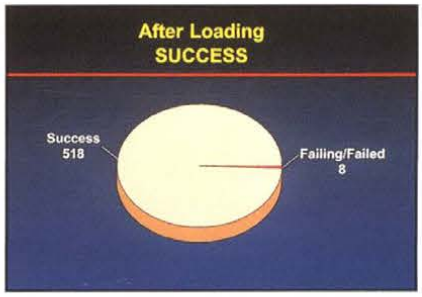

图 16(左) 各修复类型骨丢失 mm 数

图 17(右) 骨移植与引导性骨再生技术结合,在再生骨上植入种骨体,负重 6 - 74 个月后种植体的成功率

月后有 9 个种植体脱落。植入材料为异体脱钙冻干骨和磷酸三钙。脱落的 9 例中 5 例发生在下颌骨,4 例发生在上颌骨。在我们的研究中,失败的 8 例都发生在上颌骨,在负重的第一或第二年。Fugazzotto 总结到,成功的种植体与新生骨应为骨结合,而这种骨结合能够在功能状态下一直维持。同样,5 名病人的 12 个非埋入式种植体也取得了 5 年稳定的效果。基于临床和 X 线所见,12 个种植体的骨结合都是成功的。如上述研究提到的,本研究表明屏障膜技术产生的再生骨对植入种植体的反应临床上类似于非再生的宿主骨。

PDBA, DFDBA 或 APB 被用于移植材料。自体移植骨被公认为是移植材料中最好的标准材料;然而,在本实验中,自体骨移植的口内供体部位经常不能满足骨缺

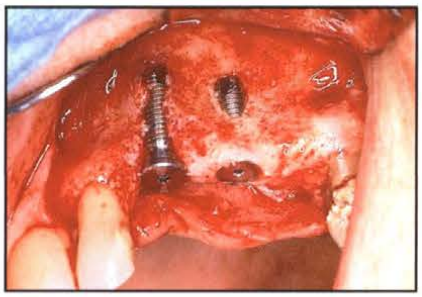

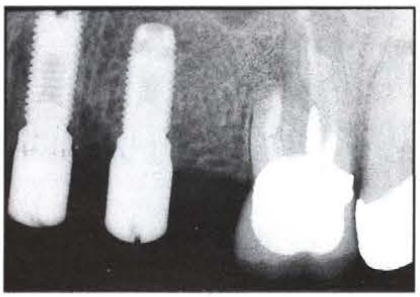

图 18a(左) 手术造成的种植体周围骨缺损，DFDBA 和 e - PTFE 结合植骨术前

图 18b(右) 种植体植入 8 个月，骨再生，二期手术时的 X 线片

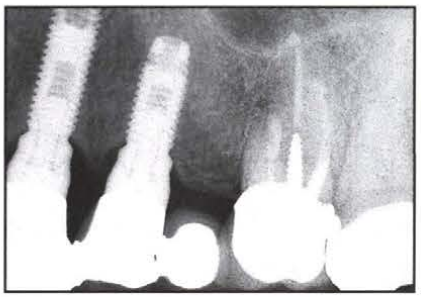

图 18c(左) 负重后 3 年手术原位再现，新生骨保持完好

图 18d(右) 负重后 3 年 X 线片显示骨的稳定

失较大部位的骨量需求（图 18a - 18d)。在这些病例中，改为用异体冻干骨，因为它的愈合类似自体骨，只是成功率稍低。 DFDBA 也是一种选择，它的伤口愈合率比报告的自体骨伤口愈合率稍快。一项基于证据的研究对骨移植和 GBR 成功的分析认为，FDBA 和 DFDBA 是使用最多的骨移植材料。它的结果还表明，在 DFDBA 上种植钛种植体可以得到成功的骨结合。

在 74 个月内，新生骨上负重种植体的累计 X 线显示骨丢失为 0.64 ± 0.22mm（范围 0.3 ± 0.8mm）。这与 Buser 等报道的新生骨上种植体周围骨丢失 0.3mm 相近。 X 线显示最大骨吸收量发生在负重后的第一年，以后趋向稳定。像预测的那样，屏障膜过早暴露，不管是否继发感染，都会减少成功的机会。屏障膜暴露对在拔牙部位植入种植体、在局部牙槽嵴增高新生骨上植入种植体、在穿通缺陷和破裂缺陷部位植入种植体的成功率有负面影响。

526 例中有 8 例(2.5%)在负重后脱落，报告主要来自于同一个中心。种植体脱落发生在负重的第一或第二年，且只发生在极少数病人中。8 例脱落的种植体有 5 例与覆盖义齿修复有关。确切的失败原因很难下结论，因为失败例数太少。但是，咬合负重力似乎是种植体失败的原因。

本研究和其它研究表明，在新生骨上植入种植体可以成功的行使功能。目前的研究认为，这种成功是长期的、可持续至少 6 年以上。结论为，在 GBR 与骨移植结合技术产生的新生骨上植入种植体和在自然骨上植入的种植体成功率一样。种植材料的类型、埋入式和非埋入式种植体、同期和分期植入都不影响种植体的临床成功。