病例随访

应用树脂粘结全瓷修复体进行全面的美观与功能重建——随访4.5年的病例报告

Complete esthetic and functional rehabilitation with adhesively luted all-ceramic restorations-Case report over 4.5 years

Martin Groten, Dr med dent

原载 Quintessence Int 2007;38:723～731(英文)

刘云松 译 冯海兰 校

摘 要

应用单冠进行全面的修复重建在某些病例中已被证实是成功的，但这种方法是一个有创的治疗方案。牙体预备深度相对较少的树脂粘结玻璃陶瓷修复体可以作为一个微创的替代方法。在本文中所介绍的病例是一个40岁的女性患者，口内多颗牙齿存在水门汀充填体、腐蚀、异常功能磨耗、上颌前牙区域散在间隙等问题。为解决这些问题，她接受了功能与美观重建的治疗，并且应用了微创的树脂粘结玻璃陶瓷全冠、部分冠和贴面。功能重建包括抬高咬合2mm。这个患者每年复查，经过了4.5年的临床随诊，资料包括牙齿、牙周状况评估和以改良加利福尼亚牙科协会（CDA）标准为准的修复体临床质量评价。观察发现，只有较小的有临床意义的修复体边缘变色和牙龈退缩发生，没有出现其他不利的情况，患者没有不适主诉，对修复体的美观效果非常满意。

关键词 酸蚀；树脂粘结；全瓷修复体；Celay；美学；功能重建；玻璃陶瓷；长期的成功；微创预备

应用单冠进行修复重建可以用于解决多种临床问题，包括大范围牙体缺损，牙齿形态大小异常，磨损和咬合高度丧失后的功能恢复等。这种传统的冠修复方式应用于成年患者已经有很多的文献报道，并且得到了临床的认可。但是，传统的冠修复需要1.0～1.5mm有创的、不可逆的牙体预备量。尤其在年轻患者（20岁左右或更年轻），这样的牙体预备有很高的风险，可能损伤牙髓完整性和牙齿的活性，所以应该尽量避免或减少牙体的预备量。即使是成年患者，较少的牙体预备量也可以延长牙齿的活性，提升长期的稳定性。充填和修复治疗都不是永久的，例如固定修复体戴用超过15～20年后只有50%～70%的生存率。因此，如果考虑到患者可能需要后续的或是重新的重建治疗，那么，应该尽量选用保存牙体组织的修复方法，尤其是这些修复体中可能有一部分就属于15～20年后那30%～50%失败的修复体。

考虑到患者很高的美观要求和牙医群体的共同利益，我们需要选择医生，牙体预备最小的修复方式，而且还必须选择美观修复体而不能选择金属基底的冠修复体，因为其缺乏美学的外观，患者已经不能接受了。树脂修复体则不能满足功能状态下长期修复的要求。高强度的全瓷冠（尤其是氧化铝或氧化锆）具有良好的临床性能，可以用来修复全牙

译者 北京大学口腔医学院修复科
北京海淀区中关村南大街22号 100081

列的患牙，但是这种全瓷修复方式很难减少牙体预备量，与金属基底修复体一样，它们也需要一定厚度的美观饰瓷层。

硅基陶瓷材料和树脂粘结技术可以提供最大化的牙体组织保存和理想的美观效果。这种陶瓷材料的性能已经在牙体预备量较小的前牙部分冠（贴面）修复中得到了临床证实。然而，在制作后牙全冠修复体时，修复体需要承受功能性，甚至是功能异常的咬合力，这种全瓷材料在临床上的长期表现还不清楚。现有的文献也多是研究酸蚀、树脂粘结传统预备量的全瓷冠。

这篇文章展现的是一个接受修复治疗后随访4.5年患者的资料，患者接受的就是微创的树脂粘结全瓷修复体修复重建。

病例报告

一个40岁的女性患者，初诊时主诉主要是对现有的美观状况不满。而且，有暂时充填体的患牙经常疼痛。这个患者希望进行全面的修复重建。

临床检查发现，大部分的充填体（玻璃离子水门汀）都是不完善的充填体。而且上颌前牙有很多腐蚀缺损，切端和腭面有磨耗。没有迹象表明患者的口腔卫生和饮食习惯会引起牙体腐蚀。除了右上中切牙和第一前磨牙进行了根管治疗以外，其余所有的牙齿都是冷测阳性的。

牙周状况基本上是健康的：治疗前平均探诊深度是大约2～3mm，只有三个位点是4mm（上颌右侧第一前磨牙近中，两个下侧切牙远中）。牙齿动度没有增加。然而，患者上前牙有轻度的间隙（图1、2）。患者上下颌呈现出不正常的长宽关系，这也许是由于牙齿移动使上下颌牙列增宽了。而且考虑到患者的息止殆间隙在后牙区域有4～5mm，所以患者的咬合高度应该也有一定的丧失。然而，患者磨牙和前磨牙较严重的磨耗并没有找到明确的原因。患者也不能够提供可能引起以上异常情况的相关信息和可能原因。功能异常的咬合，例如比较严重的磨牙症或牙周问题都不足以解释患者异常的牙弓长宽关系和可能的咬合高度丧失。

操作者制定的治疗计划是以如下的诊断为基础的：牙列中的牙齿存在不完善的充填体，上前牙腐蚀、磨耗，患者的咬合高度可能有一些丧失，没有明确原因的牙弓增宽。

操作者全面告知了患者现在的情况和咬合重建相关的问题，解释过程中也指出，为了用冠覆盖所有的缺损，进行全面的咬合重建，需要进行咬合（再）抬高，这同时也是为了获得天然的牙齿外形，使牙齿的外型轮廓不致过突，最终获得上下牙弓间协调的没有殆干扰的功能状态。咬合重建是需要3～6个月以上的预处理阶段的，在这个阶段应用可摘的树脂咬合板来抬高咬合。而且所有的玻璃离子充填体都被复合树脂充填体替代。咬合抬高是经过患者同意并授权进行的。

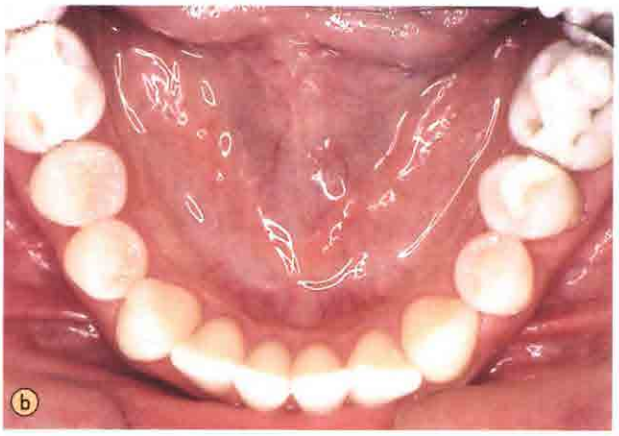

图1 患者治疗前情况。殆面观显示水门汀充填体，上前牙腭侧磨损，上前牙间隙。很奇怪的是，患者上下牙弓长度与宽度的关系是颠倒的

图2 患者治疗前情况。患者对牙列中前牙区域旧的复合树脂充填体、磨耗和腐蚀不满意

由于对牙齿进行冠修复主要是为了功能和美观的原因而不是治疗牙体缺损，所以操作者计划应用美观、效果好的玻璃陶瓷配合树脂粘结技术来尽量减少牙体预备量。

患者同意操作者的治疗建议，同意留下治疗过程的照片资料，同意每年复诊进行临床资料采集。

治疗计划

治疗计划从在患者治疗前的石膏牙列模型设计开始。在模型上用蜡型模拟出兼顾了美观与功能的牙列状态，这其中包括抬高咬合2.0mm。在患者的同意下，以诊断蜡型为基础制作了薄模板，用来在椅旁制作暂时修复体。每个患牙所需要的预备量以预备够瓷层所需厚度为准，至少0.8～1.0mm。通过修复前在下颌制作的树脂殆垫抬高咬合适应，最终决定抬高咬合2.0mm。

治疗

治疗前评估开始于2000年12月，先将患者口内水门汀暂时充填体换成直接粘结的树脂充填体，然后戴入殆垫抬高咬合。患者可以承受抬高咬合的功能干预，在2001年7月重新评估了患者的情况。在治疗前关于牙周方面的数据是这个时候采集的，最终的治疗方案也确定下来了。

修复治疗开始于2001年9月，牙齿预备在牙釉质层内进行。颊侧预备的边缘位于齐龈水平或稍位于龈上，以便于橡皮障就位提高粘结效果。根管治疗的患牙（右上中切牙和第1前磨牙）应用了氧化锆全瓷桩加强（Cosmopost，Ivoclar Vivadent），并应用Syntac和Variolink II（Ivoclar Vivadent）粘结（图3a）。预备过程中结合了殆面与邻面的嵌体预备，预备型包括患牙的唇颊侧或环绕患牙，一些存在的充填体也成为牙体预备设计的一部分（图3b）。暂时修复体分为7段，在椅旁制作（Protemp 3 Garant and Sinfony，3M Espe），应用不含丁香油的暂时水门汀（Temp Bond NE，Kerr Europe）暂时粘结(图4a～4c)。事先已经向患者交待，暂时水门汀是白色不透明的材料，可能暂时修复体美观效果不好，但是患者没有反感。通过在上下颌的暂时修复体各抬高咬合1mm，达到了预先设计的咬合抬高2mm的目的。

印模使用常规托盘，采用聚醚印模材（Impregum DuoSoft H&L，3M Espe），“三明治”印模技术和双线排龈法（Ultrapak，Ultradent)(图3a和3b)。所有的单牙修复体都是在牙科技工室应用纺锤形切削技术(Celay，Mikrona and Vita Zahnfabrik)制作，使用的是预成长石质瓷块（Celay Blank，Vita Zahnfabrik)，制作过程依照厂家说明进行。切削后的修复体在口内试戴以检查适合度和协调程度，然后外染色，上釉。完成后的瓷全冠和部分冠（27个单牙修复体，图5a～5d）在橡皮障隔湿，完全干燥的条件下应用树脂粘结。所有修复体的边缘都在去除橡皮障之前进行了打磨和抛光，这样做可以避免破坏边缘龈，保证长期良好的局部卫生和牙周结合。在修复体带入后，咬合经过了全面的调整和再抛光。在戴入修复体两周后的最终检查时，再次进行了咬合功能检查，去除了修复体边缘剩余的树脂。

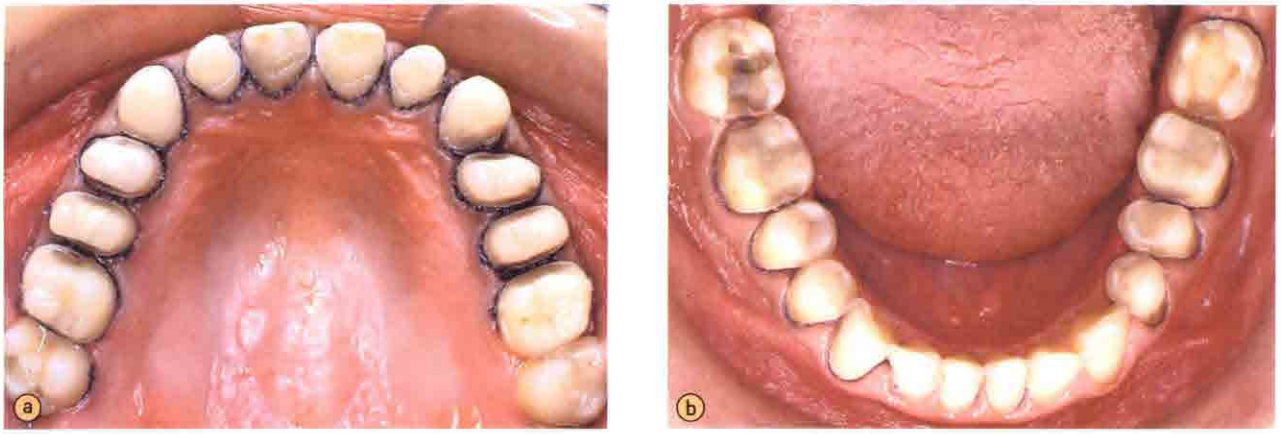

图3 微创牙体预备（a）双线法排龈和"三明治"印模技术取印模后（b）。如果预备体边缘接近牙龈，预备过程中也使用了排龈线

图4 暂时修复体。暂时修复体应用聚乙烯模板在椅旁制作。模板是依照诊断蜡型制作的。暂时修复体材料是双酚甲基丙烯酸缩水甘油酯为基质的复合树脂（Protemp 3 Garant）。应用光固化低粘度的复合体粘结暂时修复体。美观和适合性都比较理想

随访

我们计划对患者进行定期系统的随访检查，患者第一次复诊是在治疗完成后的两个月。在这次基线检查之后，患者每年检查一次。随访检查需要进行全面的牙科评估，包括冷测和叩诊以检查牙髓状态，包括牙周探诊（Perio Probe DB 765R 0.5N WHO，Aesculap）以检测牙周袋，进行牙周评估。对于颊侧的修复体边缘和边缘龈的关系进行了特殊的评估。而且，所有的修复体都通过以改良加利福尼亚牙科协会（CDA）标准（边缘完整性、继发龋、边缘变色、颜色匹配）为准的临床质量评价（R= 极好的；S= 可接受的；T= 有问题的；V= 失败的）。

结果

27个单牙修复体的临床效果见图6和图7。临床上没有失败和不利的事件发生，只有一些修复体的边缘变色，并且发生率随着观察时间的延长而增加。从美观和功能上看，患者没有不适主诉，对修复效果非常满意。

临床评估

患者2001年12月完成治疗，第一次复诊检查是在2002年2月，以这次检查作为治疗完的基线，之后每年都复诊检查。最近的资料是在2006年4月收集；这样，随访时间是4.5年。在基线检查的时候，27个树脂粘结修复体中26个被评价为极好的（R）。只有一个牙（下颌左侧切牙）被评价为可以接受的（S），因为颊侧有轻度的边缘着色（图6b）。行使功能4.5年之后的临床状态（图7）。临床随诊过程中出现的变化参见图8。4.5年之后临床评价，12个修复体仍然评价为极好的（R），其他15个修复体评价为可以接受的（S）。在观察过程中，患者的口腔状态基本上保持不变，没有发生龋坏，没有不适主诉，经过冷测牙髓活性都没有丧失。

牙周状况经过长时间观察，平均状态基本稳定，在基线时和4.5年后平均的探诊出血是0.3（差别见表2）。至于修复体边缘与牙龈的关系，10个修复体4.5年之后没有显著差别，然而15个牙齿出现

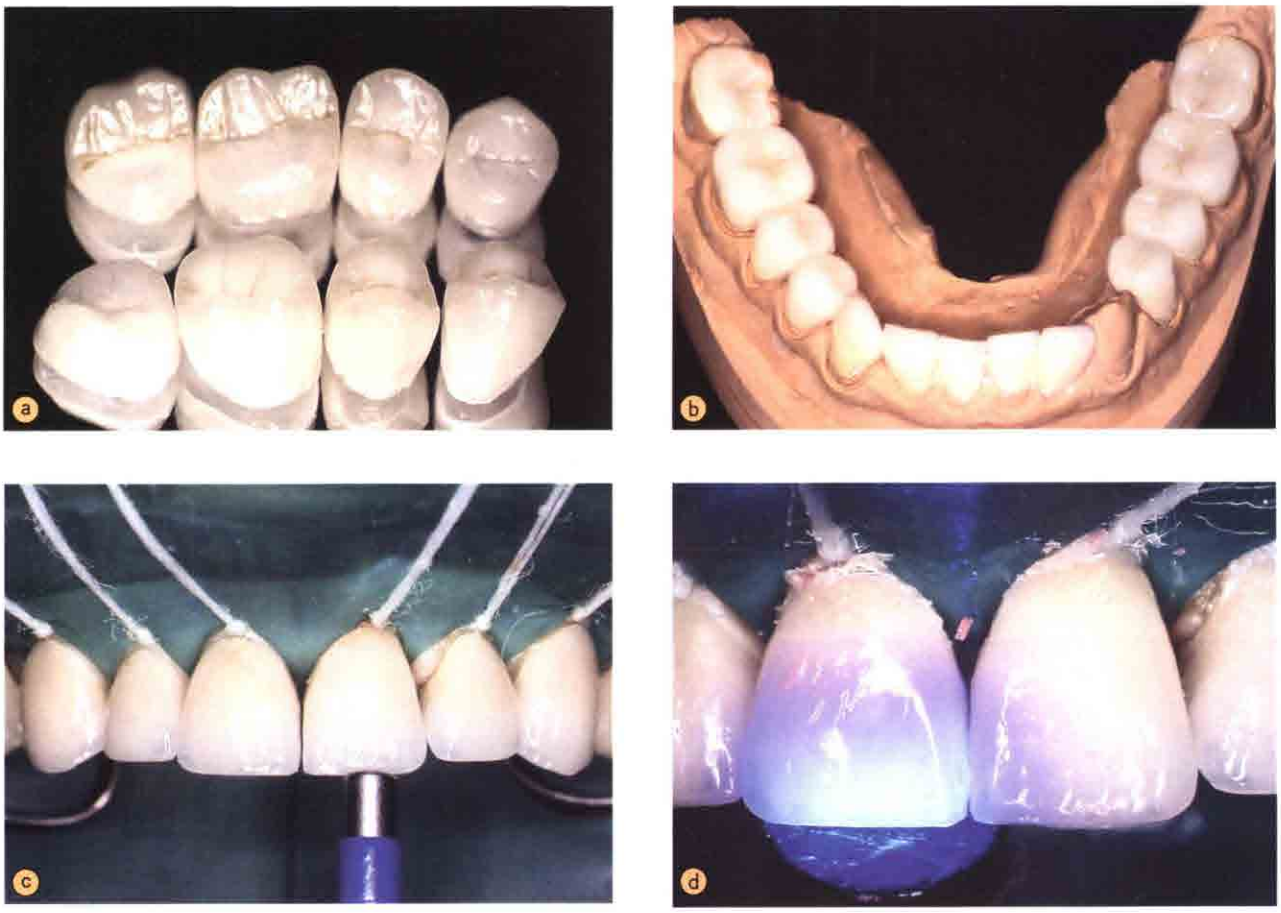

图5 玻璃陶瓷修复体是应用Celay牙科纺锤形切削系统制作的。a 上颌磨牙和前磨牙非常薄的部分冠和全冠修复体。b 下颌前牙贴面后牙部分冠。c 上前牙360°包裹贴面粘结前试戴，应用了橡皮障隔湿。d 所有修复体在橡皮障隔湿条件下粘结（见表1），上颌右中切牙正在进行光照固化

表1 临床步骤、材料和树脂粘结全瓷修复体的程序

临床步骤	时间	材料*	注释
瓷酸蚀	40～60s	Ceramic Etching Gel	冲洗40～60s，吹干
硅烷化	>60s	Monobond-S	不需要气枪吹
清洁牙齿	NA	Pumice slurry	旋转毛刷
釉质酸蚀	60s	Email Preparator blue	冲洗40～60s，吹干
涂粘结剂	20～30s	Syntac primer	小刷子涂，轻吹
	20～30s	Syntac Adhesive	小刷子涂，轻吹
树脂粘结	NA	Variolink II	低粘度，无粘结系统
阻氧处理	NA	Liquid Strip	光固化前应用
光固化	40s	KaVo	颊侧舌侧各40s

（NA）无具体要求

*所有材料来自 Ivoclar Vivadent，除了抛光糊。

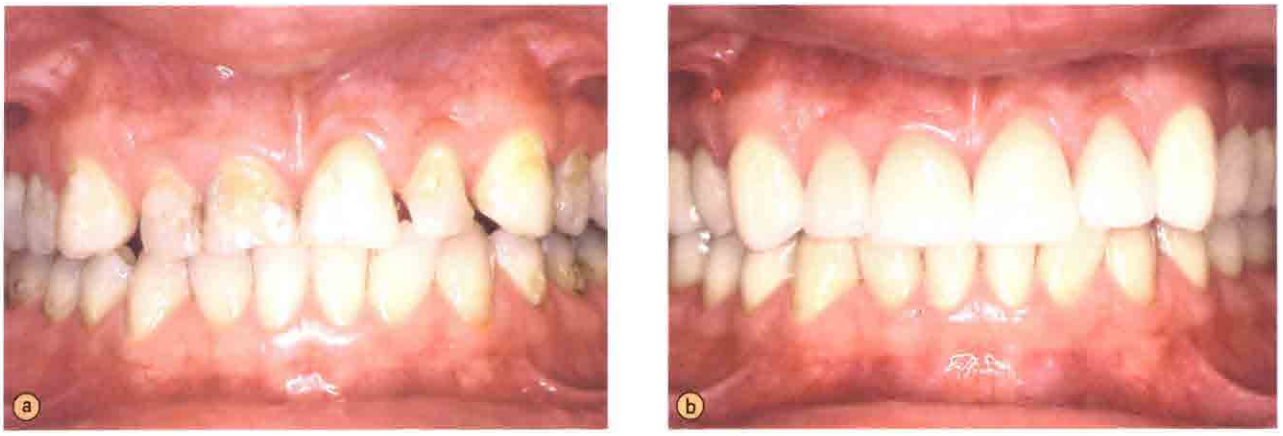

图6 治疗前情况（左）和基线时（治疗完成后2月）临床治疗结果（右）。美观和咬合功能有了很大的提升

图7 行使功能4.5年之后的临床状态。修复体功能状态稳定。可以看到下颌右侧切牙和第1前磨牙（c）。下颌左侧第1磨牙、上颌左侧切牙（d）有边缘着色

牙龈的退缩（不足1mm）。只有2个牙齿出现1mm以上的牙龈退缩（上颌左侧第2前磨牙和下颌右侧第1磨牙；见表2）。在观察中，没有发现牙龈退缩与修复体评价等级下降（从R下降为S）有相关性。

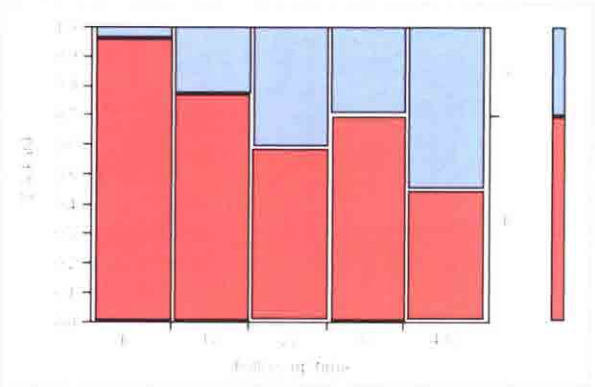

图8 临床观察时限内，CDA等级随时间变化Mosaic图。S等级（可接受的）的比例（蓝色）。随时间增加，这几乎都是由于边缘着色造成的。在第三年时减少，可能是由于一些浅的着色会暂时的发生变化的特性，或是由于临床评估者标准不统一

表2 基线（B）和最后检查(4.5年)*时的牙周状况

BoP 4.5y	0	0.5	0	0.5	0.5	1.5	0	0	0.5	0.5	0	0	0.5
BoP B	0	0	0	0	0	0.5	0.5	0	0	0.5	1.5	0	0.5
PD 4.5y(mm)	3	3	2.5	2.5	2.5	2.5	3	3	3	3	3	2.5	2.5
PD B(mm)	3	3	3	3	3	3	3	3	3	3	3	3	3
Margin diff	m	m	1	0	0	1	0	0	1	1	0	3	m
Maxillary teeth	17+	16	15	14	13	12	11	21	22	23	24	25	26
Mandibular teeth	47	46	45	44	43	42	41	31	32	33	34	35	36
Margin diff	m	2	1	1	0	0	0	0	0	-	1	1	1
PD B(mm)	3	3	3	3	3.5	3	3	2.5	2.5	3	3	3	3
PD 4.5y(mm)	3	3	3	3.5	3.5	3	3	3	3	3	3	3	3
BoP B	0	0	0	0.5	0.5	0.5	0.5	0	1	1	0.5	0	0
BoP 4.5y	0	0.5	1	0.5	0	0.5	0.5	0.5	0	0	0	0.5	0.5

探诊出血：(0)无出血。(1)点状出血。(2)龈沟内出血。(3)牙间乳头出血。

边缘牙龈关系（Margin diff）：(0)紧挨牙龈。(1)高于牙龈1mm。(2)高于牙龈1～2mm。(3)高于牙龈2mm以上。

(m)基线时缺失值。

* 牙周袋深度(PD)和探诊出血(BoP)都是近中远中测量的平均值。通过基线时和4.5年后的不同评价可以看出修复体边缘与牙龈位置发生的变化(Margin diff)。

+ 使用的是FDI牙位标号

讨 论

使复杂的临床病例得到全面的重建永远都是对牙医的一个挑战。此病例的修复方案是较少见的，对临床技术要求很高，主要因为树脂粘结过程需要大量时间。而且，能够在技工室完好的制作成27个的菲薄、易碎的玻璃陶瓷修复体也并非易事。但从另一方面来说，事关固定修复体适合性与长期生物稳定性的关键步骤——取印模，并不困难，因为预备体都是龈上或齐龈边缘。虽然我们日常门诊接待的大部分患者可能负担不起这样的修复治疗，但本病例验证这种微创的修复体可以成功使用4年以上。因此，高度美观的粘结陶瓷修复体可以在整个牙列成功地行使功能，而不仅限于前牙区。

另一个挑战是在治疗之前对预后的判断。临床可行性及长期预后如何？早在此“不寻常”病例的

治疗计划制定之时，Malament和Socransky就已给出此粘结修复计划可行的文献支持。酸蚀处理的玻璃陶瓷冠长期临床疗效良好，即使在后牙区的疗效稍逊于前牙区。在该病例中，患者经粘结修复的牙体预备后，牙本质与牙釉质比例适当。而且，如果用复合树脂成功粘结后，临床失败是与修复体（嵌体、高嵌体、部分冠）边缘线的延伸长度及修复体的厚度无关的。这些观察结果通常见于临床制作良好的前牙全瓷贴面，它们粘结于预备的釉质表面，提高了粘结界面的长期稳定性。因此，在此病例中操作者尽量减小牙体预备量，而且如果可能尽量避免修复体与边缘龈接触。

然而，此病例中大约一半的修复体随着时间的推移还是出现了边缘着色。这是粘结瓷修复体的临床常见现象，并且存在争议：这是不利的情况，不好的预后，还仅仅是一种暂时现象呢？有些学者认为边缘着色基本没有或仅有很少临床影响。在此病例中，不断增加的修复体边缘着色或许与该区域较高的咬合力量有关。但仅凭这一个病例并不能对它们的因果关系提供足够的证据。三年后边缘着色的发生率暂时降低（见图8），或许能够说明边缘着色的发生并不意味着边缘不密合。而且，这种现象也可能是由于事实如此，或是临床评估的不一致及检查者间的不一致产生的。

因此，粘结全瓷修复体的远期边缘着色对预后的影响还有待更全面的研究。

结论及临床意义

应用微创的树脂粘结全瓷修复体进行全面的功能和美观重建已经成功行使了4年多功能，而不需要后续的治疗。这个结果说明，对于牙周健康的患者，玻璃陶瓷冠可作为传统冠的一种替代方法，优势在于牙体预备量大大减少可以保护牙体组织并延长牙齿的活性。临床实用性和边缘着色逐年增加的现象还有待更全面的研究。

致　谢

作者感谢Volker Scheer（牙科技师，图宾根大学牙科门诊部，修复学系）制作了本病例的全瓷修复体。

2008中国国际口腔医学大会征文通知

由中华口腔医学会主办的"2008中国国际口腔医学大会"将于2008年10月11～14日在天津滨海国际会展中心举行。

本次大会除邀请国内外知名专家作新技术新进展、种植技术、瓷修复系列、根管治疗系列以及技工操作等专题学术交流外，特设口腔医学论坛。投稿的学术论文将收入"2008中国国际口腔医学大会"汇编。并将摘要以壁报形式在会场展出，同时评选优秀论文。为此，开始征文活动。

征文内容：口腔内科、口腔修复、口腔颌面外科、口腔正畸、口腔预防、儿童口腔、口腔种植和口腔材料等方面的临床应用型文章和临床病例研究。

征文要求：中英文题目；中文单位和作者姓名；约500字结构式中文摘要（目的、方法、结果和结论）。要求递交打印稿和电子版各1份（光盘或电子邮件，电子文档为MS Word格式）。

截稿时间：2008年7月30日（以当地邮戳为准）。

来稿请寄：

北京市中关村南大街甲18号北京国际大厦C座4层中华口腔医学会　100081

请在信封或电子邮件标题上标明："2008中国国际口腔医学大会征文"字样。

联系人：白涵

电　话：010-62116665-211　　传　真：010-62110880

电子邮件：cdei@sina.com。

参加会议者，将获得国家级继续教育Ⅰ类学分。

欢迎全国广大口腔医务工作者踊跃投稿，积极参会和参加论文交流活动！

"2008中国国际口腔医学大会暨器材设备展览会"官方网站：www.globalstar.org.cn

中华口腔医学会

2008中国国际口腔医学大会秘书处