新的取骨区：上腭区核状骨重建牙槽嵴

Palatal Core Graft for Alveolar Reconstruction：A New Donor Site
Federico Hernandez Alfaro，Carlos Marti Pages，Eloy Garcia，Guadalupe Corchero，Carlos Arranz
原载 INT J Oral Maxillofac Implants 2005；20：777-783（德文）

朱一博 译 林野 校

摘要 **目的** 介绍一种简单的重建牙槽嵴技术。腭部取骨可以用来即刻重建牙槽嵴的高度和宽度，并且具有手术时间短、取骨区术后反应轻的优点。

材料和方法 17名患者（男性10人，女性7人），治疗时间1年以上。使用环形钻从上腭穹窿部取核状骨重建美学区域的牙槽嵴。记录患者的年龄、性别、骨缺损的类型和位置、取骨的大小、是否同时拔牙、是否即刻种植、是否需要软组织瓣覆盖以及有无术后并发症。

结果 取骨的平均长度12.5mm（长度范围9~14mm）。平均宽度7.3mm（宽度范围5~9mm）。在11个病例中，采用了拔牙后旋转腭侧带蒂的结缔组织瓣技术。没有患者出现取骨区不适。16名患者成功的完成了单牙的种植修复。

讨论 骨重建的最佳材料是自体骨，而且应该在取骨简单、术后反应小的部位取骨。使用上腭区核状骨重建牙槽嵴具有以上的全部优点。

结论 在这篇初步的研究中，介绍了一种新的重建牙槽嵴的技术。"上腭区核状骨"重建牙槽嵴具有取骨简单、有效、取骨区术后反应轻的优点，可以对牙槽嵴的缺损进行三维重建。

"美学区域"的种植修复对于种植外科医生来讲一直是具有挑战性的。因为这个区域内经常有解剖结构变异。除非缺牙后即刻种植，上颌前牙区的缺牙会导致牙槽嵴的吸收。即使是即刻种植，由于牙周疾病的破坏，导致缺乏足够的牙槽骨，种植体往往不能植入在正确的位置上，从而破坏了最终的美学效果。根据seibert和cohen对牙槽嵴骨缺损的分类，牙槽嵴骨缺损分为水平型、垂直型和混合型。造成上颌前牙区外形、结构欠佳的原因有创伤、牙周病和废用性的萎缩。拔牙或者缺牙后牙槽骨会有不同程度的丧失，这是由于牙槽骨发生了以骨吸收为主的塑形改建过程。有很多病例，由于牙周病的破坏，拔牙时牙槽骨已经发生了大量的吸收。有些学者建议在拔牙的同时即刻种植，认为牙槽骨的愈合过程有利于种植体的骨结合。只要牙槽窝是完整的、缺损的形态合适、种植体的表面经过正确处理，种植体周围的小骨缺损可以不做处理。

但是有些情况下，软硬组织的缺损程度超过了患者自身的愈合能力，不恢复牙槽嵴的正常解剖状态，缺损很难自行愈合。针对这些情况，出现了很多的骨再生技术。大多数的技术都是通过使用异体材料（如膜、异种移植材料、异体移植物）或者自身其它位置的自体骨来实现骨再生的。

译者 北京大学口腔医学院
北京海淀区中关村南大街22号 100081

本文介绍的这种技术采用自体骨移植来重建牙槽嵴,取骨的位置在骨缺损的同一个术区内。上腭区的核状骨能够即刻重建牙槽骨的垂直缺损、水平缺损或者复合缺损,而且具有并发症少、耗时短的优点。

材料和方法

选取 2003-01~2004-01 期间,在巴塞罗那加太罗尼亚和 teknon 医学中心综合医院口腔颌面外科的 17 名患者(男性 10 人,女性 7 人),并由同一名医生完成相应治疗。入选的患者均为需要单牙种植修复的病例,并且拟定的植入区牙槽骨有水平、垂直或者复合的骨缺损。

术前通过对需要重建区域进行牙周探诊以及头颅侧位片检查,判断上颌前部腭穹隆的高度。有 5 个病例是通过 CT 扫描来精确测定可以获得的骨量的。

记录了患者的年龄、性别、骨缺损的类型和位置、植骨的量、是否即刻拔牙、是否即刻种植、是否通过软组织瓣封闭伤口以及术后的并发症。所有的操作都是在局麻下进行(2%利多卡因和 1:100 000 的肾上腺素)。如需拔牙,先拔除患牙,然后对拔牙窝充分搔刮。对于周围的软组织,包括牙龈乳头尽量保留(图 1a)。在上腭计划中的重建区平行龈缘切开,切口的范围应包括前后各一颗邻牙。向前的松弛切口有利于剥离全厚的粘骨膜瓣,暴露该区域的上腭穹隆部(图 1b)。如果需要使用软组织关闭重建区域,可以采用转移上皮下结缔组织瓣的方法。然后使用直径 5~9mm 的取骨环形钻取骨,尽量在骨缺损区附近的上腭穹隆处。取骨的环形钻直径应该比骨缺损区的宽度大 1mm。计划的取骨位置与骨缺损区或相邻牙冠之间至少应该留有 3mm 的距离,防止操作失误。

环形钻与穹隆部表面垂直,直到进入骨皮质(图 1c)。然后调整角度,使之与邻牙的牙根相平行。根据重建区骨缺损的大小以及穹隆的高度来确定取骨的深度。截骨完成后,可以使用钻头或者根尖挺将上腭的核状骨取出。直接将取出的骨置于骨缺损区。由于上腭穹隆的形状,所取的骨通常一端为楔形(图 2a,图 2b)。将楔形的一端置于骨缺损区牙槽骨内。然后使用平头的骨凿将移植骨楔入骨缺损区(图 2c)。根据与邻牙的垂直方向位置关系,将移植骨平头的一端置于适当的位置上。由于术前根据骨缺损的面积来确定取骨的大小,植骨后通常能够获得良好的初期稳定性(图 2d)。没有必要再对移植骨进行固定。对于拔牙、植骨同时进行的病例,采用带蒂的上皮下半厚结缔组织瓣来关闭创口(图

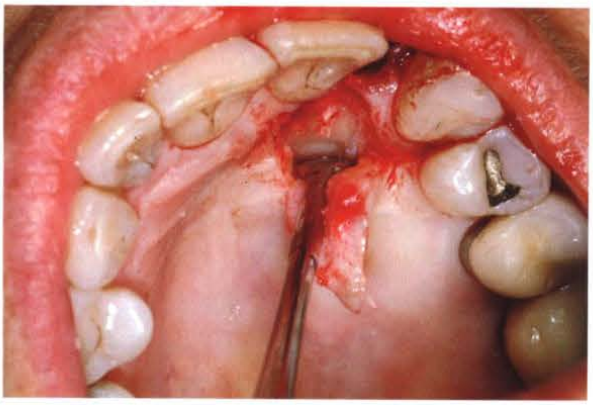

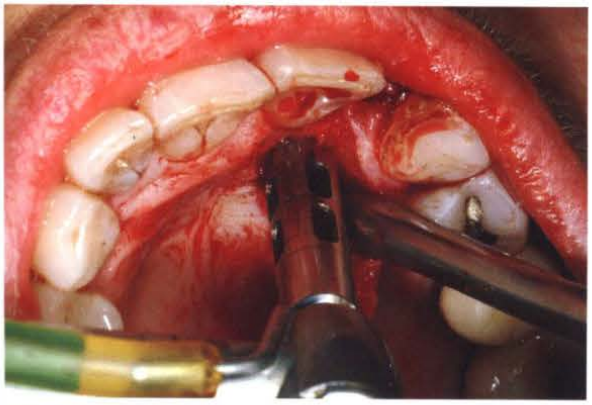

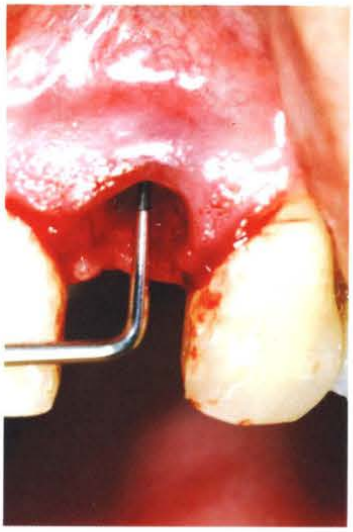

图 1a-1c(a)取骨区通过蒂在后方的全厚瓣提供入路。
(b)拔除重度牙周病的侧切牙,可见唇侧骨壁的缺损。使用牙周探针确定缺损的大小。尽量保留现存的软组织。
(c)为了获得皮质骨,环形钻应先垂直于骨面。达到一定深度后,调整钻头方向,与牙根平行。

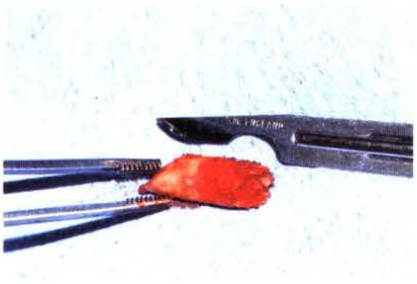

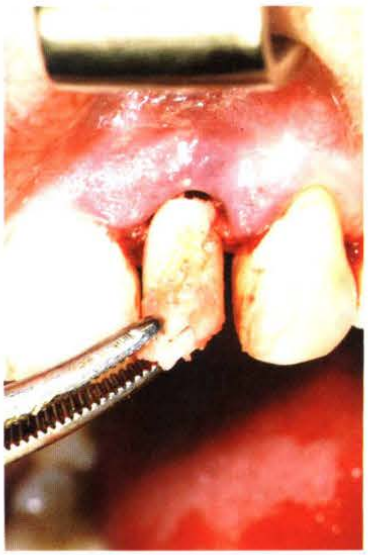

图 2a-2c(a)截取的上腭区的核状骨块。
(b)将骨块置于植骨区。
(c)使用平头骨凿将移植骨块固定。

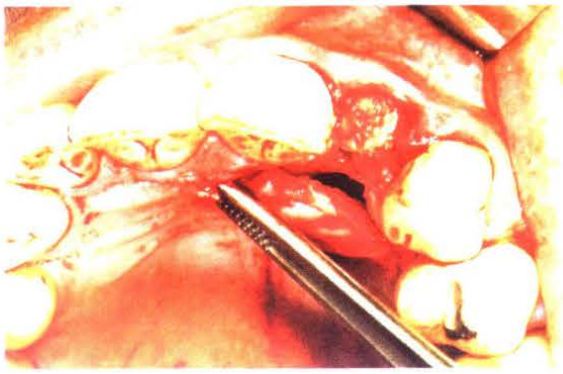

图 2d 术前计算好骨块的直径，术中可见骨块大小与缺损区十分吻合。

3a)。使用 5-0 缝合线将转移的结缔组织缝合固定(图 3b)。使用可吸收缝合线将剩余的上皮组织原位缝合，这样就关闭了取骨区的创口。对于 5 个即刻种植的病例，种植之前进行植骨(图 4a-4c)。术后给予阿莫西林 500mg/8h 服用 1 周，同时使用 0.02%洗必太漱口。

结果

17 名患者中每个人都有一个牙位进行了治疗。前面提到的取骨技术在以下的情况下应用：3 壁缺损(8 人)、2 壁缺损(3 人)、牙槽骨与种植体之间的缝隙大于 2mm(5 人)、取出了没有形成骨结合的种植体后重建牙槽骨的缺损 (1 人)(图 5a-5c)。骨缺损位于侧切牙区(8 人)、中切牙区(6 人)、尖牙区(3 人)。平均植骨的长度为 12.5mm(9~14mm)，宽度为 7.3mm(5~9mm)。有 11 个病例采用了即刻拔牙以及带蒂的结缔组织瓣。患者供区无任何不适。1 个病例发生了结缔组织瓣的部分坏死。16 名患者植入了单个种植体。1 名患者目前采用粘接桥临时修复，计划最后进行种植修复。有 5 个病例是在骨组织、软组织重建的同时植入的种植体。有 11 个病例是在平均 77.7 天(59~94 天)之后植入的单颗种植体。有 6 个病例采用不翻瓣的方式植入种植体，16 个病例的种植体成功的完成了单冠修复。

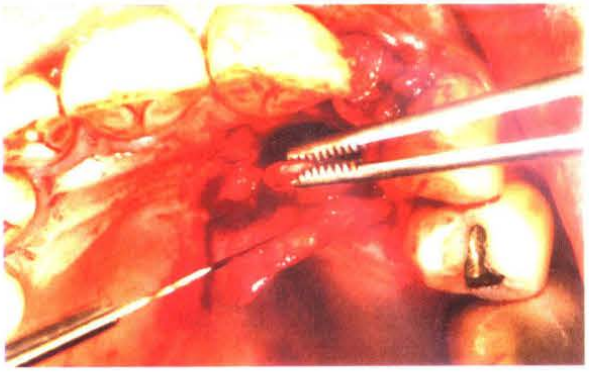

图 3a 使用锐剥离的方式很容易获得结缔组织瓣。

图 3b 将软组织瓣置于重建区的冠方，使用 5-0 丝线缝

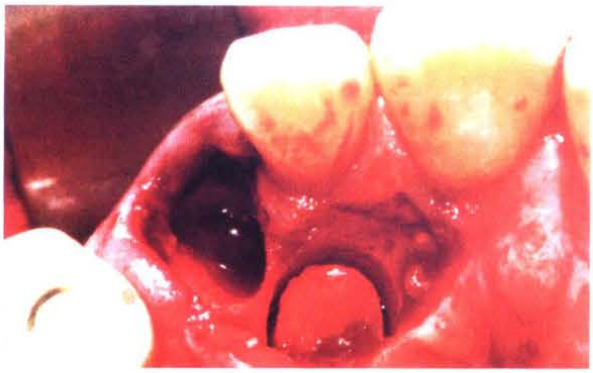

图 4a 提起腭部的软组织瓣，去骨钻可以在平行于牙根的方向上操作。

图 4b 将截取的骨块从钻头上取下，牢固的固定在牙槽嵴上。

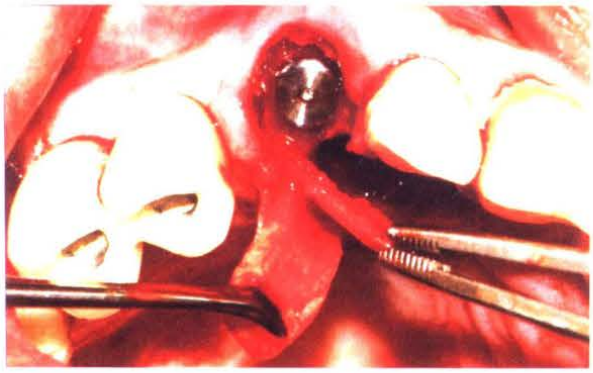

图 4c 腭部的软组织瓣使得钻头可以与邻牙牙根相平行。修整半厚瓣，植骨并植入种植体

图 4d 缝合软组织瓣。对于一些病例，可以在种植的同时重建软、硬组织。

图 5a 取出种植体后可见骨缺损。平行龈缘的切口提供入路。由于软组织的量充足，没有转移软组织瓣。

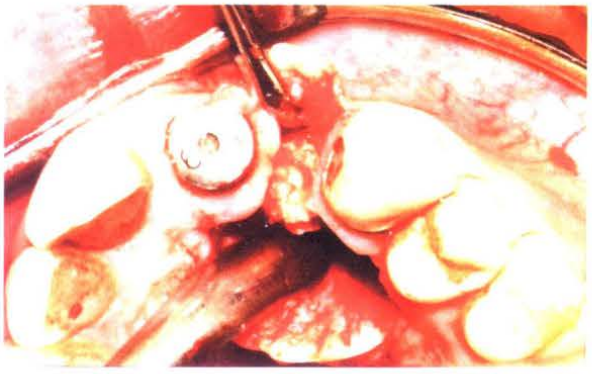

图 5b 将移植的骨块就位于骨缺损区。

讨论

创伤、牙周病以及拔牙后的废用性萎缩是牙槽骨吸收的原因。这个吸收的过程还会影响软组织以及修复体的外形。为了在上颌前牙区取得理想的种植修复美学效果，必须在种植体植入之前或同时进行植骨。对于重建美学区域内牙槽骨的水平缺损、垂直缺损或者复合缺损有很多不同的技术。

动物实验以及临床研究的结果表明，与延期种植相比，在新鲜的拔牙窝内进行即刻种植同样可以获得很高的骨结合成功率。但是，进行即刻种植必须考虑种植体与牙槽窝骨壁之间的间隙。有研究表明，某些骨下缺损会影响种植体周围组织的再生。这不仅会影响种植体的

图 5c 将软组织复位缝合。

骨结合,还会破坏最终修复的美学效果。Schropp 等最近的研究发现,具有类似的宽度、深度和垂直宽度的 3 壁骨下袋,骨缺损大于 5mm、4mm 或 2mm 时应该考虑重建。类似的,Dahlin 等的研究表明,在拔牙后的牙槽窝内植入种植体,并使用粘骨膜瓣关闭创口,种植体周围的骨缺损没有生成骨组织。

本研究中所有的病例都有不同程度的骨缺损。采用何种方法重建牙槽骨缺损最佳,目前的文献中没有统一的观点。但是,可以通过手术的复杂性、并发症、以及预后效果来评价各种重建方法。有学者单独或者混合使用合成的骨替代物、人工胶原膜、骨诱导材料以及在不同部位取的自体骨来重建牙槽骨,恢复种植体周围正常的解剖结构。还有学者使用聚四氟乙烯膜来引导骨再生,但是还存在争议。有学者使用可吸收膜来促进即刻种植后种植体周围的组织再生。还有学者提出使用同种异体骨、异质骨以及异种骨来进行牙槽嵴重建。以上所有的移植材料都有预后不确定性,同时增加治疗的成本。

唯一的具有骨再生、骨诱导和骨引导作用的移植材料是自体骨。它也是公认的在不同情况下进行骨重建的金标准。扩增牙槽嵴可以通过口内或者口外来取骨。由于口外取骨更容易发生并发症,少量植骨时通常不予考虑。口内取骨的位置包括下颌骨的体部、升支,上颌结节和正中联合处。在这些部位取骨时通常采用局部麻醉或镇静。虽然比口外取骨相对简单,但是由于在这些部位取骨都需要翻瓣,往往产生不同程度的术后并发症。

通常,患者口内取骨区的术后反应比植骨区更明显。而在腭部取骨使得取骨区与植骨区位于同一个有限的手术区域。目前广泛采用的取骨区是下颌正中联合处,因为手术入路简单,获得骨量较多。但是,该部位取骨会造成局部的骨缺损、破坏了颏肌的连续性、可能使得下前牙丧失牙髓活力以及损伤颏神经。本研究所使用的新技术由于减小了手术的区域,避免了相应的并发症。

患者是否接受植骨手术,很大程度上取决于手术并发症的多少。本研究中,由于手术仅在一个区域内进行、手术并发症极少,患者均十分愿意接受植骨手术。

手术仅需要少量的剥离上腭相邻的粘膜,即可为环形取骨钻提供足够的空间。在 11 个病例中,术后采用了后方带蒂的结缔组织瓣关闭创口。剥离组织瓣的同时已经为环形取骨钻提供了一定的空间。

当种植体周围的骨缺损为水平、垂直复合缺损时,使用颗粒状的骨粉达不到足够的稳定性,无法恢复种植体周围的正常解剖外形。使用本研究中新的取骨技术,获得的是核状骨块,与颗粒骨相比,机械强度更大、更有利于防止纤维组织的侵入。使用骨锤楔入骨块,无需其他的固定。如果牙槽嵴的宽度不足,这种骨块有足够的硬度来扩增牙槽嵴宽度。

关闭创口的方法很多,如使用膜、游离移植、前庭沟推进瓣。带蒂的组织瓣通常比游离组织瓣的预后好。种植体周围的角化粘膜会影响到种植体的健康以及美学效果。上腭结缔组织瓣与膜、游离组织瓣相比效果更佳。因为该组织瓣是自体移植、容易修整、带有血管而且具有生成角化粘膜的能力,可以维持膜龈联合的位置。

本研究所采用的技术潜在的并发症是邻牙的损伤。但是本研究中没有发生这种情况。为了避免并发症,要保证环形取骨钻与邻牙之间有 3mm 的距离,取骨时与邻牙牙根平行。长面型人群,通常腭穹隆窄而深,这时更要保证与邻牙牙根平行的原则。

结论

根据作者的临床经验,使用腭部核状骨重建牙槽嵴具有取骨简单、术后并发症少、可以在三维方向上重建牙槽骨缺损的优点。与现有的重建牙槽嵴技术相比有一定的优势。