牙齿美学改变的分类

Classification of Altered Dental Esthetics
Howard B. Kay
原载 Int J Periodont Rest Dent 2002;22:85~94(英文).

樊聪 译　　冯海兰 校

摘要　为获得适当的美学修复效果常见重建理想结构临床设计步骤的报道。虽然现有标准多适用于理想情况,但对复杂病例,尽管术前条件不够理想,其外观亦可明显改善。若分级系统既可反映牙齿美学问题又可反映理想情况,临床病例就可依此分类,则有望用于评价治疗效果。目前尚未见涉及此内容分类系统的报道,本文试图为牙齿美学改变作出分类。

牙科学应服从治疗趋势，该趋势明显反映在专业会议及牙科文献中。在每一种趋势发展的过程中都经历专业原则的应用,学科发展,科研,推广应用常规及扩大相关范畴。目前涌现出的美学牙科即是借助医师和技师的能力达到重塑特别美观的自然牙齿形态的目的。对外科、正畸、全科和种植修复的研究、创新与改进技术均为重建适当的修复美学提供了适宜环境，支持着临床工作，这无疑对完成高质量的牙齿美容有重要意义。如果理想的美学环境被重建,牙齿美容就更具有说服力和高标准。

所谓理想的美学环境,即患者的牙-牙槽复合体完整,其特征与美学牙齿构成结构一致。这些结构主要包括:与水平面平行的水平参考线，主要是瞳孔连线、切平面、龈边缘和上颌殆平面。其它副线还有眉线、连合线及翼间线。其它的水平参考包括唇线,须分别在静态和动态对其加以评估。上唇静止时适于评价上切牙位置,在运动与微笑时适于评价牙龈组织的位置。下唇音可决定上切牙的唇舌位置，而运动状态可为切平面曲线提供指导。

译者:北京大学口腔医学院
北京海淀区中关村南大街 22 号　100081

可参考 Ahmad 描述的 LARS 因素,决定上前牙露齿适合度。这些因素为:唇的长度(静止、短、中、长);年龄(老年人露上齿少,下齿多);种族(黑人较白人上前牙露齿少);性别(女性上切牙露齿为男性的 2 倍)。

垂直参考指用面中线,牙轴中线和近远中向辩别牙位。最好面中线与牙轴中线平行一致，但小的偏差无需更正。

矢面参考包括鼻唇角(男性在 90^0~95^0,女性在 100^0~105^0)，可用于评估上前牙龈 2/3 对唇的支持。Rickett`s E 平面可用于评估侧面与上下颌的关系。Camper`s 平面应与殆平面平行。

发音参考包括 M 音,用于决定息止位(无牙接触),并可评价静止时上切牙暴露情况。F 或 V 音可帮助判断上切嵴是否舌倾。发 S 音时上下颌切嵴几乎接触可决定其垂直距离。

牙齿构成还包括评价牙齿的大小、形态,牙齿在弓内、弓间的关系。中切牙对美观影响最大，其长宽比应为 8.0:7.5。但此黄金比例是理想化的,并不总是存在。前牙轴的倾斜应向近中聚集,切平面须与连合平面平行。

笑线应为凸型,并与下唇曲线一致。未磨损的切嵴与明显的切外展隙代表年轻和女性;反之,磨损后的切嵴和小的切外展隙符合老龄及男性特征。

牙龈构成是对用美学观点修正牙龈，形成牙齿框架的描述。中切牙的牙龈水平应相同，侧切牙容许有少许差异。Ahmad 描述的牙龈美学线 GAL,指与牙齿中线相交的中切牙和尖牙牙龈顶点的连线。GAL 线只要成串排列可形成不同的美学图形，其角度为 45^0~90^0 不等。侧切牙牙龈顶点可与 GAL 线一致,或有 1~2mm 高低差异。健康牙龈的外形应与其下的骨外形一致。当其为扇形时,一般示临近牙根间距太小;当其为碟形时,牙根常有分歧或存在间隙。中切牙与尖牙牙龈顶点位于牙长轴的远中,侧切牙牙龈顶点须与牙长轴相近,牙间乳头应完整。美观的微笑牙龈外露应小于 3 mm。

在评价美学构成时,对称和差异也同样起重要作用。当前,许多患者受与自然牙美观表现有些不同的"媒体微笑"的影响,认为均匀的切嵴与白牙代表年轻与成功。牙医学常常不得不克服这种陈旧观念，才能实现具有真实美感的微笑。在设计时，应在中线周围保持对称或微不对称，即使远离中线较大的不均匀对称也是可以接受的。同样，许多时候牙中线与面中线有分离也不会影响美观。

现今不断壮大的美容牙科学应包括对相关病例特征的鉴别;解决更严重的美学问题;以及决定对每种病例采用何种治疗方法以为美学修复创造最适当的环境和框架。很明显,并非所有的情况都能获得如前所述的理想结果。如果对术前状况有正确认识,经正确处理的复杂病例可获得同典型病例相似的明显美观改进。可是这类病例并不经常见于美容牙科论坛，因为演示的标准都是以理想状况为前题。由于狭隘和冗余因而现存病例和技术的价值受到明显限制。

如果这类美学问题被包含在一个系统分类中，各病例依此分类，有望以真实的标准用于评价疗效。文献报导过多种分类系统和大量参考资料，都是针对美学结果及用于评价牙齿美学构成的。同样也有描述某些条件可能会减损适当的外表。但是,包括不同类型美学问题的分类系统还未见报导。考虑到目前尚无此分类系统，本文目的拟对这种牙齿美学变化进行分类。预先对牙齿美容变化分类,有助于区分某些病因,对医师有以下益处：

1. 有利于识别不同病例中的问题及进行交流。
2. 可预示对相关问题进行纠正时将遇到困难的程度。
3. 可为完成治疗目的计划时间。
4. 为治疗不同难度患者所需费用提供一些指导。
5. 有利于计划可行的治疗和预期将达到的疗效。

总之,一个分类系统有利于认识问题,便于治疗合作者间进行交流;制定治疗计划;并且可为患者预示能达到的治疗效果,对治疗的各方面将是无价的。

分类

不同的牙齿美学可分为 4 类，每类以不同美学结构表现作为分类基础。在某种意义上如同油画艺术,修复体成为目标,支持结构的条件成为可提升表现力的框架。有影响的结构包括：

1. 牙弓完整性　包括缺失牙,牙齿的一般状况,殆问题,河平面变化,中线偏差以及牙位改变等。
2. 骨支持完整性　包括骨顶水平，牙槽嵴缺损，牙动度,牙周缺陷和临床冠长度。
3. 牙龈组织的完整性　包括软组织的水平，龈粘膜缺陷,龈裂及龈不对称。
4. 错殆畸形

I 类　美学结构完整

在 I 类美学结构是完整的,骨骼、骨质、牙龈结构和牙弓无需修改,唯一的美学要求是修复牙齿。此时,为完成治疗目的仅需医师的临床能力和技工支持的技术质量,焦点主要集中在选择适宜的修复。治疗中适当的软组织维护是必需的。取模应尽量精确,暂时修复体必需具有高质量才有利于促进组织健康。为使技工完成高质量的修复体,适当的牙齿预备十分重要。此时,优秀的技工作品可提高临床维护，但他们不能补偿不良的临床调节(图 1)。应特别注意,在 I 类和更好的情况时,高唇线总会增加治疗难度。

II 类　美学结构有小改变

在 II 类中美学结构有小的改变,病人可表现为轻度中

图 1a 患者上中切牙及右侧切牙切端磨损，希望美学修复，但担心能否维持自然外表。其美学结构是完整的，属 I 类情况

图 1b 上中切牙及右侧切牙瓷贴面修复，修复后外形与邻牙一致。如同其它 I 类病例修复前无需其它处理

图 2a 患者对原有右中切牙-左侧切牙金属基底烤瓷桥外形不满意，不能接受右中切牙颈缘黑线及中切牙间的龈乳头间隙，希望改善其微笑表现，并强烈期望有更光亮、对称的牙齿

图 2b 左中切牙固定桥原为改良鞍式桥体，新修复的桥体为卵圆形萌出外形。由于患者在无牙嵴处有丰富的角质化附着龈，尽管患者不能随访，还是建议先行龈移植术。在建立卵圆形桥体的牙龈成形过程中，邻近唇系带变得明显，因此需行系带手术以稳定组织。患者要求修复向远中延伸达双尖牙区以增加美观效果。其修复包括右中切牙-左侧切牙固定桥及余牙全瓷单冠，以期建立一个更年轻的微笑线及纠正患者原有问题。此 II 类病例美学结构是基本完整的，仅需在修复前对软组织行微小处理

线偏差，少量牙龈高度差异，牙齿需拔除或缺失，但骨质和牙龈组织完整。需要简单正畸或简单种植。在此情况下，缺陷经适当治疗容易纠正，病例易于被转化为 I 类。此时，适当可行的正畸、牙周、牙体和口腔外科治疗必须在修复治疗前完成。一旦美学结构被重建，可应用 I 类修复目标(图 2)。

III 类 明显的美学结构改变

在 III 类时美学结构有一种或多种明显改变，可有殆平面偏差，严重的中线偏移或其它需正畸的问题。表现为由于支抗不充分或缺少造成的有限凸颌畸形，牙槽骨萎缩或病人未提及的其它问题。骨缺损可能需要骨移植。当需要垂直增加时，有可能不会像水平增加那样易于预测。患者可能厌烦重复手术，并拒绝为完成初步目的前的其它治疗过程。临床伸长的牙齿伴牙间乳头丧失可造成美观问题，且不能完全纠正。可能伴有明显

的牙周组织缺失或明显的无牙区牙槽嵴丧失或畸形。患者有需拔除或缺失的牙齿,并伴有明显的骨质下部结构缺失。不像 II 类病例,这些病人的美学结构往往不易预测是否能恢复至 I 类。但只要医师和患者能理解需对完美进行折衷,通过适当治疗,可以获得能接受的疗效。最好这种理解是在开始治疗前,患者已从不真实的期望中醒悟,而不是在治疗后。对这些病例,于手术前适当的分级将有利于术者认清现实,并可与患者进行交流(图 3)。

图 3a 患者问题更严重。左上中和侧切牙由于明显骨吸收伴随以前失败的根充和根切而不能保留,这些牙缺失将导致上颌前部非常明显的缺陷

图 3b X 线片显示问题严重,位于需拔除两牙间的脆弱骨间隔在拔牙后会丧失,将造成牙槽嵴缺陷及丧失维持美学表现的龈乳头。由于现有的和不可预期的所有修复前处理问题此病例应属于 III 类情况

图 3c、3d 拔牙后,通过诱导骨再生完成大部重建,随后通过移植上皮下结缔组织增加面侧和嵴的高度。与此同时持续在嵴顶上行游离龈移植以填充牙嵴部缺陷。此过程重建了无牙嵴的唇舌外形及高度,且为卵圆形桥体建立位置

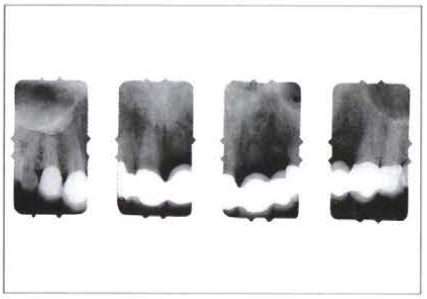

图 3e、3f 卵圆形桥体的应用结合加长的修复体切龈接触区,可部分再现牙间乳头。这种制作出来的非常夺目的中切牙可以使人的注意力远离组织区域,并表现得可以接受,且使这位迷人的 36 岁妇女拥有良好的美观外,她的唇线也为其龈组织提供了扩大的覆盖。术后 X 线片显示有骨缺陷重建

V 类 错殆畸形

尽管所有其它结构是完整的,错殆畸形本身也会造成美学结构损害。包括严重的 angle Ⅱ和Ⅲ类畸形;前牙开殆;上颌垂直过长;明显不对称以及严重的殆平面、切平面改变(图 4)。若患者只有单独的 IV 类问题,可通过正颌或正畸使之转为 I 类。但必须认识到某些患者反对正颌手术,对这类病例,缺乏折衷的治疗手段。反之,一些患者在得知可能有适合于他们的治疗方法后非常积极。如同时有 II 类问题存在,应采用无错殆畸形时一样的方法加以治疗(图 4b)。若伴有 III 类美学结构损害,情况会更糟。某些病例严重的 III 类损害可以结合正颌治疗缓解。因为正颌治疗具有创造性,如果患者能认识到其问题的严重性,且能理解对其不同美学情形修正的局限性,许多更复杂的病人有时会愉快地接受尽管不是最理想但有改善的治疗。

总之,在治疗有美学问题的病人时,医师应尽可能将患者的境况转为可完成的低分类状态。当然治疗效果也受患者接受、配合程度,愈合反应等多方限制。

应用分类

依术前分类并结合术后可完成或已完成的分类情况对患者进行描述

术前分类

图 4a、4b　女孩 17 岁，由于上颌左中切牙根部有一明显吸收病变导致严重的前部缺陷。此病变系因治疗先天侧切牙缺失，而将中切牙后移以关闭远中间隙的不恰当正畸所致，其美观也因错位萌出的右上第一双尖牙向前移到右上尖牙处和右侧异常的被动萌出而受到影响

图 4c、4d　拔除上中切牙且初步愈合后，患者拒绝接受所介绍的任何无牙嵴重建，因而排除了临床减小冠长度及安置美观种植修复的可能。患者只同意接受牙周手术以减少牙周袋和纠正异常的被动萌出。这对改善牙龈组织水平确有帮助。此根尖位置也有助于缩窄位于侧切牙位置的右上第一双尖牙和左上尖牙的牙根宽度。因而使修复外形更像侧切牙。左上第一双尖牙同样被修改成尖牙的形态。患者接受全瓷固定修复，并应用龈色瓷以模拟所修复的软组织及减少临床冠过长的外观，此时，患者的 III 类状况并未减轻，但经修复获得了 III-III 类（化装）效果

如果患者情况可被某一分类有效地描述，那么它将被简单的定义为 I、II、III 或 IV 类。若某患者有结合的特征，其分类将以（/）描述，如 Class II/III，表示患者主要具有 II 类特征，但在某些局部有 III 类特征。当患者有根本的错𬌗情况时，此特征将为首选分类，随后才是所具有的美学结构问题应归属的分类，如 Class IV/III，Class IV/II。

术后分类

某一 II 类患者完成治疗后成功转化为 I 类状态，将以 Class II-I 表示，用一个（-）符号表示发生的变化。同样可用于其它分类转为 I 分类状态，如 Class III- I 或 Class IV-I。若患者有结合特征，如 Class IV/ III 或 Class IV / II，当被成功治疗后，则将其描述为 Class IV/III- I 或-II，表示修复达到 I 类或 II 类状态。若患者由于修复成效有限未能减小分类，不能接受或不服从治疗，则仅用一个分类级描述如 Class II- II。

若患者经治疗达到可接受的美学表现，尽管尚存在根本的结构缺陷，但修复使这些缺陷被隐藏，那么这类病例被描述为有化装效果。这些方法包括以下技术：如用龈色瓷模仿缺失的牙龈乳头或遮盖过长的牙冠，活动牙龈罩也属此范围。化装即掩盖，不同于通过治疗措施消除问题的美学修正。因此当用化装描述最终结果时，表明全部或一些根本问题仍然存在。它们只是被修复技术掩盖了，而不是经过治疗被成功的纠正了。因此，若纠正措施未被完成，在分类中将表达为 Class III-III（化装）（图 5）；若在应用修复措施后部分美学框架被成功纠正，那么此种状态可描述为 Class III-II（化装）。

结论

对牙齿美容变化分类便于诊断及制定治疗计划，有利于治疗者间交流病例特征，估计治疗所需时间和费用，确定可完成的治疗目标及与患者沟通。总之，它有助于对牙齿美学治疗的全面控制。通过为评价疗效提供参考框架，有助于提升在牙科文献和会议中病例报道的价值。与理想化的情况不同，它可以明确的反映术前的根本情况。

致谢　衷心感谢 Dr Robert Holt 在准备此文时所作的编辑帮助。

（图 5 见下页）

图 5a 患者的 IV 类露龈微笑是由于垂直上颌过长所致，此现象只能通过手术纠正，此时她正在接受正颌手术前的正畸治疗

图 5b 正颌术后，在上右侧切牙处仍有些微牙龈组织问题，她的适宜美学分类在接受其它治疗前应为 IV-II 类情况。若纠正了牙龈高度则其分类应为 IV-I 类情况

（上接第 9 页）

2005 年中华口腔医学会继续教育项目

项目编号	项目名称	承办单位	负责人	联系电话	举办日期	地点	授予学分
口继 2005-13	牙周病治疗的进展	中华口腔医学网	欧阳翔英	010-85118908	全年	网上	7
口继 2005-14	计算机技术在口腔修复领域中的应用	中华口腔医学网	吕培军	010-85118908	全年	网上	5
口继 2005-15	唇腭裂序列治疗的进展	中华口腔医学网	罗奕	010-85118908	全年	网上	5
口继 2005-16	唇裂的语言评价和语言治疗	中华口腔医学网	罗奕	010-85118908	全年	网上	5
口继 2005-17	金沉积烤瓷冠的技术要点	中华口腔医学网	韩科	010-85118908	全年	网上	4
口继 2005-18	口腔修复的新技术及临床应用	中华口腔医学网	韩科	010-85118908	全年	网上	6
口继 2005-19	种植体支抗在正畸领域的临床应用	中华口腔医学网	曾祥龙	010-62179977-2350	全年	网上	4
口继 2005-20	骨性反殆的牵引治疗	中华口腔医学网	徐宝华	010-85118908	全年	网上	4