一例骨性 III 类患者 4 颗年轻下颌恒切牙脱位再植的长期预后研究

Long - Term Prognosis of a Skeletal Class III Patient with Four Replanted Young Permanent Mandibular Incisors in a Case of Trauma

Etsuko Kondo

原载 World J Orthod 2002; 3: 27 ~ 40(英文).

朱胜吉 译　　傅民魁 校

摘要　**目的**　研究再植时牙根尚未发育完全的牙齿对正畸所致的咬合变化的反应,以及这些再植牙对牙槽骨发育的影响。

研究方法　脱位的 4 个下切牙在脱位 1 小时内再植,再植后 7 个月开始上颌前方牵引治疗以改善覆盖,之后应用 Begg 技术不拔牙矫治恒牙列错殆畸形。

结果　再植后 14 年 4 个月复查,发现再植的牙齿保持着良好的咬合功能,未发生骨粘连。活髓再植牙的牙根在植入后继续发育,牙周组织和骨硬板也得以继续形成。

结论　再植牙成活并获得稳定的咬合是多因素共同作用的结果。

对于正处于生长发育过程中的儿童牙列缺损很难通过种植修复治疗获得满意的疗效,因为颌面部尤其是牙槽骨还处于生长发育过程中,而且修复体也会对患儿的心理产生不良影响。因此,对儿童而言应及时将脱位牙齿复位,并尽量保持脱位牙直到生长发育结束,而不应在成年前应用种植或其他的手段修复缺失牙。脱位牙能够得到有效再植,并行使功能直到恒牙列发育完成,这对患儿无论在心理方面,还是颌骨发育方面都将产生有益的影响。最好能同时开展正畸治疗以改善患儿的咬合及面形,即使在恒牙列时期再植牙最终脱落,发育良好的牙槽骨也将为种植或传统修复提供便利。

本文记录了该病例从再植术直到再植后 14 年 4 个月期间的治疗过程,并重点探讨了牙根尚未发育完成的再植牙对正畸导致的咬合改变的反应以及这一反应对牙槽骨发育的作用。

临床病例

患儿女性,年龄 7 岁 10 个月,下颌前突、前牙反殆,同时患有猖獗龋;因跌倒导致 4 个下切牙脱位。脱位牙在 1 小时内被再植复位(图 1a),未经牙髓摘除术,并尽量保持了原有的牙周膜。用丙烯酸树脂固定再植牙,牙槽骨未发生骨折。3 周后复诊(图 1b),再植牙有轻微动度,但在正常范围内,电活力测有反应,但较正常牙为弱,有轻微叩痛,但没有自发痛及牙周炎。因此拆除树脂夹板。再植 3 个月后牙髓电活力测显示 3 颗牙齿仍有牙髓活力,左下侧切牙无活力,并接受了牙髓切断术。5 个月后检查发现牙周膜及骨硬板已成功再生。由于患者存在下颌前突畸形,因此随即开始了正畸治疗以改善咬合及面型。再植后 14 年 4 个月复查,

译者:北京大学口腔医学院
北京海淀区中关村南大街 22 号　100081

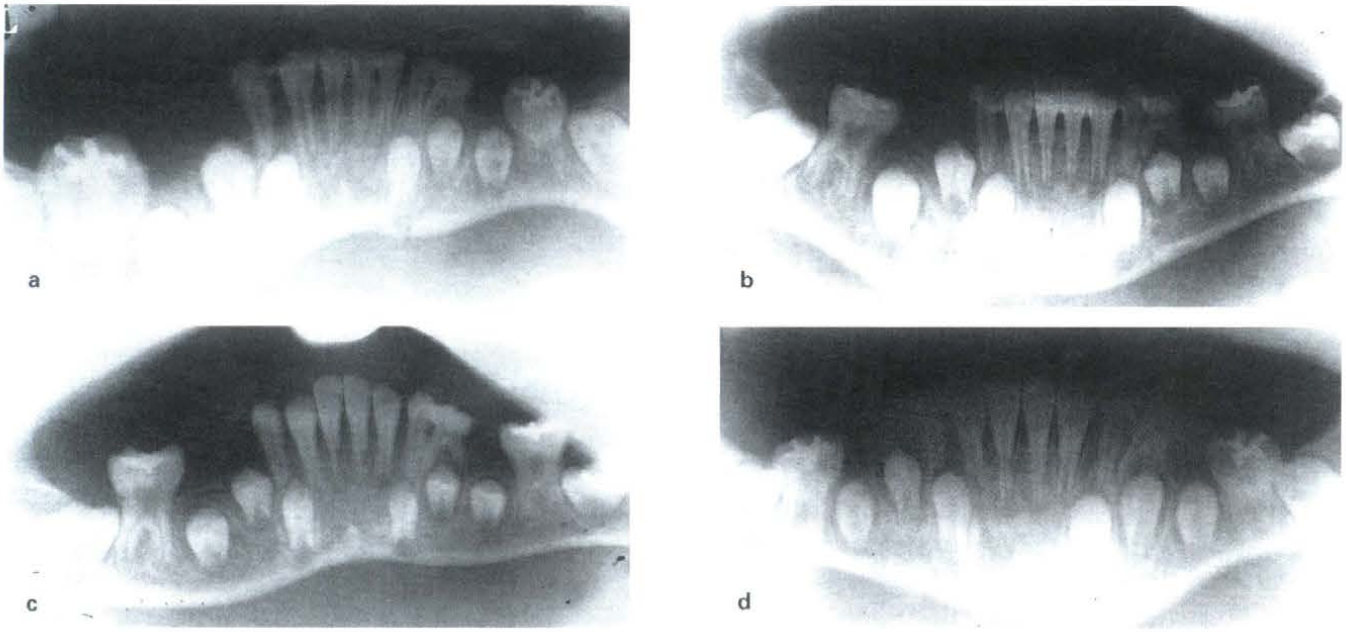

图 1 再植后 1 天及 5 个月的曲面断层片比较。(a)再植后 1 天,脱位牙 1 小时内再植并用丙烯酸树脂固定;(b)再植后 3 周牙根吸收并在垂直向上不断进展,但没有水平吸收;(c)再植后 5 周根吸收在垂直向上不断进展,但水平向上无进展;(d)再植后 5 个月根吸收的位置、水平及垂直向的吸收程度都没有增加。2 个下中切牙根尖区有阴影

再植牙仍然保持良好的咬合功能而未发生骨粘连,再植后活髓的牙齿牙根继续发育,牙周组织及骨硬板继续形成。

X 线检查(图 1)显示再植牙牙根表面及根尖区有低密度影像。牙槽骨皮质影像清晰,显示再植牙周围的牙槽骨硬板及牙周膜间隙再次形成。同时也发现牙根继续发育。这些现象显示再植成功,因此开始正畸治疗。

从患者的面像(图 2a)可见侧面观下颌前突,正面观下颌略向右偏。口内像(图 3a)显示为替牙殆。4 个再植的下切牙牙周组织无异常。上颌唇系带短,舌位较低,导致上牙弓发育受限,全牙列反殆及咬合干扰。正中殆位时下颌右偏 5.0mm,覆盖 -2.0mm,覆殆 10.0mm。6 个切牙切缘没有磨耗,提示这些牙齿没有受殆力。双侧后牙咬合关系均为安氏 III 类。直到再植后 6 个月,患儿仍然不敢用再植牙咬物,开闭口都十分小心。颞颌关节没有弹响及开口障碍。

治疗前的 X 线片(图 4a)显示,由于下颌双侧乳磨牙早失,导致下颌第一恒磨牙近中倾斜,使第二双尖牙萌出间隙不足。再植的中切牙根尖及侧切牙的牙根都没有发育完全。在再植牙颈部周围有清晰的骨皮质影像。在牙根周围有些区域可看见明显的重建的骨硬板及牙周间隙的影像。牙根吸收情况与 5 个月前相比没有显著差异。

头影测量分析(图 4a, 图 5a 和表 1;表 1 可从 WJO 网站获得 http://www.quintpub.com)显示上颌后缩,而且上颌前后向发育不足(A-PTM')。SNA 角为 78°,SNB 角为 80°, ANB 角为 -2°,SN 与 GoMe 平面成角 42°,下颌角角度为 132°。上颌切牙轻度舌倾,上切牙与 SN 平面成角 92°,上切牙垂直高度过小($\underline{1}$-Pal. P: 26.0mm),下切牙位置及倾斜角度适宜,$\overline{1}$-DC-L1i 角度为 91°,下切牙垂直高度过小($\overline{1}$-Me: 41mm),功能殆平面与 AB 平面成角为 81°, Wits 值为 -9.0mm。

治疗计划

制定的正畸治疗计划是为了实现如下目标:

1. 在不改变 4 个再植牙倾斜度及垂直向位置的前提下矫正错殆。
2. 向前下方移动上颌骨时,尽量减少下颌骨的向后旋转以改善颌间关系。远中移动下颌骨及下牙列以改善咬合关系。
3. 增高上颌前部牙槽骨高度,同时手术提高上颌唇系

带附着以获得协调的上唇侧貌。基于这一计划决定应用Begg矫治器不拔牙治疗。上颌应用舌弓扩弓，同时应用前方牵引。

治疗程序

患儿8岁4个月时（再植后6个月）应用上颌前方牵引开始了I期治疗，并在9岁6个月时（再植后1年8个月）结束I期治疗。2个下颌中切牙的根尖孔都已闭合，2个下颌侧切牙牙根继续发育。

11岁6个月时（再植后3年8个月），开始II期治疗。应用Begg矫治器在尖牙及前磨牙区应用短III类牵引。II期矫治在应用Begg技术治疗10个月后结束（图2b，3b，4b），此时患者12岁4个月，3颗活髓牙根尖周透射影变大，但牙根吸收状况并无变化。而无活力的左下侧切牙发生牙根吸收。再植牙周围有新形成的骨硬板和牙周间隙，牙周组织健康。结束时为患者制作了上下颌保持器及牙齿正位器，但患者并未认真戴用。到患者15岁4个月时（再植后7年6个月，治疗后3年）复查，建议患者拔除下颌第三磨牙，但患者未遵医嘱，此后4年没有复查。

患者19岁2个月时复诊（再植后11年4个月，正畸治疗后7年）（图2c，4c），由于下颌第三磨牙萌出导致咬合不正常。除了根尖周透射影增加，4个再植的下切牙牙周组织与未受伤的牙齿一样健康。拔除下颌第三磨牙。19岁10个月时（再植后12年），应用Begg技术及上颌扩弓器再次治疗，并于20岁1个月时结束（再植后12年3个月）。医嘱戴用保持器2年。

图2 治疗前及治疗后2年的面相变化。(a)治疗前(8岁4个月)；(b)治疗后(12岁4个月)；(c)治疗后7年，第二次治疗开始前(19岁2个月)；(d)第二次治疗结束后2年(22岁2个月)

患者22岁2个月时（再植后14年4个月，第二次治疗结束后2年）（见图2d，3c，4d），咬合仍然稳定。活髓的再植牙根尖孔闭合，牙髓有活力。死髓的再植牙的牙根吸收区域已被骨组织代替。尽管根尖周透射影像稍有增加，4颗再植牙牙周组织健康，没有瘘管及其它病变，牙齿咬合功能良好。

疗效及长期结果

从治疗前后的面像可以看出（见图2），经过治疗正侧面像都有了很大改观，获得了协调的唇侧貌。

口内像及模型的矢状断面像（见图3b、3c）显示咬合有

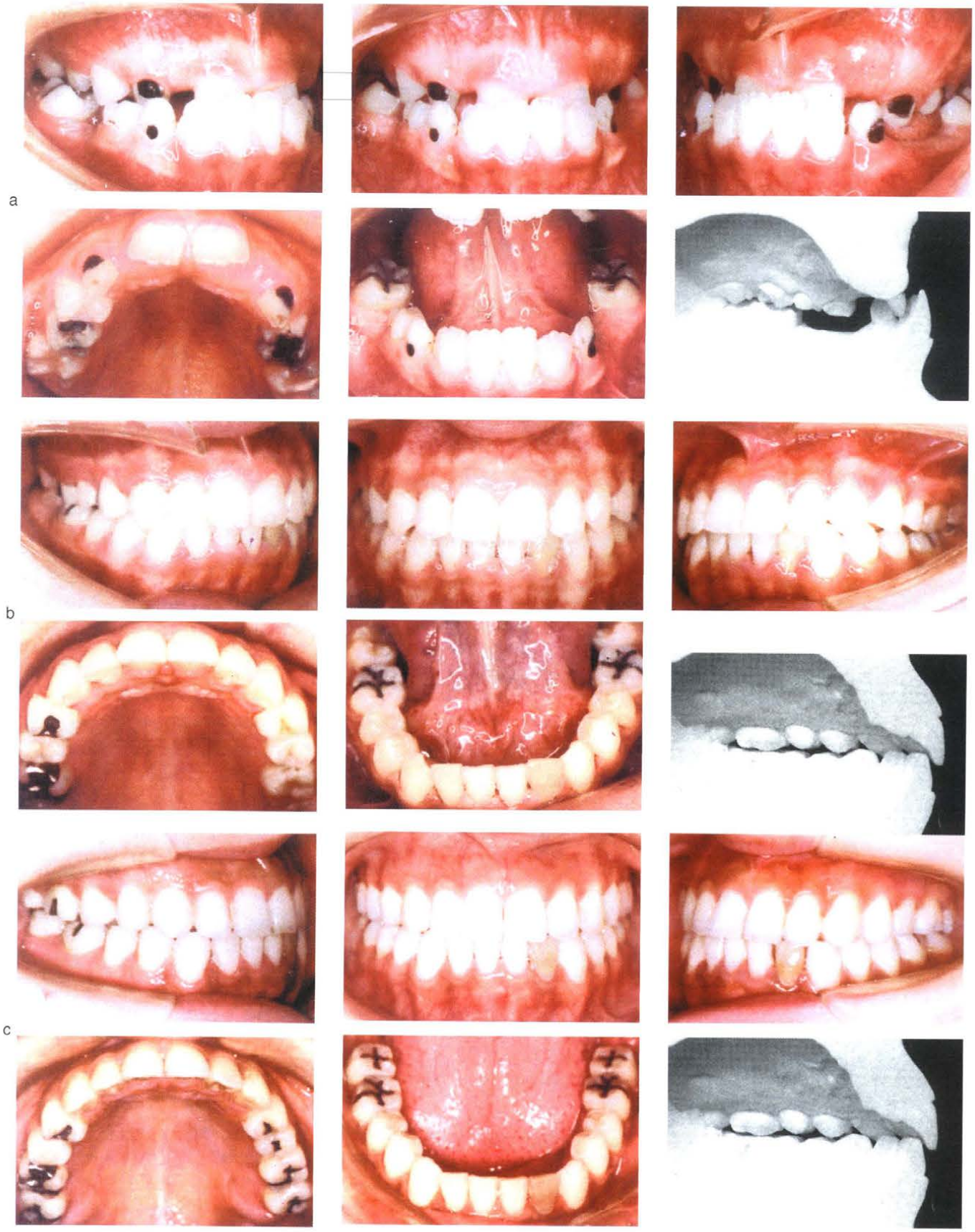

图 3 治疗前及第二次治疗结束后 2 年的口内像及模型的矢状断面。(a)治疗前(上两排)8 岁 4 个月,再植后 5 个月;(b)治疗结束(中两排)12 岁 4 个月,再植后 4 年 6 个月;(c)第二次正畸治疗结束后 2 年(下两排)22 岁 2 个月,再植后 14 年 4 个月

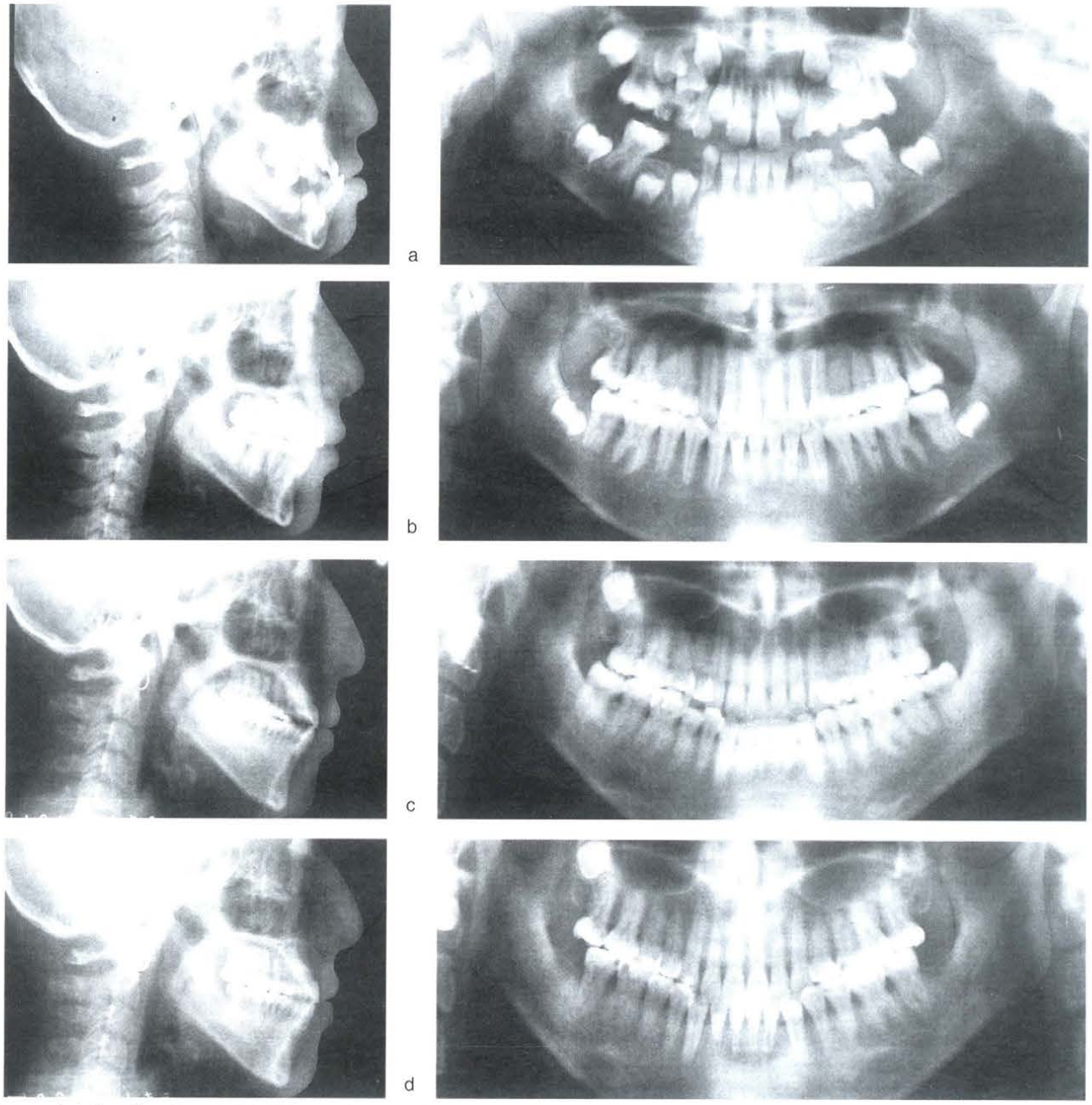

图 4 治疗前及第二次正畸治疗结束后 2 年的头颅侧位片、曲面断层片比较。(a)治疗前(8 岁 4 个月,再植后 5 个月);(b)首次正畸治疗结束后(12 岁 4 个月,再植后 4 年 6 个月);(c)正畸治疗后 3 年(15 岁 4 个月,再植后 7 年 6 个月);(d)第二次正畸治疗结束后 2 年(22 岁 2 个月、再植后 14 年 4 个月)

了明显改善。舌体活动空间增加,I 类尖牙磨牙关系,中线正,后牙咬合紧密。

覆殆及覆盖都是 4mm。然而不良的舌习惯(低的舌位)没有完全纠正。再植的切牙稳固,没有叩痛、自发痛及其它不适。获得了良好的咬合关系,没有牙龈退缩。活髓的再植牙状态良好。

再植牙的切端发育沟在再植时清晰可见,现已被磨平,提示牙齿行使了足够的咬合功能。活髓的再植牙具有与上颌切牙一样的颜色与光泽,死髓的左下切牙颜色稍暗,但其龈线与对侧同名牙基本一致。

患者 19 岁 2 个月时(治疗后 7 年;见 4c)再次复诊,由于下颌第三磨牙的萌出导致了咬合干扰。覆殆减少了 1.5mm,牙弓形态及咬合也变得不稳定。拔除 2 个下颌

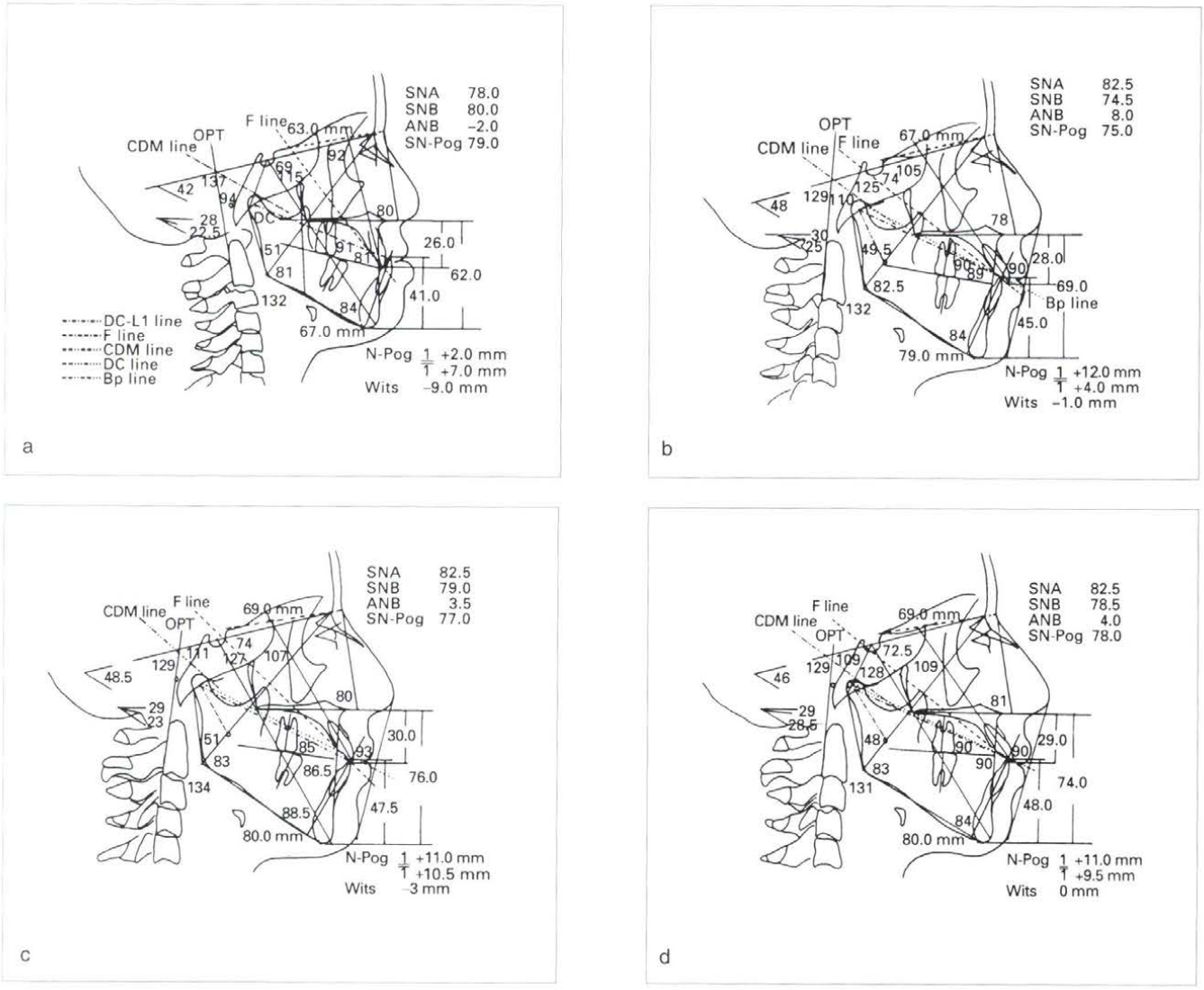

图 5 治疗前及第二次正畸治疗结束后 2 年的头影测量比较。(a)正畸治疗前(8 岁 4 个月,再植后 5 个月);(b)正畸治疗结束(12 岁 4 个月,再植后 4 年 6 个月);(c)正畸治疗结束后 7 年,第二次正畸开始前(19 岁 2 个月,再植后 11 年 4 个月);(d)第二次正畸治疗结束后 2 年(22 岁 2 个月,再植后 14 年 4 个月)

第三磨牙。经过短期的主动治疗,重新建立了良好的咬合。

从 X 线片上可见(见图 4)在承受了殆力及正畸力的同时,再植牙的牙根得以继续发育。再植后在根尖周可见低密度影像,透射影的尺寸在再植 5 个月后即不再发生改变(见图 1d)。牙根吸收的区域被新形成的骨组织代替,同时新形成了牙周间隙和骨硬板,提示未发生骨粘连。最近的 X 线片摄于再植后 14 年 4 个月(见图 4d),从中可见牙槽骨内新形成了骨硬板,再植牙周围有清晰的骨皮质线和骨小梁影像,提示骨组织营养良好。3 颗活髓牙内可见狭长的髓腔影像,向根尖方向密度逐渐变低。尽管左下侧切牙死髓并发生了牙根吸收,但在余留的牙根与新形成的骨组织间形成了骨硬板,提示该牙未发生骨粘连。

头影测量分析结果显示(图 4b、4c、图 5、6 和表 1;表 1 可从 WJO 网站获得 http://www.quintpub.com)在应用上颌前方牵引及 Begg 矫治器的治疗过程中上颌向下向前生长,而下颌向下向后生长。这有利于建立适宜的垂直向和矢状向牙殆关系。再植的下切牙牙根继续发育,下颌齿槽骨随之正常生长。下切牙到 GoMe 距离增加了 4.0mm,ANB 角从 -2.0°变为 +8.0°,SNA 角从 78.0°增大到 82.5°,而 SNB 角则从 80.0°减为

74.5°。由于下颌向后生长，SN－GoMe 角从 42.0°增大为 48.0°。由于预期下颌还有较大的生长潜力，治疗结束时上颌处于前突的位置(ANB 角 8.0°)。功能殆平面向下后旋转 2.0°，与 AB 平面成角 89.0°，更接近正常。上下切牙轴倾度正常，上切牙与 SN 成角 105.0°，下切牙与 DC－L1i 成角 90.0°。

在治疗后的时间里（12 岁 4 个月到 19 岁 2 个月），SNA 角未发生变化，而下颌则向前生长，SNB 角从 74.5°增长至 79.0°。这使得 ANB 角从 8°减小为 3.5°。

治疗结束时患者建立了稳定的咬合。在治疗后 7 年及第二次正畸治疗结束后 2 年的时间内，SN－GoMe 角减少 2.5°，下颌角角减少了 3.0°，前面高（Pal. P－Me）减少了 2.0mm。在远中移动下颌牙列的同时，下颌后牙被直立并压低，获得了良好的咬合关系。AB 平面和上下颌后牙长轴与功能殆平面垂直，建立了由后牙支持的稳定咬合，殆力向前的分量减少，再植牙受到的殆力也减小。

通过第二次正畸治疗，上颌切牙唇倾 2.0°，下颌切牙舌倾。因此上颌切牙与 SN 成角 109.0°，而 F 线与 CDM 线几乎平行。下中切牙与 GoMe 角、下中切牙与 DC－L1i 成角、下中切牙与 Bp 线成角分别是 84.0°、90.0°、90.0°。其中下中切牙与 GoMe 成角未发生改变。

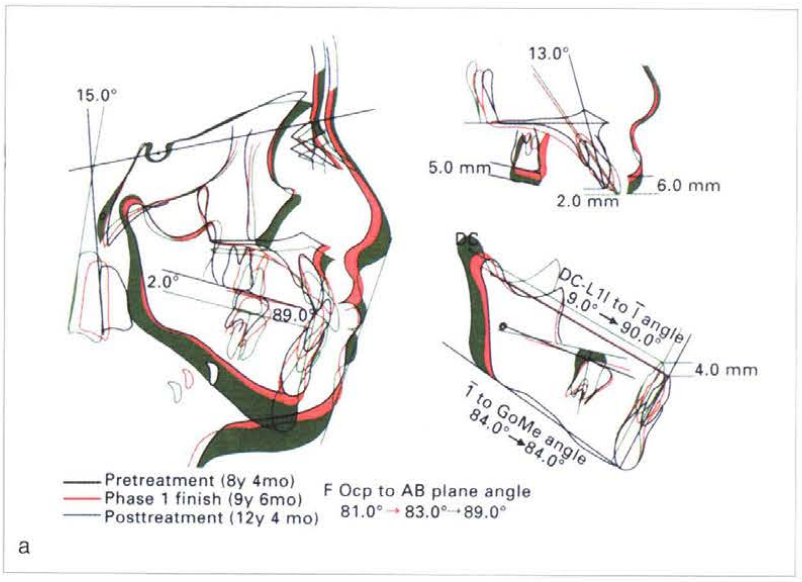

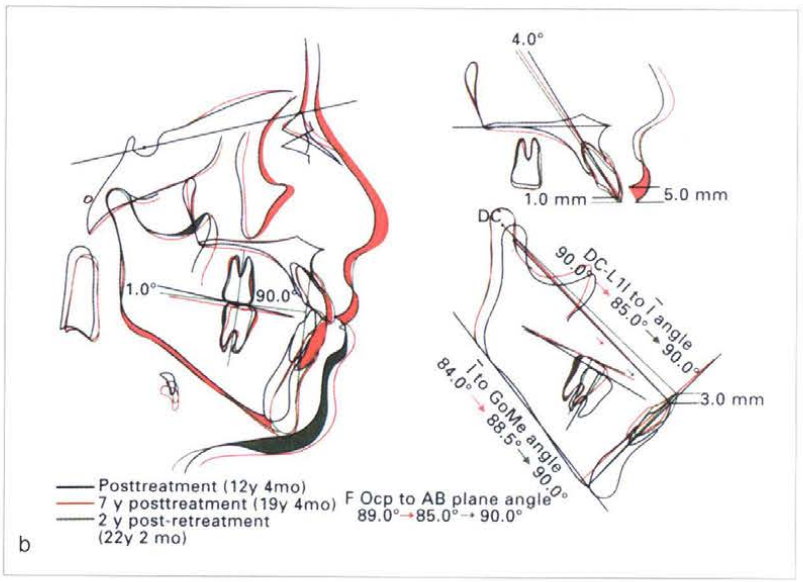

图 6 头影测量重叠显示治疗前、I 期治疗结束时及治疗后、治疗后 7 年及第二次正畸治疗结束后 2 年的变化（SN 平面以 S 点重叠，ANS－PNS 平面以 ANS 重叠，GoMe 平面以下颌角点重叠）

颞颌关节的 X 线片显示，在正中殆位时髁突位于关节窝的中央（图 7；该图可从WJO 的网站上获得 http://www.quintpub.com）。双侧髁突形态对称，表面平滑。开口度 40mm，大开口时双侧髁突运动对称，显示由于咬合改善获得了正常的颞下颌关节功能。

治疗后 7 年的下颌运动轨迹测量（MKG）（图 8；该图可从 WJO 的网站上获得 http://www.quintpub.com）显示下颌运动轨迹不规则，因为下颌第三磨牙的萌出导致殆干扰。第三磨牙的萌出导致了左右咀嚼肌的不平衡，表现为 30 分钟肌脉冲调制后的息止颌位时右侧嚼肌的超强的肌电活动。拔除第三磨牙后，MKG 记录显示运动轨迹平滑，治疗后 2 年嚼肌功能正常且双侧对称。

讨论

根据 Andreasen 等的理论，脱位后再植的牙齿牙根吸收的程度与牙齿在体外的时间有关，通常在牙周膜受到损伤，干燥或受到污染时会发生牙根吸收。

在本病例中再植后 3 周开始牙根吸收（见图 1b）并持续 5 个月。吸收只发生在垂直向上，而不是水平向。此后的时间里吸收的位置及程度一直没有增加，即使在正畸过程中也没有。这也许应归功于脱位牙在口外时间短（少于 1 小时），再植时牙根尚未发育完成，而且脱位及再植过程中对牙周膜及牙骨质的创伤较小。

曾有报道称，如果牙髓营养不足或负责牙根发育成形的细胞受到创伤的话，牙根发育将会停止。但在本例中，在经历了脱位及再植后根尖继续发育成形，直到 14 年 4 个月后，牙髓仍保持活力。再植牙牙根尚未发育完成，具有较高的再生能力；通过改善覆殆覆盖，以适当的咬合刺激促进牙周的血液循环，这些都是再植成功的重要原因，也正是由于这些原因促使神经及血管通过开放的根尖孔长入髓腔，使牙根继续发育及再植牙的长期存活成为可能。

正畸治疗 3 年后（再植后 7 年）死髓及活髓再植牙牙根吸收的部分都被牙槽骨所代替，在牙根与新形成的牙槽骨之间是新形成的牙周间隙及骨硬板，说明牙周膜重新形成。

新形成的牙周膜起到屏障的作用，保护剩余的牙根不与骨组织发生粘连，并使其正常发育，牙根的正常发育也促进了下颌牙槽骨的正常发育。

在正畸治疗的过程中，未发现活髓的再植牙更进一步的牙根吸收。而死髓的再植牙在内科治疗结束后即开始发生根吸收，并持续发生在整个正畸过程中，而正畸结束后牙根吸收停止并稳定至今。

上颌前方牵引刺激上颌向前下方生长，并使上切牙适当唇倾，而下颌再植的切牙并未受到不良的力量作用。实践证明上颌前方牵引装置有效地改善了咬合，而下颌切牙并未受到过大的力量。通过在再植牙上直接粘接托槽，改善咬合同样有利于再植牙的存活。

有报道发现 72% 的再植牙会发生髓腔狭窄，在本病例中，下中切牙牙根发育完全，再植后 4.5 年出现这一现象，而右下侧切牙牙根未发育完全，再植后 6 年即正畸后保持过程中发生了这一现象。提示通过正畸治疗改善咬合后，牙齿受到了足够的刺激，保证了牙周的血液循环以及牙髓的营养供给。

牙冠颜色变暗以及透明度下降被认为与髓腔变窄有关。本病例中在髓腔狭窄发生 8 年多以后，再植牙的颜色及光泽仍与上颌切牙一样。

为了减小再植牙所受的过大殆力，并消除殆干扰，患者接受了二次正畸治疗。这也有利于保持牙周组织健康及再植牙的长期存活。在治疗中活髓的再植牙具有与未受伤的牙齿一样的颜色与光泽，没有任何症状及病变。

正畸治疗后再植牙的牙髓仍有活力，X 线片显示骨硬板、牙周间隙、牙槽嵴顶的皮质线及骨小梁重新形成。

Yamada 曾报道通过正畸治疗改善颌骨的结构与形态，同时改变咬合关系将使牙槽骨具有新的更稳定的功能。本病例中生长发育早期的正畸治疗改善了颌骨及咬合，并有效地维持了牙周组织的健康，有利于再植牙的长期存活。

结论

脱位的下切牙再植后已经历了 14 年，保持了良好的功能。在此期间，患儿经历了一系列的生长发育变化，直到最终恒牙列完全建殆，下颌结束生长。

在正畸治疗期间患儿继续生长，再植牙的牙根也继续发育，同时再植牙周围新的牙周膜形成，下颌牙槽突继续发育，这些都有效地防止了再植牙发生骨粘连。患者现在 20 岁，口颌系统功能正常，也没有心理问题，很明显，再植的脱位牙可以接受正畸来改善咬合。