CO_2 激光处理的牙根面软组织附着的组织学评价 – 动物实验研究

Histologic Evaluation of Soft Tissne Affachment to CO_2 Laser – Treated Root Surfaces: An In Vivo Study

Bruce W. Gopin, Charles M. Cobb, John W. Rapley, William J. Killoy

原载 Int J Periodent Rest Dent 1997; 17: 317 – 325.（英文）

林东明译 曹采方校

摘要 目前，文献对激光用于牙根面治疗的合理性不予支持，相反却有一些研究显示，激光作用于根面造成潜在的不利影响。本项研究的目的是评价 CO_2 激光照射根面后对软组织附着的影响。实验选两只狗，采用四个象限设计，一个象限为未治疗对照组，其它三个象限分别为：①刮治和根面平整；②激光处理；③激光处理后再辅助刮治及根面平整。分组前，每个象限各有三颗牙齿用翻瓣术和骨切除术而暴露牙根面。各组根面经不同方法处理后，龈瓣复位，自然愈合 28 天。术前及术后第 28 天均进行临床附着水平检查和组织学检查。结果表明，只经激光处理的样本附着丧失大于对照组和其它治疗组，而且组织学观察表明，在激光处理后带有残余炭化层的牙根表面没有软组织附着的证据。

在过去数年里，人们相当大的精力被投入到对激光与软组织作用的认识上，而很少有人试图去明确激光对硬组织，尤其是对牙根硬组织的作用。其结果误导着激光在牙周根面治疗中的不成熟和不恰当的应用。例如，有人建议用激光来消灭或减少牙周袋内的微生物菌群；用激光来做牙周袋内壁的刮治和去除根面牙石。

针对钇铝石榴石激光作用于根面后的生物相容性的一系列体外研究，增加了对激光是否适于用根面治疗的忧虑。这些研究报告了激光处理后根面的物理性改变，包括根面的炭化、点窝、矿物相的熔融及再固化和牙骨质层的剥脱导致的牙本质小管的暴露。另外，激光处理后的样本经 Fourier 红外光声光谱研究显示，以前所报道的根面残留氨，实际可能是氰酸盐或是氰胺。不论是何种残留物，它们都具有细胞毒性，而使根面对成纤维细胞附着不具亲合性。该系列研究最后表明，氨/氰酸盐/氰胺污染物可被刮治和根面平整或气动磨光糊剂有效地去除。

尽管有研究表明体内 Nd：YAG 激光的影响符合体外观察到的结果，但目前尚无用 CO_2 激光进行类似实验。本研究目的就是评价体内应用 CO_2 激光处理根面后对软组织附着的影响。

材料与方法

研究模型为两只 8 岁的大猎狗，一雄一雌。实验设计获动物保护和使用委员会批准。两位研究人员进行手术操作，第三位研究者在对治疗方案不知情的情况下负责评价已作了标记的组织学标本。

全麻下在每只狗的 4 个象限的第三、四前磨牙和第一磨牙的颊侧牙根表面进行。因此，每个治疗组都包括总共 12 个样本（每个象限 3 颗牙齿，6 个牙根（2 只狗）。第一只狗每个象限随机分配一种治疗方法，而第二只狗相应象限则采用与第一只狗不同的治疗方法。治疗组包括：①未治疗的对照组；②刮治和根面平整组；③激光治疗组；④激光治疗后辅以刮治及根面

译者：北京医科大学口腔医学院
北京海淀区白石桥路 38 号 100081

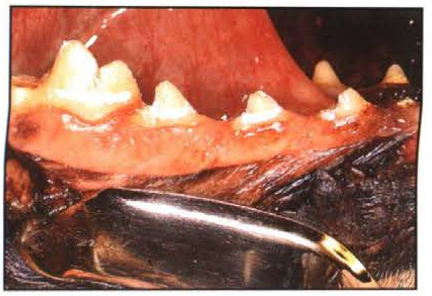

图 1 下颌第一、二前磨牙冠部放置充填体作为附着水平测量时的参考点的临床表现，请注意术前牙龈炎症相对较轻

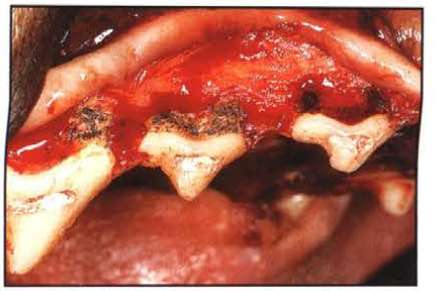

图 2 翻瓣术、骨切除术及激光处理暴露的根面后的临床表现

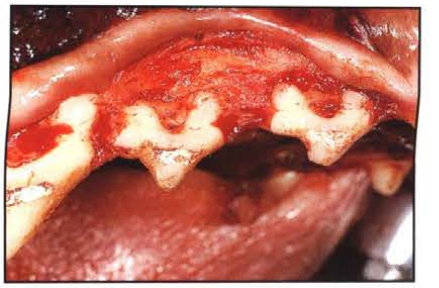

图 3 图 2 所示经刮治和根面平整去除激光造成的炭化层后的牙齿的表现

平整组。

全麻后，所有牙齿均清除菌斑和牙石，在每一个治疗牙的颊面做一个 V 类洞的氧化锌充填体，作为临床及组织学测量的参考点(图 1)。翻开全厚粘骨膜瓣，每个牙进行骨切除术，以暴露 3 - 4mm 颊侧牙根面。随后，根据随机分配的治疗方案对各牙根面进行处理（图 2 和图 3)。最后将龈瓣复位至术前水平，肠线间断缝合。术后每只狗均服用 100mg 强力霉素，进软食一周。一周后饮食恢复正常。每 2 - 3 天要检查术区有无缝线刺激，异物嵌入或感染的表现。

采用 CO_2 激光照射根面，聚焦光束距照射部位 2mm，光标直径 0. 8mm，照射速度为每秒 4mm，所用激光参数为输出功率 6W，频率 20HZ，每一次脉冲持续 0. 01 秒。经计算能量密度约为 240 焦耳/cm^2 。牙根表面经激光处理直至见到明显的炭化层。

用新的通用刮治器做刮治和根面平整。根面平整目的是去除激光处理后根面的炭化层，不做特殊的根面平整(图 3)。

以氧化锌充填体根边缘为参照点，使用 UNC 牙周探针，探诊测量可精确至 0. 5mm。翻瓣术前和术后 28 天进行附着水平的测量，在组织切片上用测微计来测定附着水平。另外，在翻瓣术和骨切除术后，对于颊侧牙根面牙槽骨的最冠位置也进行测量。

术后 28 天，两只实验动物用麻醉剂过量的方法处死。每个牙及其周围的支持骨及覆盖的牙龈粘膜以块状分切，并编号。标本浸于 10% 中性福尔马林缓冲液中，7 天后用 EDTA(0. 003N)脱矿。每个牙根标本均制作成 5 - 6 μm 的颊舌向切片，用苏木素 - 伊红染色以待组织学评价。

结果

两只实验动物在观察期均无并发症，愈合正常，无术后紧张的表现，体重都有一定程度的增加。

对照组标本在术前的平均附着水平为 4. 00 ± 0. 64 mm (数值增加表明附着丧失加重)。术后 28 天，平均附着水平为 4. 75 ± 0. 5 mm，而组织学测量的附着水平则为 3. 66 ± 0. 26 mm(图 5)。邻近沟内上皮和结合上皮处有中度炎性淋巴细胞浸润。结合上皮和沟内上皮一般都有轻度增生反应。结合上皮长度约为 0. 5mm(图 6)。

牙骨质层从颈部至根尖部厚度不等，分别为 10 - 80μm，这由于从牙根中部无细胞的牙骨质转变为根尖 1/4 区含细胞的牙骨质覆盖之故。牙根中部的牙骨质厚薄不等，而牙颈部的牙骨质则菲薄一致。镜下还观察到孤立的牙骨质吸收区和脱离的牙本质表面的平行结缔织纤维，尤其是在牙颈部 1/4 处，即翻瓣及骨切除术的区域(图 7)。常规地观察到牙槽骨嵴顶的新生，表现为有特征性的反转线，类骨质层，清晰的成骨细胞层和与之平行的结缔织纤维(图 8)。

图 4 用苏木素和 Eosin 染色后的样本显示测量线的复合像片。测量线用于测定把 V 类洞型充填体的根方边缘作为参考点时的附着水平(原物放大 25 倍)

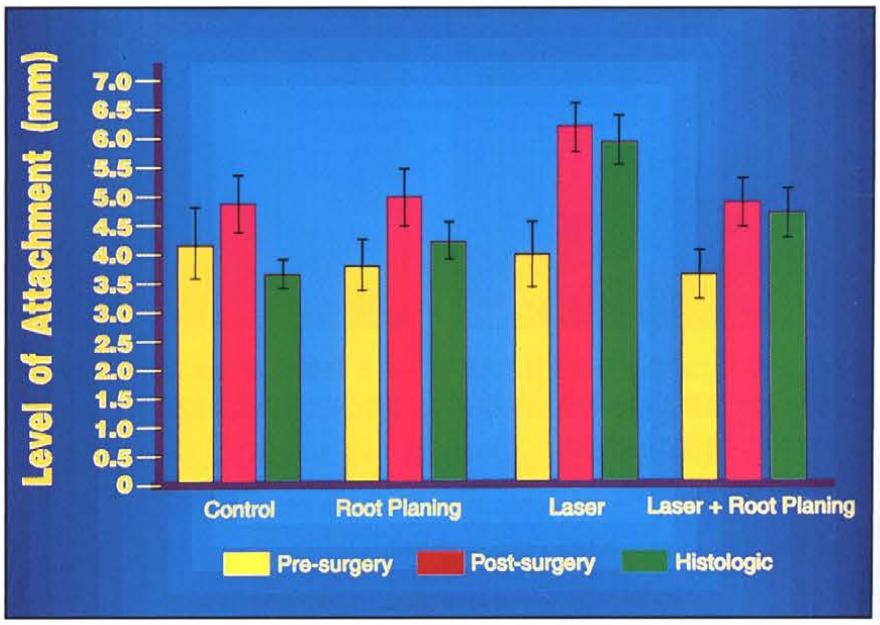

图 5 条形图显示所有治疗组在术前、术后 28 天和组织切片上的附着水平测量值之间的均差和标准差,仍旧以 V 类洞充填体根方边缘作为参考点(附着水平增长的数值对应于附着丧失增加的数值)

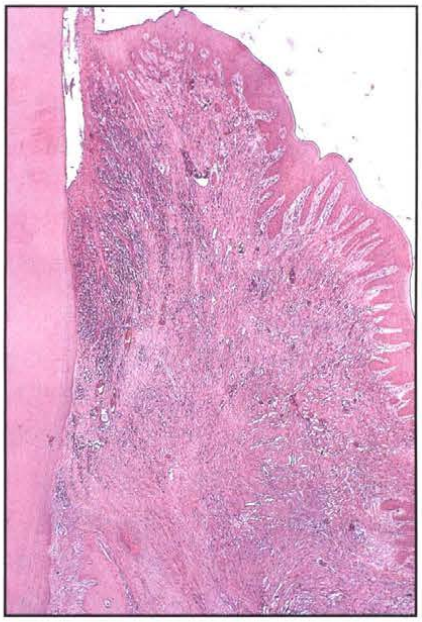

图 6 对照组样本经苏木素 – Erosin 染色后(颊侧根面骨切除术后龈瓣复位)邻近沟内上皮和结合上皮处的中度炎性细胞浸润。结合上皮同时表现根向增殖反应(原物放大 25 倍)

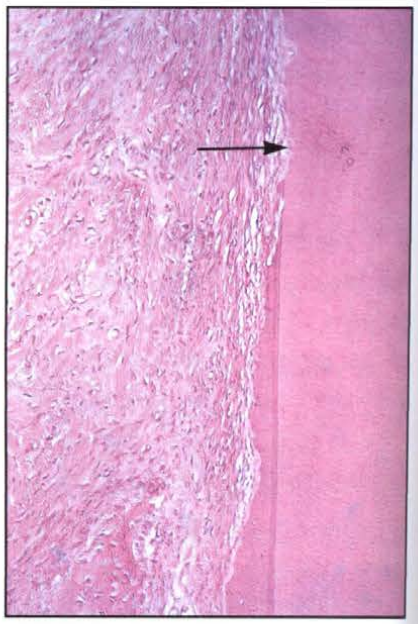

图 7 从对照组牙根面距牙颈部的区域得到的切片显示,有孤立存在的牙骨质吸收区(箭头显示)和平行走向的结缔组织纤维(原物放大 100 倍)

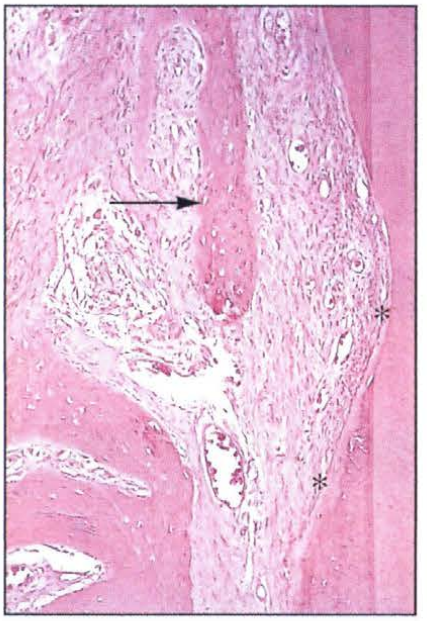

图 8 术后对照组样本组织切片显示，牙槽骨的冠向移位（箭头显示），牙骨质的吸收和移位（星号显示）及平行走向的无功能性结缔组织纤维（原物放大 100 倍）

图 9 刮治和根面平整组样本在术后 28 天显示长结合上皮附着（箭头），这是本治疗组治疗后的典型表现（原物放大 25 倍）

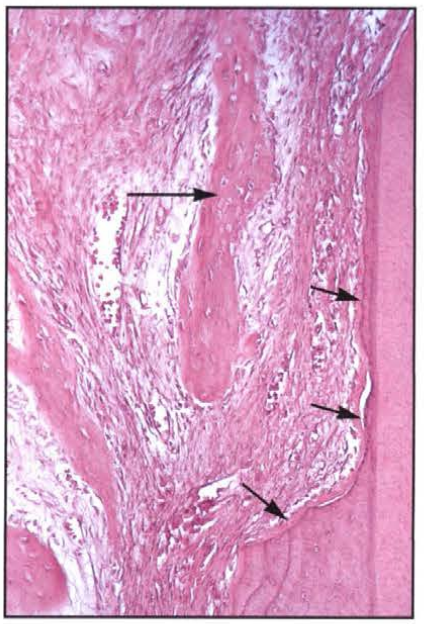

图 10 切片显示刮治和根面平整组样本最根方的组织学表现。请注意牙槽骨的冠向再生（长箭头），牙骨质层（短箭头）和平行走向的结缔组织纤维（原物放大 100 倍）

根面平整组标本术前附着水平为 3.80 ± 0.44mm，术后为 5.00 ± 0.5mm；组织学测量为 4.24 ± 0.30mm（图 5）。无论是在强度上还是在细胞类型上根面平整组都表现出与对照组相似的炎性细胞浸润。但是，根面平整组标本均表现出上皮增殖反应，形成长结合上皮附着，长度从 0.75 - 1.50mm 不等（图 9）。

根面平整组使牙骨质层全部消失，而在刮治的最根方出现明显的牙骨质层厚度改变（图 9）。所有样本均有牙根吸收及在刮治的部位出现牙骨质的修复。在吸收的部位，牙龈中的结缔组织纤维平行于类牙骨质层排列（图 10）。牙槽骨嵴顶高度通常位于刮治最根方以下 0.5mm 处。在这里牙冠 - 牙槽骨纤维和牙龈 - 牙槽骨纤维把牙骨质与新形成的牙槽骨连在一起，但是纤维的走向缺乏功能性（图 10）。

激光治疗组标本在术前平均附着水平为 4.00 ± 0.55mm，术后附着水平为 6.20 ± 0.60mm；组织学测量为 5.97 ± 0.32mm（图 5）。同对照组和根面平整组一样，激光治疗组样本中炎性细胞浸润也是轻的，主要是淋巴细胞浸润。结合上皮的最冠方紧邻于激光处理区的根面的最根方，无一例结合上皮附着在激光处理后的根面上（图 11）。

激光引起的根面改变包括热致炭化层，牙根上有垂直性微裂，牙骨质和牙本质微结构的破坏深度达 5 - 10μm（图 12）。由于牙根表面有机基质的气化，表面多孔性增加。炭化层并非完全覆盖处理过的牙根面，偶尔与下方的牙根面分离，这时炭化层被纤维性包裹。而无意中受到激光的照射而受损的牙槽骨嵴顶，形成皮毛状病损，使结缔组织与骨面分离（图 13）。

激光治疗后辅以根面平整组的标本术前平均附着水平为 3.60 ± 0.56mm，术后附着水平 4.9 ± 0.41mm；组织学测量为 4.69 ± 0.41mm（图 5）。炎性反应与其它组类似。沟内上皮和结合上皮的增殖反应略高于激光治疗组，形成约 1.0 - 1.5mm 的长结合上皮附着。

根面平整造成全层牙骨质的丧失及 10 - 30μm 的牙本质层丧失（图 14），并可见小的吸收凹陷处。激光造成的牙槽骨损伤形成炭化层，无结缔组织再附着。

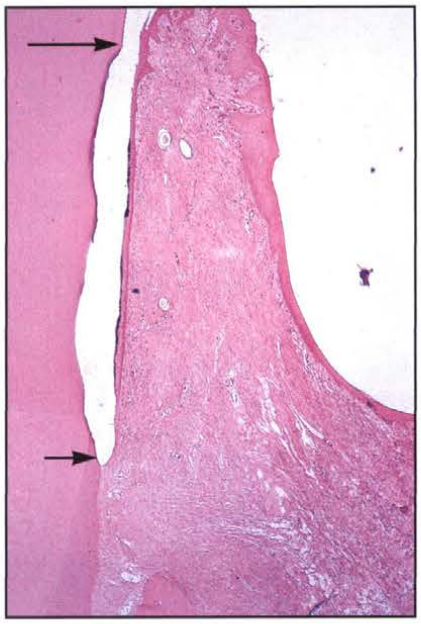

图 11 只用激光处理的样本组织学切片显示，组织对激光处理后牙根表面再附着能力的丧失(箭头之间)(原物放大 25 倍)

图 12 只用激光处理组样本组织学切片显示，牙根面有广泛的炭化层。在组织学切片中炭化层是分开、不连续的。软组织附着位于激光处理过的根面最根方的下面(星号)。请注意牙槽骨嵴顶的冠向再生而形成骨下袋(箭头)(原物放大 100 倍)

图 13 这是牙槽骨嵴顶在无意中被激光照射后的组织学表现，炭化层由于空泡状缺损的存在而与邻近纤维结缔组织隔断，可见平行走向的结缔组织纤维，骨面未见软组织附着

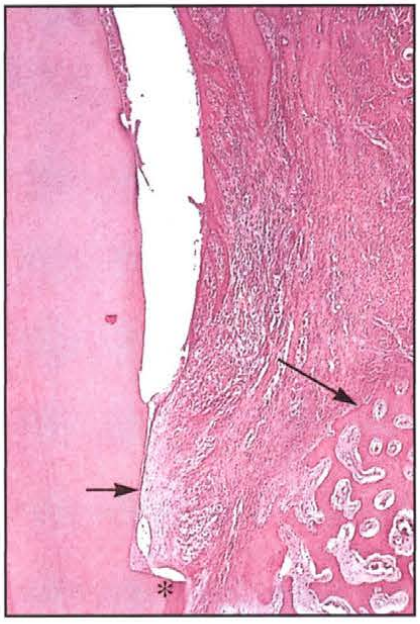

图 14 激光处理根面后刮治和根面平整组样本组织学显示，广泛的牙骨质(星号)、邻近牙本质的丧失。请注意相当薄的结缔组织附着于处理后的根面上(短箭头所示)和牙槽骨嵴顶的再生(箭头所示)(原物放大 100 倍)

多数样本中有齿槽骨嵴顶的新生，而由于软组织无法附着于经激光和根面平整过的根面上，偶尔会形成骨下袋(图 14)。

讨论

本文所见激光处理后牙根面的体内改变，与以往的体外研究相似。更有意义的是，在体外观察到激光处理过的根面成纤维细胞的附着受抑制，在体内实验中也得到了证实。即激光处理后的根面软组织不能附着，根面残留的炭化层对软组织再附着是明显的障碍。此结果与体外实验观察到的根面残留的氨、氰胺和氰酸盐也一致。所有这些残留物在足够的浓度时具有细胞毒性，在低浓度时则很可能是细胞附着的抑制剂。似乎是为了证明软组织对激光处理过的根面不能附着，本研究见到骨下袋的形成就是软组织无附着力及牙槽嵴顶的冠向再生的双重作用结果。

激光处理后再进行根面平整组比只做根面平整组会造成牙骨质和牙本质的更大丧失。这具有重要的临床意义，如引起牙本质过敏或牙颈部脱矿。对此现象的解释包括 Aetschuler 和 Grisimov 提出的波长介导理论。该理论认为激光能量沿两种不同组织的介面重新分布，从而使二者间的连接削弱，如果发生在釉牙骨质界处，则会使牙骨质层很容易被刮除。另一个解释是由于激光的气化作用导致根面有机基质的丧

失，留下的根面矿物质变脆，在刮治和根面平整时易于折裂。

同时应用气/水冷却系统和激光照射，从理论上讲可以减少或消除炭化层。热作用可造成组织光学性能的改变，因此，对根面的冷却可以减慢组织相改变的速度（即由固相到液相，由液相到气相的改变等），从而可减少炭化的有机物碎屑的堆积。但是，看来正确的理论在实际应用时有时也会得到令人不满意的结果。如一些研究表明根面冷却实际上会扩大表层下凝固层的面积。Haina 等在使用氩激光和 Nd:YAG 激光时，表面水冷却增加了皮肤切口凝固层的深度；Welch 等在使用 Nd: YAG 激光和表面水冷却时发现，尽管皮肤表皮层得到了保护，但真皮结缔组织内却出现很明显的热损伤层。因此，人们有理由认为，当激光照射合并表面水冷却处理牙根面时，也会发生类似的现象。其结果可能是牙根面看上去不会有明显改变，但牙根表层下组织却含有大量的热损伤，尤其是对胶原性和非胶原性基质蛋白的损伤。

本次研究表明，CO_2 激光用于根面治疗，即使辅以刮治和根面平整或是用气动磨光系统清除碎屑术，也是禁忌的。考虑到以往用 Nd: YAG 激光体外研究得到的结果，可以认为波长并非最重要的因素。激光处理根面后导致根面组织的不相容性的主要原因很可能是残留的炭化层。即使是相对较低能量密度的 CO_2 激光和 Nd:YAG 激光也会产生炭化层。