专家论坛

牙周状况不良患者的复杂修复治疗

Complex Dental Rehabilitation in a Periodontally Compromised Patient. Part 2: Treatment and Discussion

Marion E. Kreissl, Dr med dent

原载 Eur J Esthet Dent 2007 2(3):322～335(英文)

曹 烨 译 姜 婷 审

摘 要

这是一个系列报道的第二部分，围绕1例牙周存在严重问题的女性患者的修复重建进行讨论。在第一部分中，已经讨论了诊断和治疗计划。而在第二部分中，将根据以往研究的结果提出具体治疗方法并进行详细的讨论。主要讨论3个比较复杂的部位的治疗方法：上颌前部、上颌后部以及下颌前部。最后展示最终的修复效果，并且与修复前的情况进行对比。

专家点评

姜婷教授点评：因重度牙周病拔牙而需要修复的患者口内常常存在很多不利于修复的困难点：牙槽骨吸收、牙齿移位、临床牙冠过长、缺牙间隙不正常、牙龈缘不整齐等。对于这样一些复杂的修复，需要采用修复和牙周、牙槽外科等多学科结合的方式，制定综合的治疗方案。本文病例在修复之前进行了一些软组织塑形、容纳卵圆形桥体形态的牙槽嵴顶卵圆形窝的形成等软组织准备，对于上颌后牙的缺失，采用了上颌窦提升后种植修复的方法，达到了良好的效果。在修复方式的选择上，本文介绍的单端固定粘接义齿修复侧切牙是一个可取的方法，尤其在咬合力不大，缺牙间隙较小的病例中，可以达到尽量保存牙体组织，提高粘接义齿存活期的效果。现有的研究已经证实，单端固位粘接义齿克服了双端固位粘接义齿中两侧基牙动度不同带给桥体的剪切力，比双端固位粘接义齿还可提高长期存活率。

在本文第一部分中已经讨论了这个牙周状况不良患者的治疗方案和疑难问题。表1显示的是最终修复计划。对于上颌后牙区的治疗方案主要选择了上颌窦提升术后进行种植和金属烤瓷部分冠修复。上颌的单个小间隙采用了三单位悬臂固定桥修复，基牙是上颌右侧尖牙和侧切牙。缺失的下颌左侧切牙采用了以下颌左侧尖牙为基牙的全瓷两单位粘接修复体。下颌后牙区主要采用了金属烤瓷冠，瓷部分冠以及种植支持的金属烤瓷冠进行修复。

在下面的几部分中，将会根据以往的研究结果对治疗方案进行分析并对部分治疗程序进行详细探讨。主要讨论3个比较复杂的部位的治疗方法：上颌前部、上颌后部以及下颌前部。最后将展示最终的修复效果并且与修复前的情况进行对比。

译者 北京大学口腔医学院修复科
北京海淀区中关村南大街22号 100081

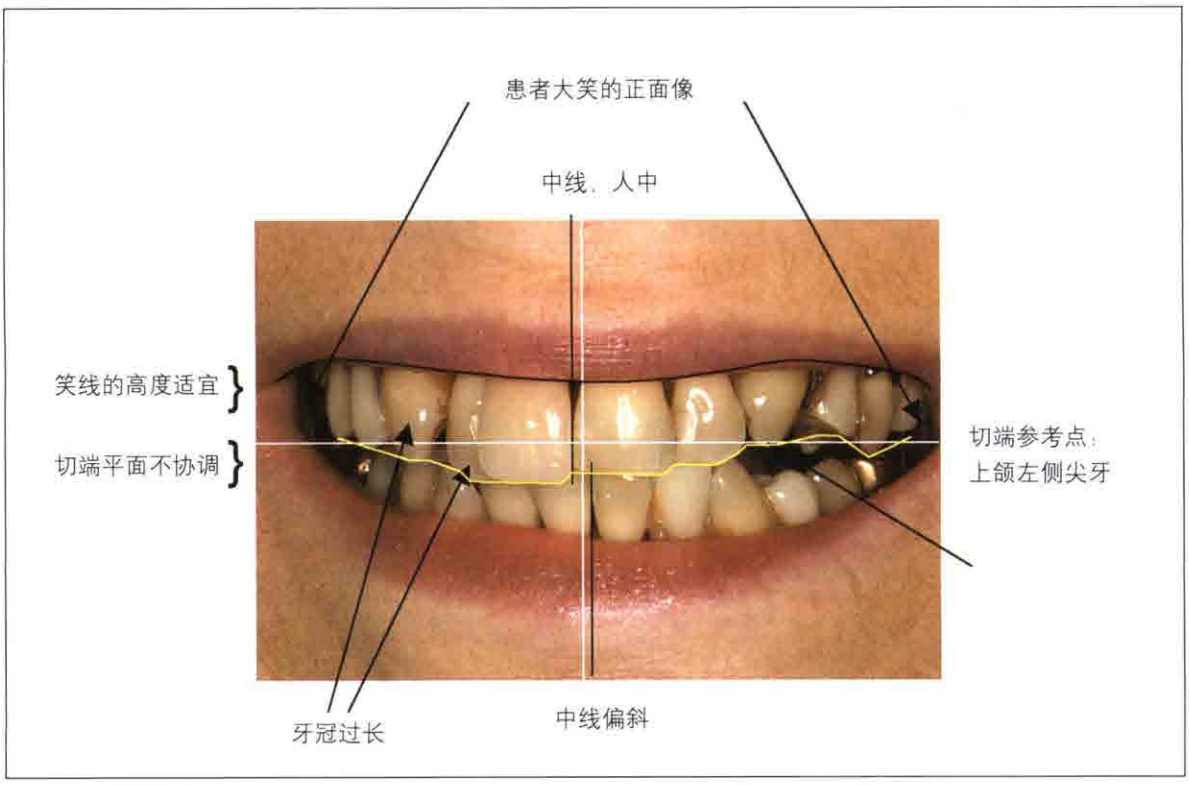

表1 最终修复体类型的选择

		PC	I/MC	I/MC	MC	MC	MP			AE	I/MC	PC	I/MC		
18	17	16	15	14	13	12	11	21	22	23	24	25	26	27	28
48	47	46	45	44	43	42	41	31	32	33	34	36	36	37	38
	MC	MC	PC						P	A	I/MC	PC	MC		

A=基牙；AE=酸蚀粘接修复体；I=种植体；MC=金属烤瓷冠；MP=金属烤瓷桥体；P=桥体；PC=部分冠

上颌前部

• 存在问题：因既往牙周炎所致的损伤，间隙不足，牙齿移位（图1、2）。

• 治疗方案：右侧中切牙处软组织手术移动结缔组织的位置，采用悬臂固定修复体。修复右侧中切牙。

悬臂桥是一种采用固定修复体关闭缺牙间隙的可行方法，Pjetursson 等的研究显示，悬臂桥的10年存活率为81.8%，10年成功率是63%，这低于传统的双端固定修复体。悬臂桥的并发症主要有基牙牙髓活力丧失（32.6%）和龋齿（9.1%）。相对与脱粘接所致的固位丧失（16.1%）而言，基牙折断（2.4%）和牙周并发症（1%）是比较少见的。但是，研究已经证实相对于活髓基牙来说，牙髓治疗后的基牙折断的风险要高出很多倍。主要的原因可能是死髓牙负载后的痛阈是活髓牙的2倍。另外，有证据显示，存在附着丧失的牙齿（例如本病例中的上颌侧切牙和尖牙）可以选基牙，效果可靠，只要能够创造并维持较好的牙周情况，即使是做悬臂桥的基牙也能提供较强的支持。这要求对患者的牙周进行严密的监控并且提高患者的自觉性。

为了良好的软组织美观效果，在该病例的上颌右侧中切牙进行了结缔组织移植，并采用卵圆形桥体对缺牙区牙槽嵴进行塑性。组织学检查证实在这

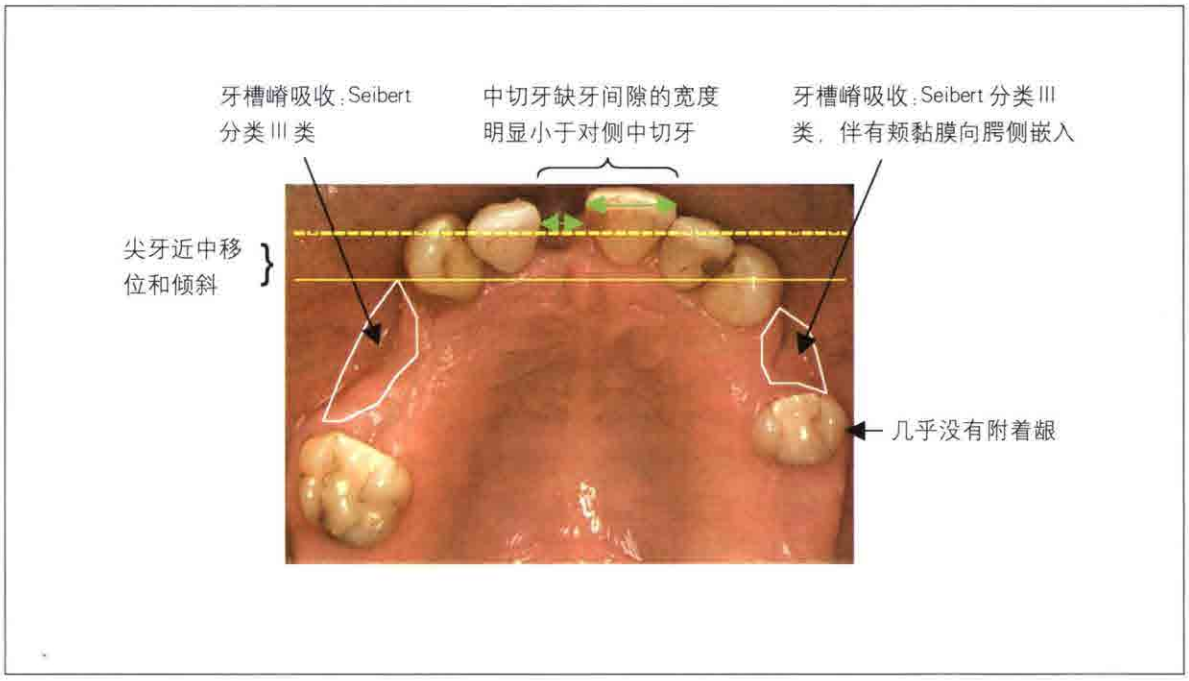

图 1　上颌治疗疑难问题

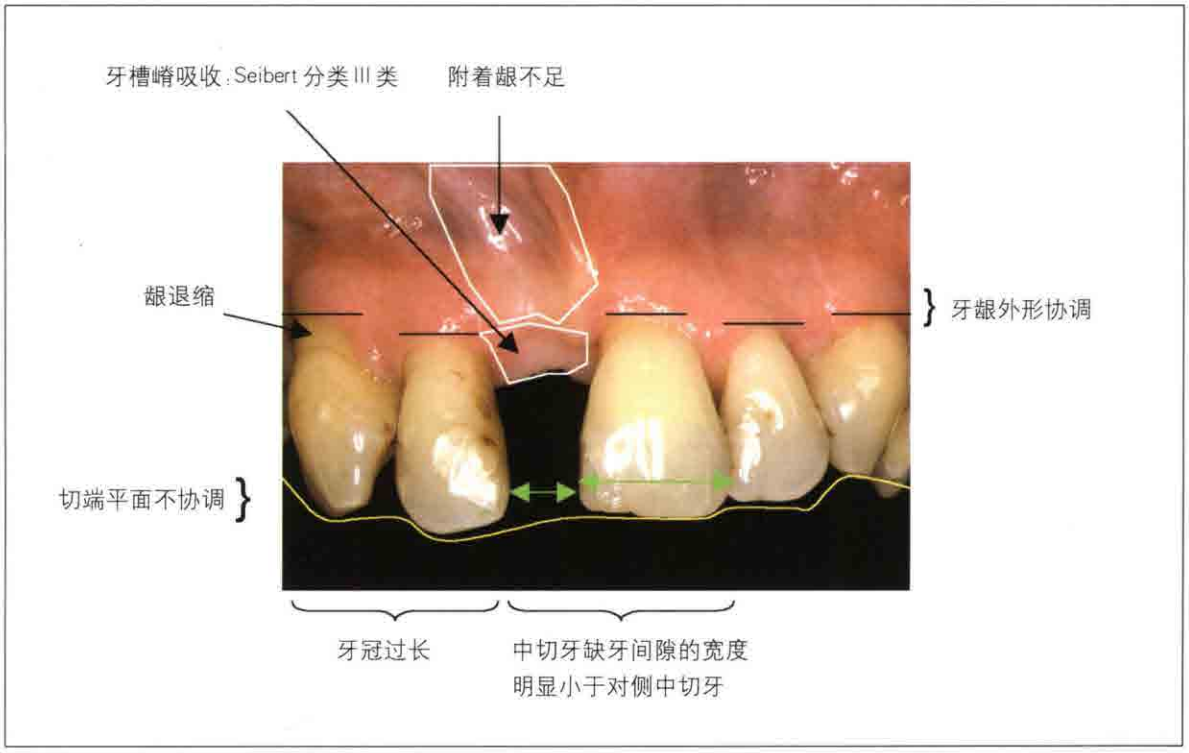

图 2　上颌前部治疗疑难问题

种桥体的牙龈组织中不存在慢性炎症；因此软组织应该具有比较好的形态稳定性。

即使出现了任何一种并发症，例如脱粘接或者基牙折断，都还可以采取种植修复。因此，虽然对这个病例而言主要选择的是最少侵入性的治疗方法，但是该修复计划还是获得了较好的美观效果和具备较强的生理功能。

具体操作

首先进行初步牙体预备，目的是制作临时修复体，以便在右侧上颌中切牙软组织手术后进行塑形。在上颌右侧第一前磨牙和第二前磨牙区进行结缔组织移植，种植后同期暴露。2周后开始在右侧上颌中切牙处原来较短的桥体龈端多次直接添加树脂，这样可以在软组织上形成凹形，容纳桥体，使外观更自然（图3）。当软组织术后，前牙区游离龈愈合外形稳定后，进行右侧上颌中切牙和尖牙的最终牙体预备。使用诊断蜡型指导牙体预备（图3）。将硅胶指示材料沿着颊舌面切开放于预备体上进行指示，这样不但可以为制作修复体创造足够的间隙还可以帮助确定牙体预备量（图4）。在牙体预备中特别要注意的是尽量保留两个活髓基牙的牙髓活力。从最终修复体的照片上可以看出，右侧上颌中切牙远中略微覆盖了右侧上颌侧切牙的近中，通过这种空间上的重叠解决了右侧上颌中切牙缺牙间隙不足这个问题（图5）。另外还将左侧上颌中切牙的近中面釉质少量磨除，使2个上颌前牙看上去大小相近。由于右侧上颌侧切牙的牙根远离牙龈中线，导致右侧上颌中切牙桥体和侧切牙基牙之间缺乏邻间隙。更换了左侧上颌中切牙和侧切牙的树脂充填体以后，同样利用复合树脂直接延长了左侧尖牙的切嵴，从而使前牙的切缘位置协调。在6个月的复查期间内，牙龈的位置都比较稳定。

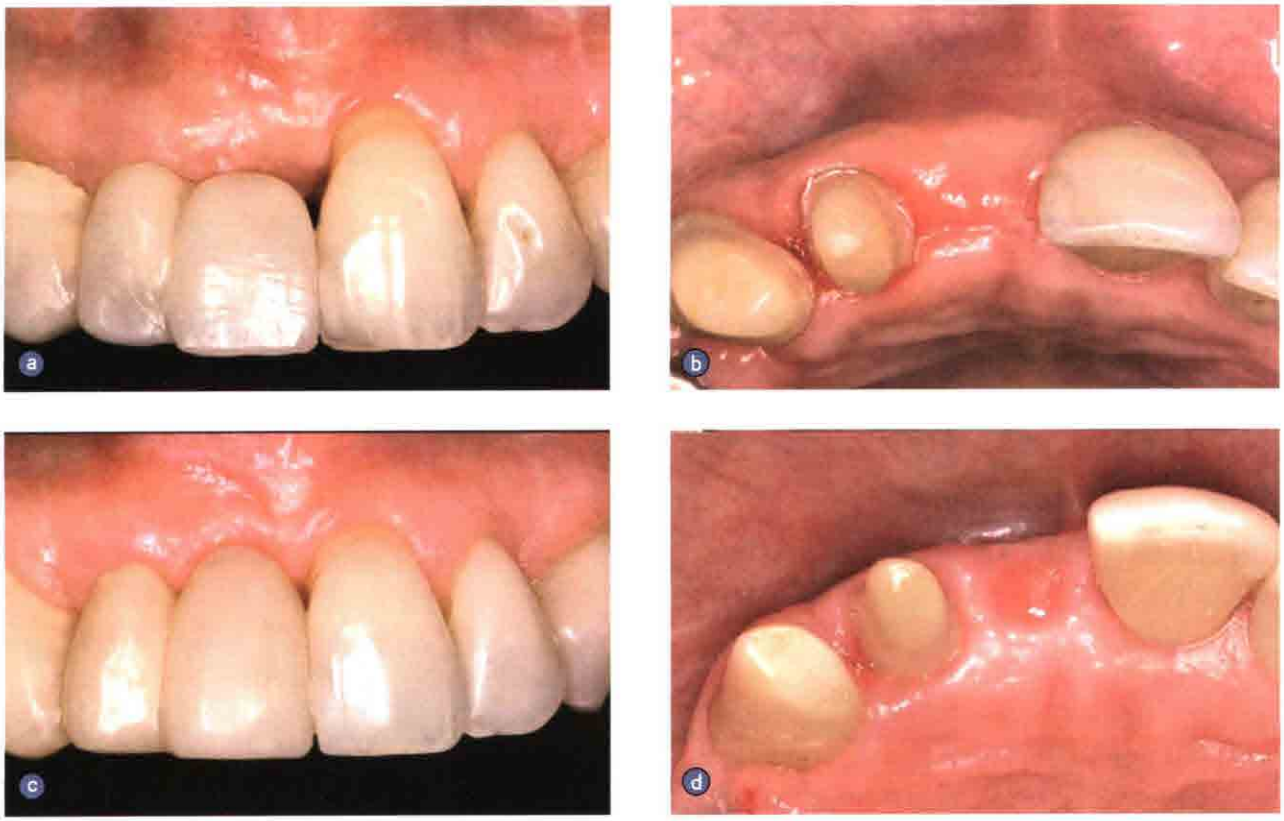

图3 术后2周修复体的卵圆形桥体外形：(a和b) ——暂时不产生压力；(c和d) 术后2个月——通过多次重衬形成了容纳桥体的软组织外形，这样可以产生自然的桥体处牙龈形态效果

图4 蜡型雕刻后留下硅橡胶指示，用于检查牙体预备量是否足够

图5 悬臂固定修复体就位后口内像。右侧尖牙的切嵴采用复合树脂加长。双侧牙龈的外形几乎是对称的

上颌后部

• 存在问题：由于既往牙周疾患所致的牙槽骨吸收以及角化龈不足（图2）。

• 治疗方案：双侧外部上颌窦提升手术；右侧第一和第二前磨牙，左侧第一前磨牙和第一磨牙处种植修复；右侧第一磨牙和左侧第二前磨牙处瓷部分冠修复。

有研究显示，牙列缺损患者的种植体周围出现细菌群落的风险较高，这可能是由于其他天然牙牙周袋内存在细菌。但是种植体周围的骨丧失并不全是由细菌引起的，而是由宿主因素和微生物之间的复杂相互作用所致。比较研究显示，既往牙周病患者出现并发症的可能性较高，例如：种植体周围炎以及其导致的种植体周围骨吸收。如果患者曾患有广泛性侵袭性牙周炎，那么种植体周围的骨吸收则比既往慢性牙周炎患者的还要更严重。牙周炎患者种植体5年和10年的总体存活率接近90%，只略低于非牙周炎患者（大约97%）。这说明牙周炎患者也可以接受成功的种植治疗。但是，理想的口腔卫生状况和定期复诊、严密的监测评价对于维持牙周健康和种植体周围组织健康是非常重要的。

如果是严重的牙周破坏导致的缺牙，那么可以预见缺牙区的牙槽嵴应该会伴有严重的水平骨吸收，在上颌后牙区尤为明显。如果上颌窦区的皮质骨较薄和松质骨较疏松，则常需要在种植术前或者种植同期植骨。曾有研究系统的回顾了上颌窦底提升术后的种植体预后，结果显示侧向开窗上颌窦提升术后该区种植体的存活率与上颌骨其他非手术区域的存活率是相近的。在上颌窦提升术中使用非自体移植材料后进行种植和冠修复的治疗方法也能达到很好的存活率和成功率。

具体操作

利用锥体束计算机X线短层扫描术来进行种植前种植体位置的确定（图6）。第一象限剩余的骨量尚足可以稳定支持种植体并实现同期植骨加种植方案。在上颌窦侧壁开窗上颌窦提升术后，上颌窦黏膜位置提高，骨腔内填入成骨材料（BioOss，Geistlich）后植入种植体（XIVE，Friadent）。由于左侧上颌第一磨牙区的骨缺损严重，第二象限的种植只能在上颌窦提升植骨术完成组织完全愈合后进行（图7）。暴露右侧上颌的种植体的同时取结缔组织移植至右侧上颌中切牙区，以改善软组织外形（图8）。同样的在暴露左侧上颌的种植体的同时取结缔组织角化龈移植至左侧上颌第一前磨牙（种植体处）以及第二前磨牙（天然牙处），以改善种植体软组织外形轮廓并且增加第二前磨牙处附着龈的面积（图8）。

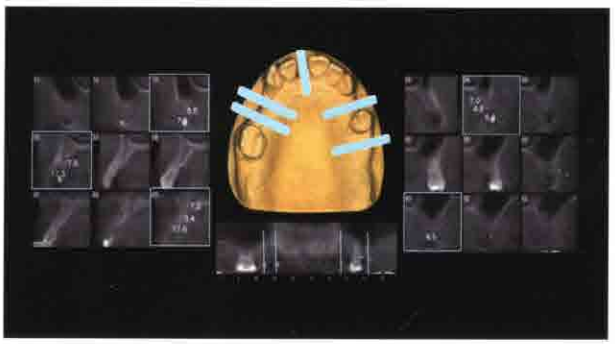

图6 锥体束计算机X线短层扫描术显示：第一象限的三个断层（左侧图）和第二象限的两个断层（右侧图）。骨量非常少，使得需要进行外部上颌窦提升术

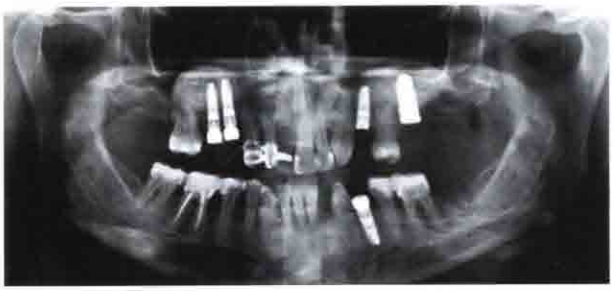

图7 上颌窦提升术后和种植体植入上颌右侧第一和第二前磨牙区，上颌左侧第一前磨牙和第一磨牙以及下颌左侧第一前磨牙区域的曲面断层片

图8 暴露右侧上颌的种植体的同时取结缔组织移植至右侧上颌中切牙区（左图）以及上颌右侧第一第二前磨牙区（右图）增加附着龈的面积

制取了种植体和上颌骨预备体印模后，灌制工作模型，研磨基牙制作基底冠。最终的金属烤瓷冠采用临时粘接剂粘固（ImProv，Dentegris）。

天然牙例如上颌右侧第一磨牙和左侧第二前磨牙采用Empress部分冠修复，橡皮障隔湿后用（Ivoclar Vivadent）粘固。

下颌前部

• 存在问题：下颌左侧侧切牙缺牙间隙处剩余牙槽嵴吸收明显（邻牙无龋），患者说话时左侧尖牙舌面暴露。

• 治疗方案：利用单端全瓷树脂粘接固定修复体修复缺失的侧切牙。

粘接固定义齿最常见的适应证就是单个牙缺失，牙列内无龋，特别是由于解剖因素或者患者的要求不能进行种植的时候大多采用这种修复方法。从20世纪90年代开始，出现了用于粘接修复体的全瓷材料，相对于传统的金属烤瓷树脂粘接修复体而言，美观性和生物相容性更为出色。在下颌前牙区的修复中这种技术有着更明显的优点，就是不会暴露固位体的金属结构。另外一个优点是这个部位较少涉及咬合的问题，因此可以为修复体制作提供足够的间隙。据报道，在单端基牙提供固位的情况下，这类全瓷粘接固定修复体（Alumina In-Ceram，Vita Zahnfabrik）的5年成功率达到92.3%。

和单端粘接义齿相比，双端固位的三单位树脂粘接固定修复体出现并发症的可能性更高：金属烤瓷固定修复体容易脱粘接，全瓷修复体基底容易折断。这些并发症可能是由基牙不同的动度引起的桥体与两个连接体处的剪切应力所致。根据厂家介绍，Empress 2是适用于前牙和前磨牙区的粘接固定桥的材料，其特点是拥有较高的抗弯强度（400 ± 40 MPa）和抗折强度，与In-Ceram系统接近。三单位固定修复体的体外研究显示，Empress 2这一二矽酸锂加强的热压陶瓷材料的平均断裂强度要高于In-Ceram氧化铝系统。也有研究显示连接体的体积对于全瓷树脂粘接修复体的整体机械强度非常重要。在这种情况下，左侧尖牙轻微的扭转使尖牙和侧切牙之间的连接体有着足够的强度而且不会造成舌侧过突。由于粘接剂的粘接力很强，在全瓷树脂粘接固定修复体中，基牙固位型作用很小。因此对釉质的牙体预备要非常保守，只要能清楚地确定粘接翼的位置就可以了（图9）。虽然IPS Empress 2玻璃陶瓷的晶体含量很高达到70 ± 5%，但是可以被酸蚀。相对与其他的表面处理剂，例如磷酸处理或者喷砂而言，使用氢氟酸酸蚀Empress 2玻璃陶瓷非常有效。推荐在酸蚀后结合硅烷化处理，增强修复体与粘接树脂的化学粘接力。究竟何种粘接剂的粘接效果最好，目前的研究还没有一致的结论。一项对于Empress 2粘接效果的研究显示，只要对修复体进行充分的表面处理，使用双重固化的树脂粘接剂Variolink 2能够获得很高的抗剪切强度。

具体操作

使用这种简单的修复方法应当确定最大的邻面预备量，避免在邻间隙处暴露基底瓷。牙体预备依照Kern的全瓷粘接固定义齿的预备原则（图9）：舌面的釉质预备同贴面的预备，邻面和颈部的边缘采用浅的凹槽状边缘，舌面中央预备钉洞（支托窝），

在桥体的一侧预备盒状洞型。在橡皮障隔湿下，采用双重固化的粘接树脂 Variolink 2 完成修复体（图10）的最终粘接（图11）。粘接前使用氢氟酸酸蚀固位体60s，然后涂布硅烷偶联剂（Monobond S，Ivoclar Vivadent）。去除多余的粘接剂后，检查咬合状态，侧方运动中桥体不能有咬合接触。仔细看可能发现桥体的颜色比邻牙要暗，特别是在牙颈部，这主要是由于反复使用氯己定导致了天然牙持续的变色。但是患者本身不在意这一小小的颜色问题。

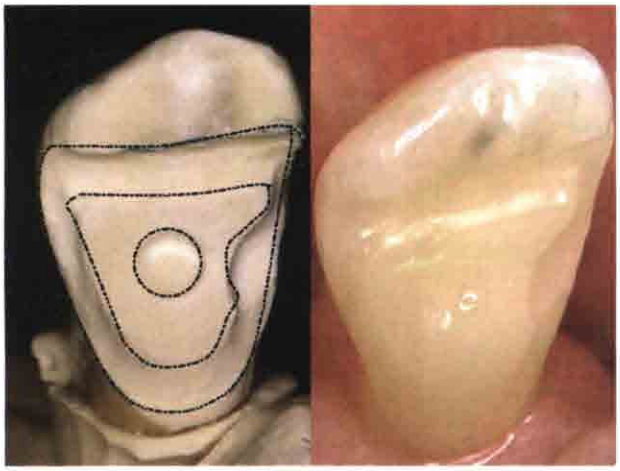

图9　粘接固定桥的预备体和代型（下颌左侧尖牙）

图10　最终的全瓷粘接固定修复体

图11　粘固后的全瓷粘接固定修复体舌侧（a）和唇侧观（b）。注意颜色上轻微的差异，特别是在修复体颈部

结论

将患者最后的修复效果与修复前进行对比（图12～14）可以发现修复效果兼顾了美观和功能。在这个病例中，有意将后牙区金属烤瓷冠做成龈上边缘。由于邻接触点的特别设计，左侧上颌尖牙和第一前磨牙之间的软组织应该会继续向着邻接触点改建，至少在部分邻间隙最终可以形成牙龈乳头。由于本身的排列不齐，而改形只能稍微的解决外形过突，因此使得上颌右侧尖牙的牙冠看上去要比对侧尖牙大。但是这个问题从正面看上去并不明显（图14）。修复体戴入后，患者必须定期复查同时需要配合专业医师保持口腔卫生，不断对修复体的情况和口腔卫生情况进行再评价以便及时发现问题。

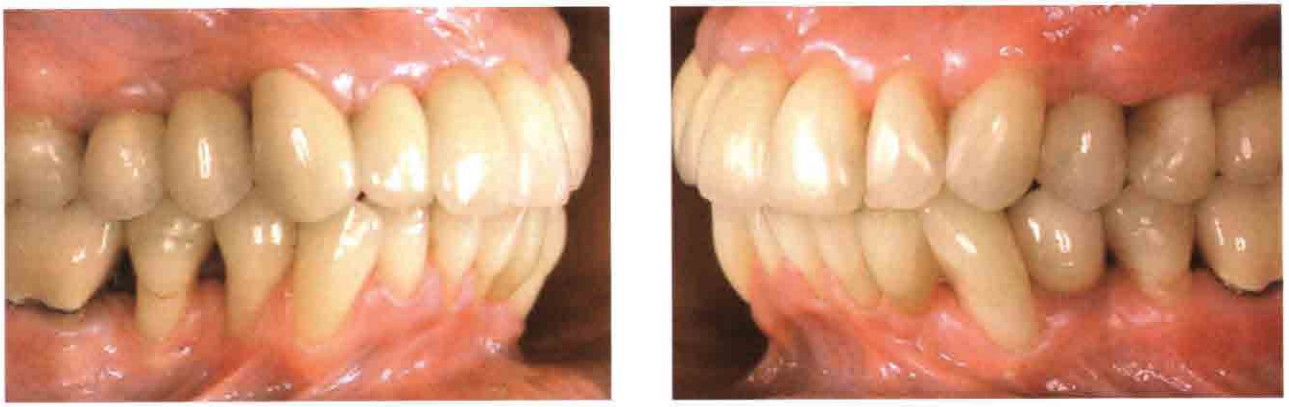

图12　修复完成后的牙列

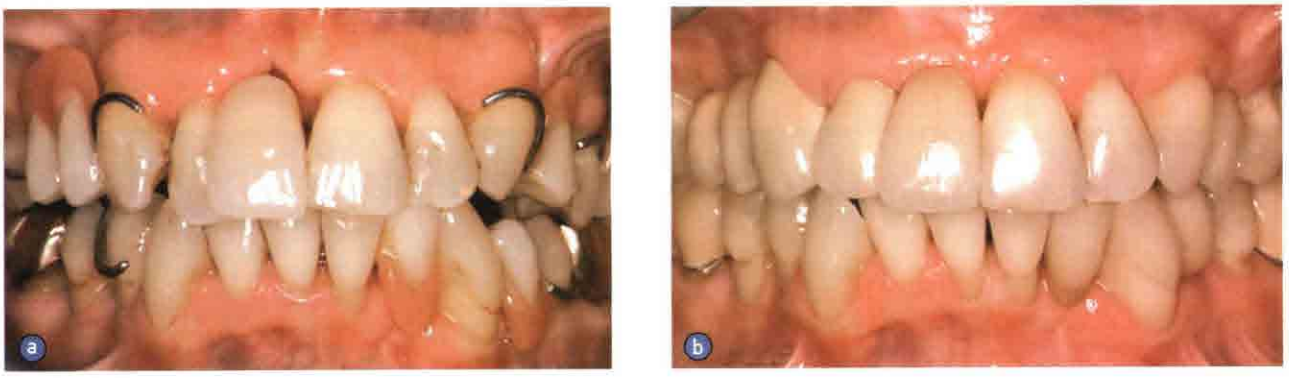

图13　修复前（a）后（b）口内相

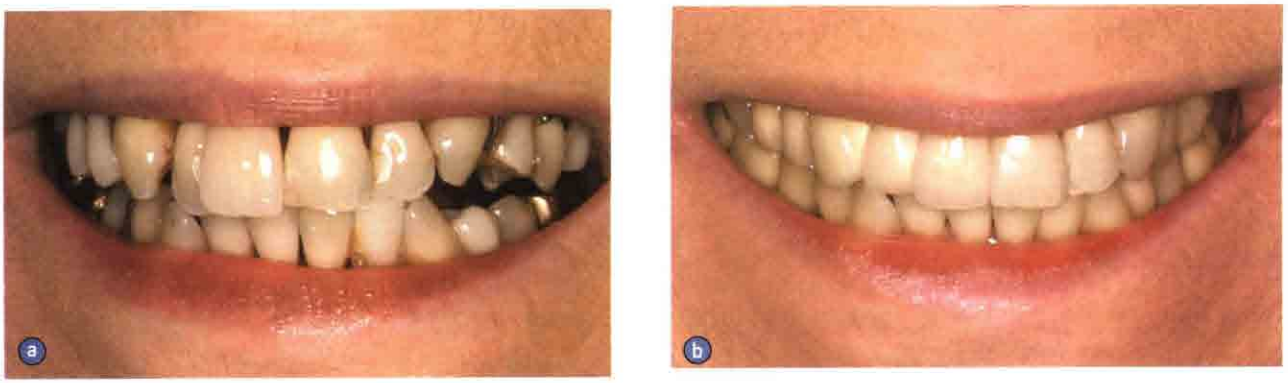

图14　修复前（a）后（b）微笑相