前沿聚焦

选择根面覆盖治疗的原则
——目的、适应证和方法

Criteria for the Selection of Root Coverage Procedures.
Part 1: Intention, indication, Methods

Heinz Erpenstein, Raphael Borchard
原载 Perio 2006; Vol 3, Issue 2: 139～152(英文)
徐 莉 译

摘 要

成功的根面覆盖治疗应首先明确目标，并通过控制整个治疗环节完成。这意味着在治疗效果不确定的时候，控制各种影响因素保持原有的治疗目标。尽管诊断了牙龈退缩很重要，但这并不是需手术治疗的惟一决定因素，还要进行临床检查和进行伦理学方面的评判决定是否需手术。只有根据临床检查，在掌握了循证医学的基础上方可进行治疗。本文是根据目前已发表的文献，针对根面覆盖的目的、适应证和手术方法进行综述。

关键词 根面覆盖；冠向复位瓣；侧向转移瓣；“信封”瓣技术；上皮下结缔组织移植；引导性组织再生；釉基质衍生物；富血小板血浆

专家点评

牙龈退缩的根面覆盖治疗已有50多年的历史，牙周手术治疗技术有了不断的改进，从早期的单层瓣技术到上个世纪九十年代的上皮下结缔组织移植的双层瓣技术和引导性组织再生手术。在上述方法的基础上，还有采用化学方法进行根面处理或局部生物调节因子的应用。根面覆盖的牙周手术治疗不仅要求医生有较高的临床操作技能，同时还要求对根面覆盖治疗的目的、适应证和方法有清楚的认识和正确的理解，并根据循证医学的信息结合个案病例的特点进行牙龈退缩（牙根暴露）程度的正确评判、制定和实施合理的治疗计划及进行疗效的预测判断。本文根据目前的文献信息对上述问题进行了综述。

引言

关于根面覆盖的方法在50年前就有描述（Grupe和Warren，1956；Cohen 和Ross，1968）这些方法多是被描述为单层技术的冠向复位或侧向复位的黏骨膜瓣手术。Raetzke、Langer和Langer（1985）首次报告了翻瓣结合上皮下结缔组织移植的双层技术治疗牙龈退缩，牙龈退缩的治疗不仅可以用黏骨膜瓣进行覆盖，还可结合上皮下结缔组织移植（Connective Tissue Graft，CTG），这是一个决定性的转折点，因为CTG是治疗牙龈退缩最具有可预见性的治疗方法。

译者 北京大学口腔医学院牙周科
北京海淀区中关村南大街22号 100081

第三种方法是引导性组织再生手术（Guided Tissue Regeneration，GTR），从上个世纪九十年代开始应用于牙龈退缩的根面覆盖。

其他方法还包括采用化学方法进行根面处理或局部应用生物调节因子，再结合上述3种治疗技术。

上述的方法尽管结果各异但均适用于牙龈退缩的根面覆盖治疗。但在具体的病例中，由于个体的差异也会导致方法的不确定性。

本文将根据现有的文献信息阐述根面覆盖的目的、适应证和治疗方法，并结合相应的病例和临床所见加以分析。

根面覆盖的目的

根面覆盖的目的是完全修复牙龈退缩部位的解剖结构。这应包括组织学上的牙周组织再生：有新生牙骨质沉积、牙周膜纤维和牙槽骨形成。临床上Miller（1985）和Harris（1994）的关于根面覆盖的定义如下（图1）：

— 覆盖到釉牙骨质界
— 探诊深度＜2mm
— 无探诊出血
— 有足够宽度角化龈（≥3mm）
— 局部牙龈颜色改变最小
— 牙龈的生理外形和表面形态接近退缩前状态

目前证实成功的临床效果往往伴有组织再生，因此我们认为组织再生和完全的根面覆盖是最理想的目标，但临床上由长结合上皮或结缔组织附着形成的部分或完全的根面覆盖也是很现实的目标。

根面覆盖的适应证

根面覆盖术的适应证是牙龈退缩同时伴有其他临床表现。根据2004年Erpenstein 和Halben的描述，其他临床表现为：

— 牙颈部敏感
— 牙颈部的龋齿／充填体
— 牙颈部区的磨耗
— 楔状缺损
— 修复前覆盖以免牙冠过长
— 反复出现的膜龈问题（如Stillman龈裂、黏膜糜烂）
— 影响美学效果（主观和客观方面）

因为牙龈退缩的完全覆盖仅见于Miller分度（图2）的Ⅰ、Ⅱ度，因此手术治疗最好限于这类退缩。临床上牙龈退缩多无炎症，主要是唇、颊侧的附着丧失。当龈退缩区边缘的牙龈有炎症时，需先行龈上和龈下洁治，确保手术时局部牙龈没有炎症。牙龈退缩可为单个牙、多个牙或不常见的广泛型。评价牙龈退缩的程度可根据退缩的宽度和长度。

根据牙龈退缩的长度（釉牙骨质界至边缘龈的顶点之间的距离）分为短／平类龈退缩（＜3mm）、中度龈退缩（3～5mm）和深／长龈退缩（＞5mm）。牙龈退缩宽度的定义为釉牙骨质界处近中龈缘至远

图1a　术前观中等程度的牙龈退缩，13牙的牙龈退缩为Miller Ⅲ度，伴有早期的颈部磨耗和龋齿

图1b　术后1年，采用游离结缔组织移植和冠向复位瓣技术治疗牙龈退缩。牙龈退缩完全覆盖、角化龈足够宽、颜色略浅。牙龈的形态、表面质地和环状的边缘龈与邻牙相似。14、15牙已行烤瓷冠修复

图2 为Miller（1985）牙龈退缩的分度

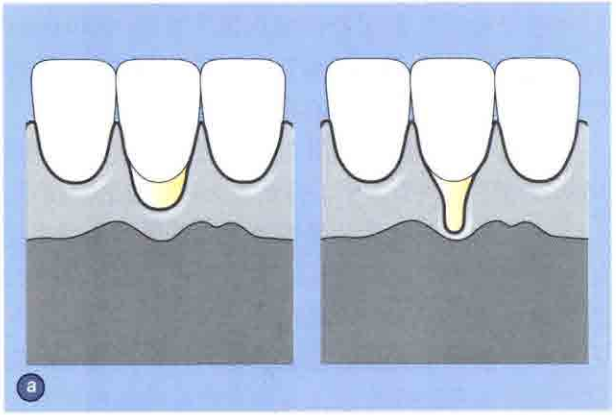

图2a Miller Ⅰ度：短、窄和短、宽的牙龈退缩，未超过膜龈联合线。邻面牙槽骨和牙龈乳头完整，治疗后根面暴露可达到完全覆盖

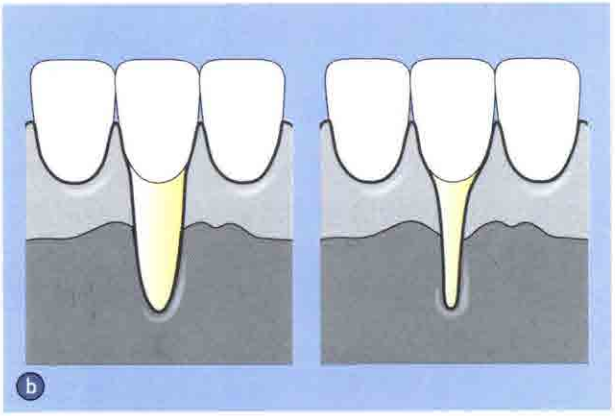

图2b Miller Ⅱ度：中度和长宽／窄的龈退缩，超过膜龈联合线。邻面牙槽骨和牙龈乳头完整，治疗后暴露根面可达到完全覆盖

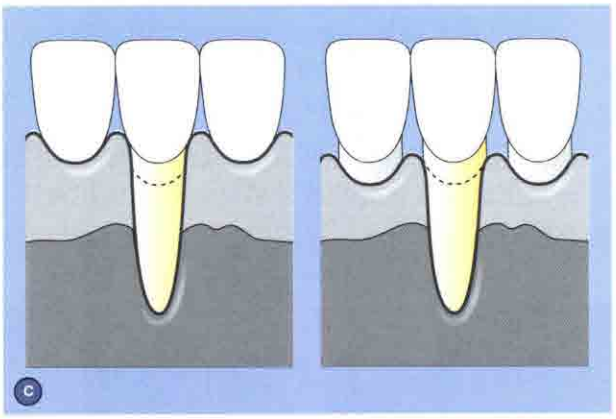

图2c Miller Ⅲ度：牙龈退缩与Miller Ⅰ度、Miller Ⅱ度类似，但邻面牙槽骨和牙龈有部分丧失。治疗仅可达到部分的根面覆盖

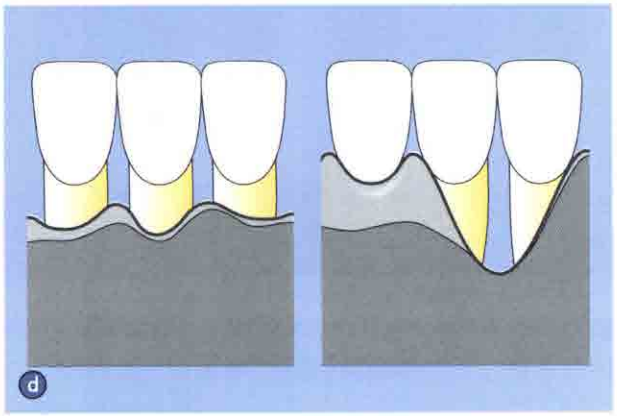

图2d Miller Ⅳ度：牙龈退缩伴有重度的水平和垂直骨吸收，不可能形成根面覆盖

中龈缘的距离。治疗阈值是龈退缩的宽度≥ 4mm。原则上讲，上述方法可用于所有形态的牙龈退缩，但Miller的I、II度退缩是首选适应证，也是本文重点讨论的内容。

方法

多数的根面覆盖方法对于临床医生都是可行的，这些方法根据切口和瓣复位的类型，以及是否同时应用移植骨和膜材料进行了归纳分组见表1。

黏骨膜瓣：单层瓣技术

单层瓣技术是采用黏骨膜瓣覆盖牙龈退缩的方法，换句话，该方法仅涉及单层组织瓣。采用单层瓣技术的前提是供瓣区的角化龈有足够的宽度和厚度。根据Baldi（1999）的报道，瓣的厚度至少0.8mm，不足0.8mm仅能达到部分的根面覆盖。冠向复位瓣手术，多采用不规则的四边形瓣或双蒂半月瓣（图3）。多个相邻牙齿的牙龈退缩可采用不规则的四边形瓣，半月瓣手术最常用于单个牙的龈退缩，但最理想的是两个相邻牙齿的龈退缩，因为根方的血运会被阻断。由Grupe和Warren最早提出的侧向转移瓣很少用于单层瓣技术，其前提条件是邻牙有足够宽度和足够厚度的角化牙龈，适应证也仅限于单个牙齿的龈退缩。侧向转移瓣的缺点为供瓣区切口延续到龈缘且暴露于口腔，因此愈合是通过肉芽组织完成，这样可能会形成新的牙龈退缩。为此，Grupe（1966）和Zuccheli（2004）对切口进行了改良。另外瓣移位后张力增加，可采用松弛切口（图4）。Cohen和Ross（1968）提出的双侧侧向转移瓣方法现已过时，因为将瓣缝合在无血运的暴露牙根上很容易形成龈裂。单层技术与双层技术比较。优点是操作相对简单，美学效果佳及患者接受治疗的紧张程度小。

半厚瓣和上皮下结缔组织移植：双层技术

双层技术的特点是将上皮下结缔组织放置在半厚瓣和牙根面之间，这改进了移植组织的血运供应，而且牙根表面的双层组织确保伤口的稳定性，换句话，在愈合初期瓣表面的机械作用力不会影响牙根面上纤维血凝块的贴附，或影响的程度较单层技术轻。其后牙龈上皮向根方增殖，防止了长上皮的附着。移植的CTG可以带有或不带有上皮边缘，后者多见。

表1　根面覆盖的方法

黏骨膜瓣＝单层技术
・转位瓣
— 侧向转移瓣
— 双乳头瓣
・冠向复位瓣
— 有垂直切口的四边形瓣
— 半月瓣
上皮下结缔组织移植加半厚瓣＝双层技术
・冠向复位的半厚瓣+CTG
・侧向转移的半厚瓣+CTG
・双乳头瓣+CTG
・信封技术+CTG
引导性组织再生
・不可吸收膜
・已成型的生物可吸收膜
・椅旁生成的生物可吸膜
其他方法
・根面处理（枸橼酸、盐酸四环素、EDTA）
・生物介子（釉基质蛋白、富血小板血浆）

图3 举例说明半月瓣在临床的应用

图3a 术前观中切牙为短而宽的Miller Ⅰ/Ⅱ度牙龈退缩，旧的全瓷冠在根面覆盖术前更换为临时冠

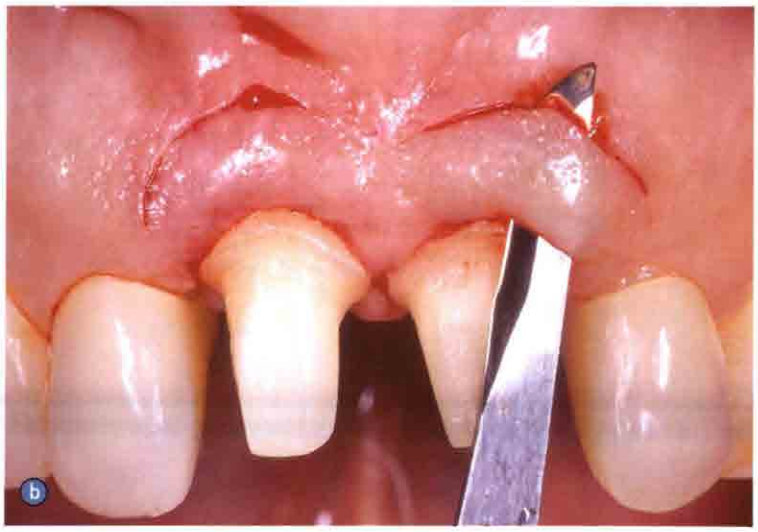

图3b 第一切口与牙龈缘平行，位于距龈缘6mm的根方角化龈上，瓣不宜太窄，否则影响侧方血运供应；第二切口位于龈缘处，锐(钝)分离翻开黏骨膜瓣

图3c 将翻开的组织瓣从根方拉向临时冠缘，采用邻面缝合和松弛缝合将瓣固定。术区用牙色的塞治剂（Bsrricaid）覆盖9～10d

图 3d 术后 10d，手术区的血运良好，供瓣区可见新生肉芽组织形成，拆除缝线即可

图 3e 最后行烤瓷冠修复，上前牙呈对称的牙龈缘外形线

图 3f 术后 5 年牙龈退缩有轻微复发，因此 11 牙露出金属的冠边缘，但整体的美学效果还是可接受的

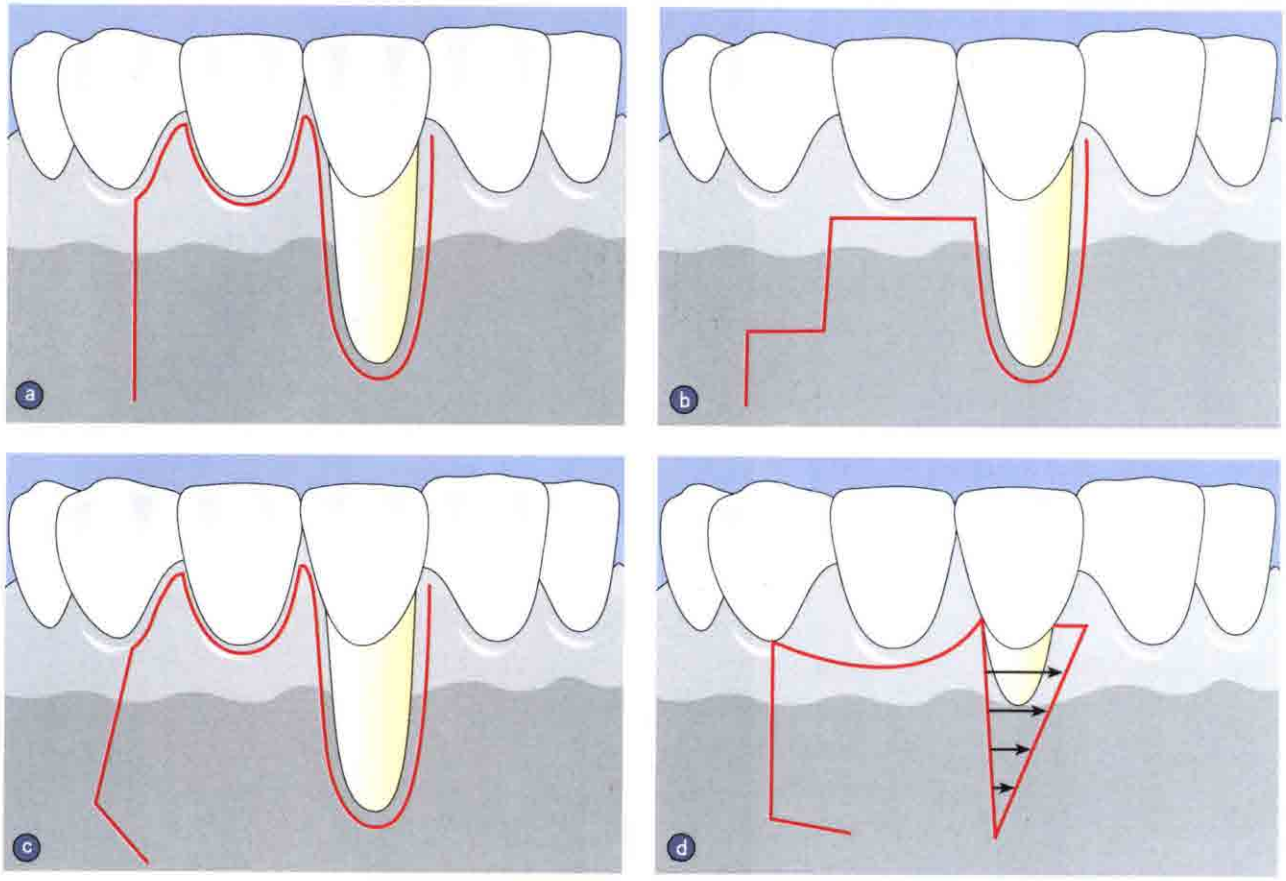

图4 传统和改良的侧向转移瓣的切口
a 由 Grupe 和 Warren（1956）提出的传统切口
b 由 Grupe（1966）描述的可保护边缘龈的改良切口
c 由 Corn（1964）描述的具有松弛作用的切口
d 由 Zuccheli （2004）描述的可保护边缘龈的改良切口

根面覆盖的半厚瓣，采用最多的是冠向复位瓣（Lang 和 Lang，1985，图5）。侧向转移瓣和双乳头瓣也可用于覆盖结缔组织（图6、图7），所有的瓣都需有一个或多个纵切口，没有纵切口的技术为“信封”技术（Raetzke，1985），应用于短的龈退缩（<3mm）；而扩延的“信封”技术（Bruno，1994）用于中度龈退缩（3～5mm），也就是将水平切口延至邻牙或更远，这样瓣可以有更好的活动性（图8）。由于供瓣区组织有限，双层技术覆盖牙龈退缩的范围也有局限，还需要较好的外科技术和缓解患者对腭侧取瓣的紧张心理。

引导性组织再生

该方法是将生物膜（生物可吸收膜、生物不可吸收膜）插入黏骨膜瓣和牙根表面之间，缝合或固位钉将膜固定，外面为全厚瓣完全覆盖。与单层技术比较，GTR 技术的特点是愈合稳定。为保留牙根表面和膜之间的空间以利于组织再生，可采用有钛支架的膜（Gore-Tex）。而目前市场上的可吸收胶原膜尚无法保证牙根和膜之间的空间。但也有文献报告，采用上述胶原膜（Vincenzi，1998）治疗牙龈退缩达到牙根的部分和完全的覆盖。

膜表面也多采用冠向复位瓣，操作也同结缔组织移植技术一样复杂。用不可吸收膜，6周后还需二次手术取出来。可吸收膜因不用二次手术，更容易被患者接受。采用 GTR 技术可以同时治疗多牙的龈退缩。

图5 举例说明Lang和Lang（1985）提出的结缔组织移植加冠向复位瓣的双层瓣技术

图5a 术前观为短而宽的Miller Ⅱ度龈退缩，角化龈明显变窄仅剩约1mm宽

图5b 行水平和垂直切口后，翻开半厚瓣

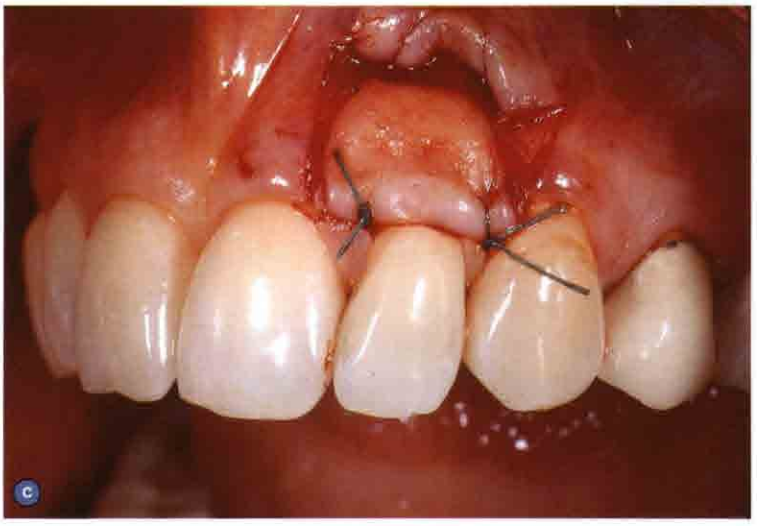

图5c 带有上皮边的结缔组织通过邻面缝合固定在釉牙骨质界水平

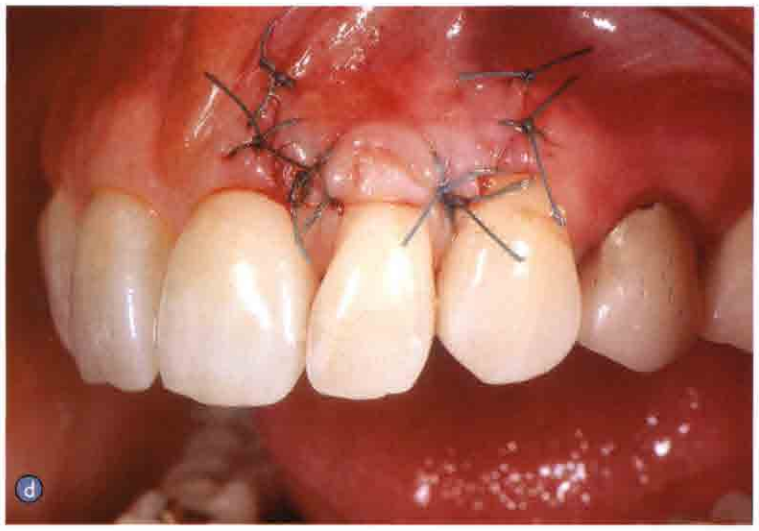

图 5d 约 7mm × 8mm 大小的结缔组织被半厚瓣覆盖，保证了理想的血运供应

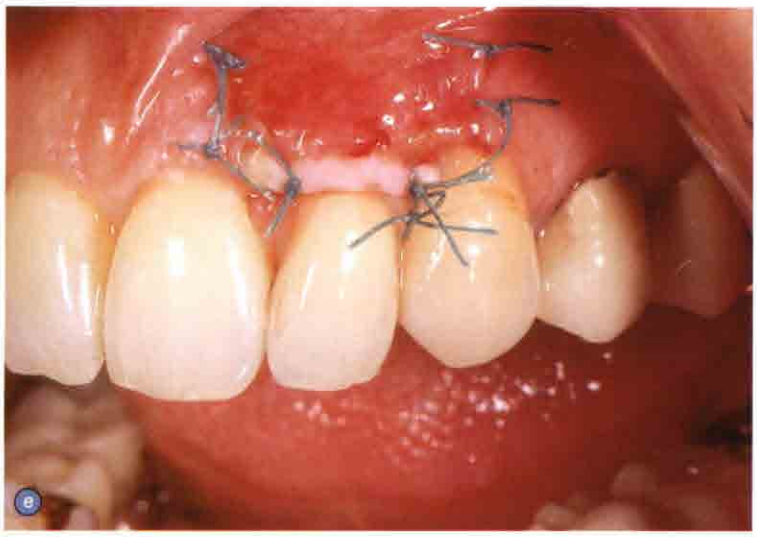

图 5e 术后 1 周，术区有丰富的组织覆盖，表面可见移植组织的白色上皮条带可切除

图 5f 术后 3 个月，牙龈退缩已完全覆盖，美学效果满意，牙龈退缩表面覆盖的牙龈的颜色和表面的质地与邻牙一致

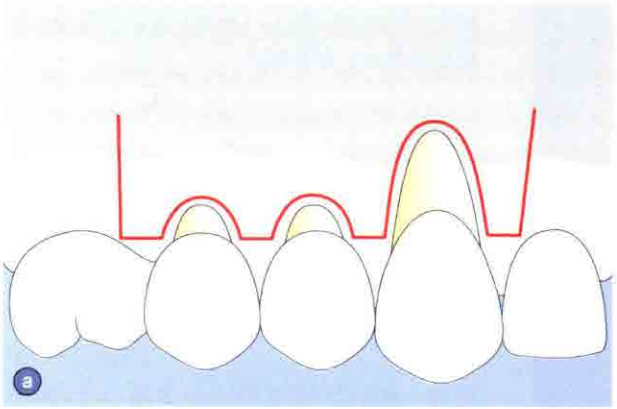

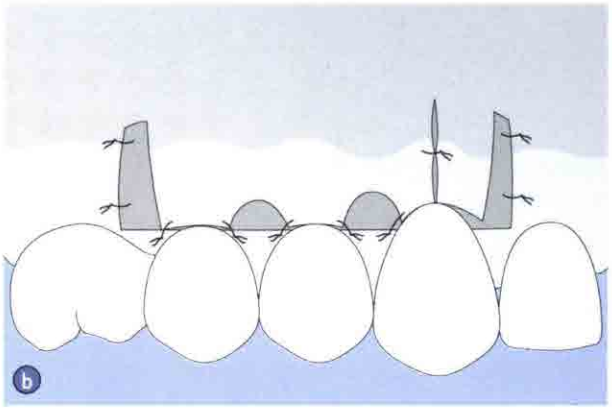

图6 Nelson（1987）描述的侧向转移瓣
a 切口线
b 瓣的侧向转移同时覆盖下面的结缔组织，近、远中的供瓣区不能完全被覆盖

图7 Harris描述的双乳头瓣
图7a 切口的模式图，在牙龈退缩的穹隆部行楔形的切口，以免伤口边缘卷曲
图7b 将瓣牵拉至龈退缩的中间缝合并覆盖下方移植的结缔组织，由于瓣有弹性，供瓣区的创面可部分被覆盖

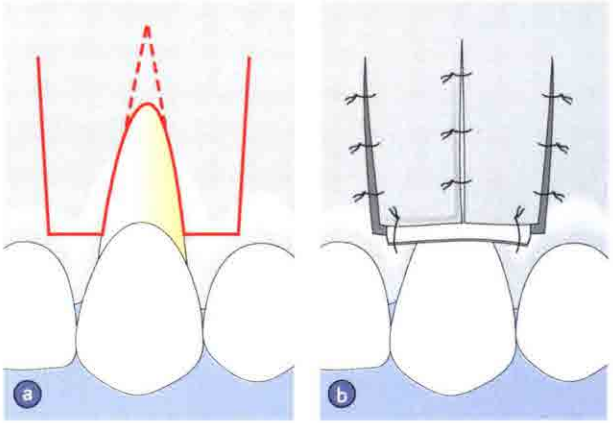

其他方法

关于牙龈退缩人们还在不断尝试一些新的方法，如用单层技术和附加某些材料，以改进治疗效果。目前应用最多的是增加根面的附着。应用枸橼酸或盐酸四环素进行根面处理，目的是使牙根表面脱矿和暴露胶原纤维，清除细菌和玷污层，以减缓上皮长入和促进结缔组织附着。然而目前还未证实可促进临床疗效的改善。

釉基质蛋白（EMD）被证实利于无细胞性牙骨质的沉积、牙周膜成纤维细胞增殖和抑制深部上皮的长入，从而促进组织再生（Sculean和Schwarz，2004）。在治疗牙龈退缩时，尚无证据表明EMGs和其他方法合用（如黏骨膜瓣，结缔组织）更利于疗效。

富血小板血浆（PRP）包含多种利于伤口愈合的化学物质和生物调节剂。特别是各种生长因子，如转化生长因子β（TGF-β）、胰岛素样生长因子（IGF）和血小板衍生生长因子（PDGF）利于血管形成和加速成骨细胞和成纤维细胞增殖。在随机临床试验中，Cheung和Griffin（2004）观察PRP是否影响治疗Miller分度I和II牙龈退缩的效果，试验组应用浸入了PRP的胶原块和黏骨膜瓣覆盖；对照组采用传统的结缔组织移植技术。术后8个月，两组的根面覆盖率（PRP组，80%，CTG组，95%）和根面完全覆盖率（PRP组，60%，CTG组，65%）没有统计学差异。同样，术前、术后附着增加和角化龈的宽度也没有差异。而PRP组的美学效果优于CTG组。

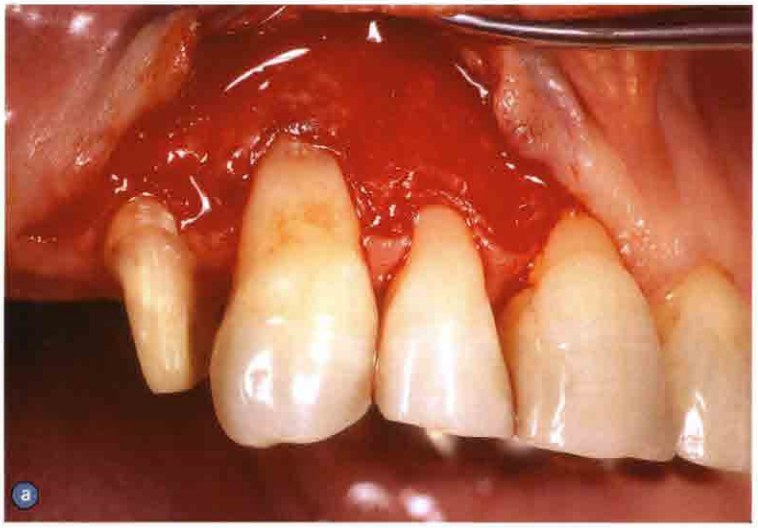

图8 举例说明Bruno（1994）提出的移植结缔组织加延长的信封技术

图8a 术前观中度宽的Miller Ⅱ度13牙的龈退缩，因为牙龈退缩根方的角化牙龈宽约为4mm，因此也可采用单层技术全厚瓣的冠向复位瓣技术

图8b 根面覆盖前，14～16牙行临时冠修复

图8c 延伸水平切口线，同时加深垂直的松弛切口

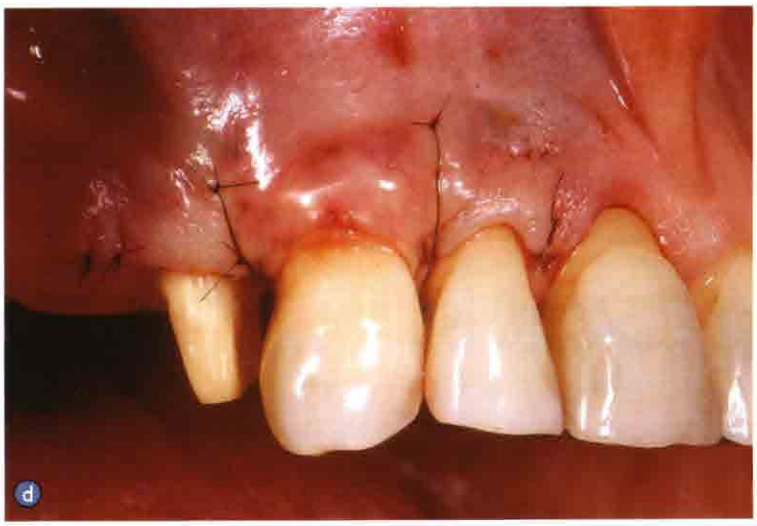

图 8d 取结缔组织并覆盖于龈退缩处，冠方达釉牙骨质界

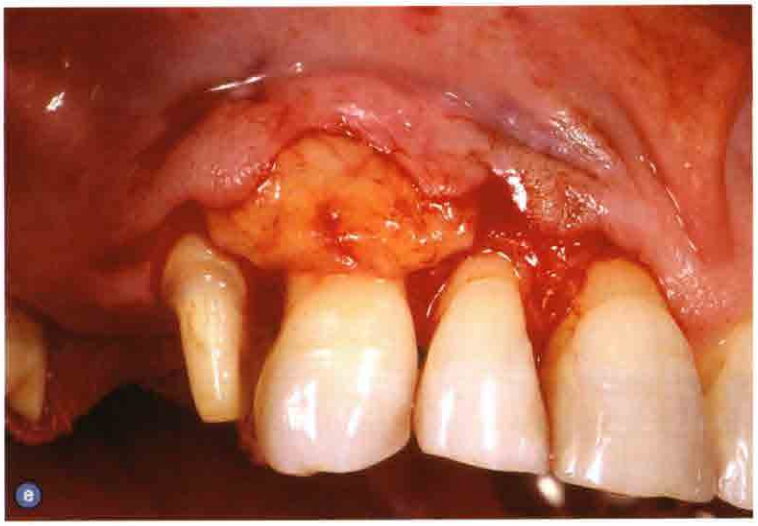

图 8e 延长的水平切口、半厚瓣利于冠向复位，移植的结缔组织被完全覆盖，因此可以确保有良好的血运供应

图 8f 术后 3 年，牙龈退缩仍完全覆盖，美学效果满意，14～15 牙齿采用 VMK 桥修复