牙体修复治疗中牙髓－牙本质的生物学 I:正常组织结构与生理

Pulp－dentin biology in restorative dentistryPart 1: Normal structure and physiology

Ivar A. Mjör, Odd B. Sveen, Karin J. Heyeraas

原载 Quintessence Int 2001;32:427～446(英文).

包旭东 译　王嘉德 校

摘要　多年以来学者们已经积累了大量关于牙髓牙本质复合体结构与功能方面的知识，其中一些具有很重要的临床意义。编辑部将分七部分陆续来介绍这些内容。第一部分仅限于对临床治疗后与引起组织反应有关的那部分正常组织结构与生理特性的回顾，因为牙髓牙本质结构和生理的基础知识对于理解牙体修复治疗中牙髓－牙本质的生物学是必要的。

在很多国家，牙髓病学已发展成为一个专门学科，甚至已经从牙体修复学、保存性牙科学的教程中独立出来，并有趋势将关于牙髓和牙本质的研究归类于牙髓病学之中。临床上，对于疼痛的诊断及牙髓生理和病理状态的判断有赖于对正常组织结构知识的全面掌握。在牙体修复学的治疗领域，应该比牙髓病学涉及更多有关牙髓牙本质的结构功能、组织反应以及复合体修复潜能等内容。牙体修复学中龋病的预防措施及治疗可认为是预防性牙髓病学。临床医师工作中涉及到牙髓牙本质复合体时一定要有相关的知识，包括正常组织结构、增龄性变化、由龋坏、创伤和治疗引起的组织反应以及各种修复材料和制剂对牙体组织的影响，熟练掌握牙髓牙本质复合体的生理学知识以及牙体材料的应用和牙体治疗技术知识。有了这方面的知识，就有可能选择合适的材料和治疗方法以减少对牙体组织的刺激，或者使牙体组织产生良好的反应并最终保存患牙。

牙髓牙本质器官的结构

牙髓牙本质在结构和组上成是完全不同的，但从某种意义上讲他们是一个相关联的整体。牙髓牙本质有着相同的胚胎来源，任何外界刺激如对龋病和常见的临床操作的反应影响到牙本质，同时会对牙髓产生影响，反之亦然。因此，牙髓牙本质器官或牙髓牙本质复合体的概念被提出来并得到广泛的认可。但这个概念也受到了挑战，因为牙髓牙本质在化学性质上有着显著的不同。本文主要集中于牙体修复学方面，考虑到冠根部牙髓牙本质在结构及生理上的不同，讨论仅限于冠颈部牙髓牙本质器官。

所有牙髓成分包括细胞、血管、淋巴管、神经等对牙体治疗过程中刺激的反应都是十分重要的。新萌出牙牙髓中的纤维成分含量很少，大部分细胞是未分化的，含量丰富并具有分化为特殊细胞的潜能，如成牙本质样细胞。组织间液包绕着牙髓内各种有形物质是连接细胞、血浆及淋巴液的重要介质(图 1)，在组成上与血浆相似，但蛋白含量少。牙髓在正常条件下的生理特性、尤其是炎症时的反应，有赖于牙髓细胞、血管、淋巴管、组织液和神经间的相互作用。这一过程可能会被各种因素调控如牙髓神经释放的神经肽。

译者：北京大学口腔医学院
北京海淀区中关村南大街 22 号　100081

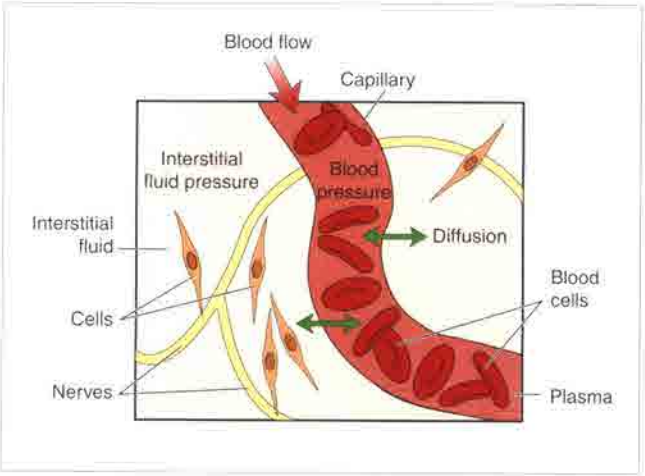

图 1 牙髓中的细胞、组织液、神经及毛细血管。血液由大血管流入毛细血管，血浆与组织液通过扩散作用相联系，组织液作为血浆的延伸包围着细胞。牙髓组织液静水压正常值 5～20mmHg

Interstitial fluid－组织液　Cell－细胞　Nerves－神经
Capillary－毛细血管　lood flow－血流
interstitial fluid pressure－组织液压　Diffusion－扩散
Blood cells－血细胞　Plasma－血浆

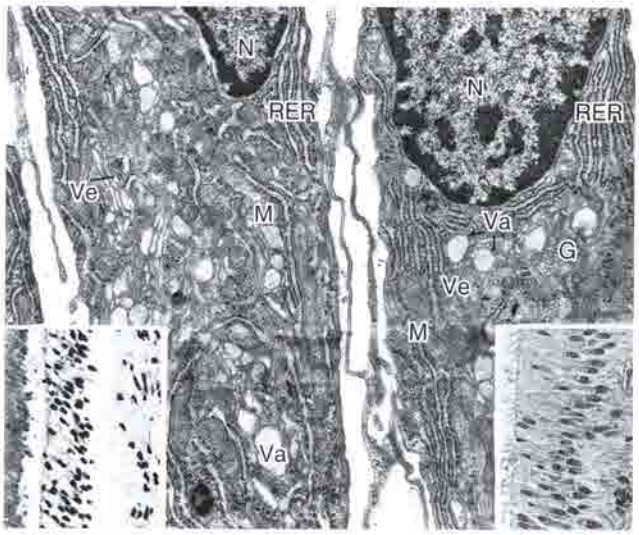

图 2 成牙本质细胞电镜照片，显示了胞质中的细胞器，包括粗面内质网（RER）、高尔基复合体（G）、线粒体（M）、液泡（Va）、小泡（Ve）及细胞核（N）（×14 200）。2 个插图显示了新鲜离体牙牙髓在光学显微镜下的成牙本质细胞区。注意左侧插图中紧贴成牙本质细胞层的无细胞区及右图中成牙本质细胞突起受牵拉后的残余部分（左图：H－E 染色，×220；右图：甲苯胺蓝染色，×350）

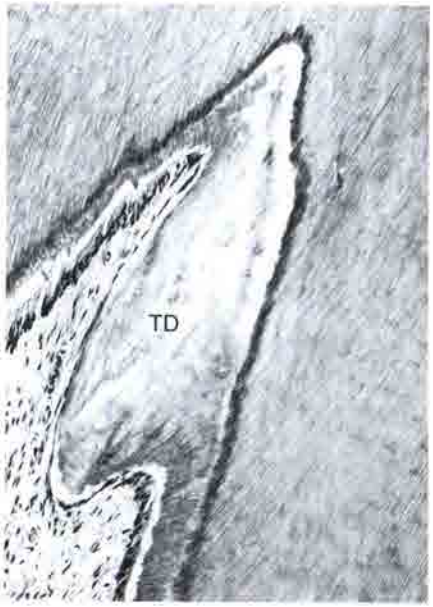

图 3 髓角处因牙齿磨损而形成的第三期牙本质（TD），主要是反应性牙本质。（H－E 染色，×90）

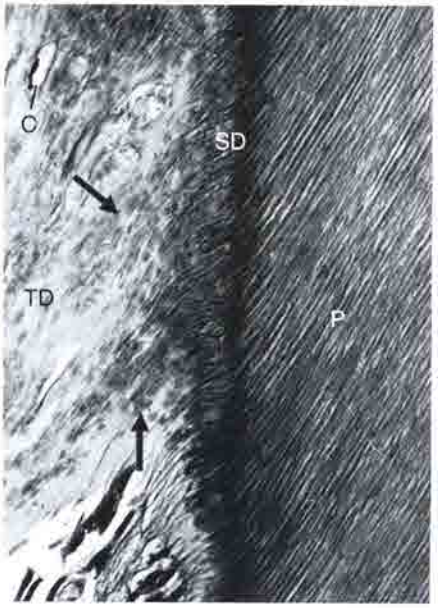

图 4 髓角处的第三期牙本质（TD）：显现了原发性牙本质（P）、生理性第二期牙本质（SD）及部分第三期牙本质（箭头处）小管的连续性。有一个含细胞的区域（C），提示原发性成牙本质细胞被破坏（H－E 染色，×220）

图 5 矿化层下区的显微 X 线摄影显示牙本质小管由原发性牙本质到第三期牙本质的延续，注意观察原发性牙本质与第三期牙本质交界处边缘（H）矿物质含量较高（×220）

牙髓的细胞成分

牙髓牙本质器官中最主要的细胞是成牙本质细胞（图 2），位于牙髓外围单层排列，将疏松结缔组织与前期牙本质分开。细胞间通过连接复合体相互连接，主要集中于牙冠部尤其是髓角处，形成假复层。牙齿萌出后，

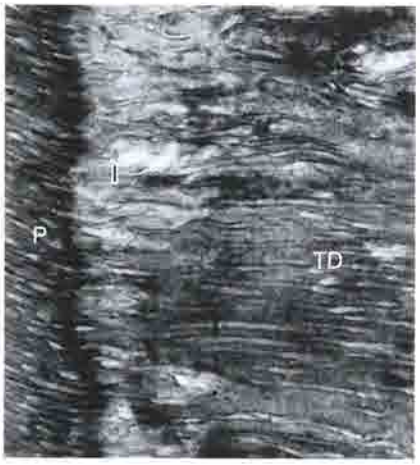

图 6 反应性牙本质中原发性牙本质和继发性牙本质(下半部)及修复性牙本质(上半部)内的小管在相邻处保持连续，留意小管在原发性牙本质(P)和第三期牙本质(TD)的交界线 (I)连续性中断(H－E 染色，×350)

图 7 第三期牙本质(TD)的脱矿区紧邻龋坏病灶的下方。P 为原发性牙本质(H－E 染色，×220)



图 8 显微软射线摄影显示有机物含量的分布。第三期牙本质(TD)比原发性牙本质(P)含更多有机物(阻射性更强)，特别是在原发性牙本质与继发性牙本质交界边缘区，对应图 7 中染色区的暗带(苏木精深染，×220)

成牙本质细胞仍以缓慢的速度继续形成牙本质，称为生理性继发牙本质。牙髓对各种局部刺激的防御性反应是由间充质前体细胞分化的成牙本质细胞形成的修复性或称第三期牙本质(图 3、4)。因轻微刺激如磨损引起的残存成牙本质细胞所形成的第三期牙本质称为反应性牙本质，而由新分化的成牙本质细胞形成的牙本质则被称为修复性牙本质。无论形成何种类型的牙本质都代表了牙髓牙本质器官很重要的防御机制和再生特性。新分化的成牙本质细胞形成的牙本质在组成与结构上有所不同(图 3～7)，牙本质小管常常很不规则、矿化程度低、含有更多的有机物(图 8)。成牙本质细胞作为基质形成细胞，与所有能产生蛋白质和蛋白多糖的细胞一样具有相关的细胞器(图 2)。胞浆中细胞器的数量与种类反应了成牙本质细胞的活性，细胞膜处分泌形成的池可以说明成牙本质细胞正合成胶原蛋白(图 9)。成牙本质细胞突缺少细胞体内一些主要的细胞器。其超微结构主要表现为微管和微丝，在正常条件下偶尔会出现线粒体和核糖体样结构 (图 10)。当管周基质形成增加时，成牙本质细胞突内可发现内质网和线粒体等细胞器。

长期以来，成牙本质细胞突的伸展程度一直存在着争议。因为突起伸入冠方牙本质小管内往往超过 3mm 以上，很难理解其活力是如何维持的。大多数研究显示，年轻恒牙的胞浆突仅进入牙本质全层的内 1/3。这一研究表明，冠部牙本质生活组织的改变仅出现于牙髓侧 1/3 处，而外 2/3 牙本质的改变主要表现为 (1) 矿物盐在牙本质小管内沉积的生化特性；(2)细胞突胞浆部分分泌物扩散至外周形成矿化基质使管周牙本质增厚。冠部和根部牙本质调节机制可能有较大的不同。牙根部尤其是根尖区，牙本质较薄；在老年人牙本质硬化现象典型表现为透明牙本质。牙冠部的牙本质硬化常常在局部出现，如邻近龋损处，是牙体修复中很重要的防御机制。成牙本质细胞及其突起与牙髓神经有着密切的联系(图 11)，神经的末端如缝隙连接终止于成牙本质细胞体部 (图 12, 13)，神经末梢在成牙本质细胞周围间隙的分布及其与成牙本质细胞的紧密联系与牙本质敏感有着密切的关系。流体动力学说能较好地解释疼痛在牙本质内的传导。

新萌出牙牙髓中央区的主要细胞是未分化间质细胞和成纤维细胞(图 14～16)。通过大多数细胞胞浆内细胞器含量稀少可以判断细胞代谢活性较低(图 14, 15)。这些细胞外形不规则有着长的胞浆突起。牙髓中胶原纤维稀少，常常分布于血管神经周围。细胞成分丰富而纤维含量少是年轻牙髓的特征(图 17)，但在成人牙髓中则相反(图 18)。临床上这种变化是很重要的，在年轻患者其前体细胞又可以分化为其它类型的细胞或者参与修复过程，而在老年人这种修复功能则较弱。

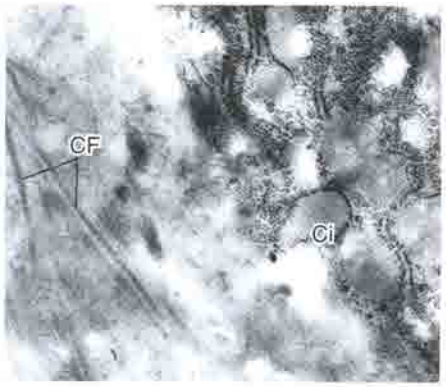

图 9 电镜照片显示成牙本质细胞周围的分泌池(Ci)，其中含有排放出的颗粒样物质。CF 为胶原纤维(×18 500)

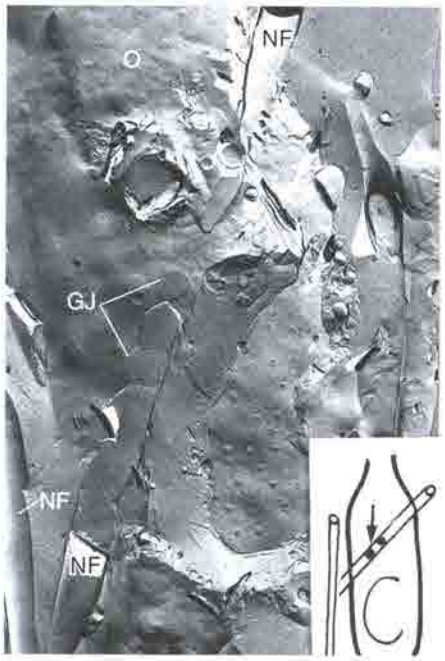

图 12 冰冻蚀刻模型显示了成牙本质细胞(O)的局部，一条神经纤维(NF)穿过该细胞，另一条神经纤维位于该细胞的一侧成牙本质细胞与神经之间通过缝隙连接(GJ)紧密接触。插图显示了成牙本质细胞和神经的位置(×8 000，Dr A. köling 授权转载)

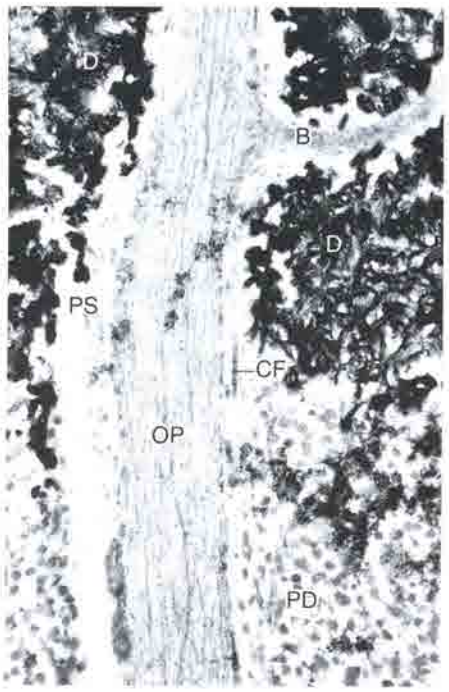

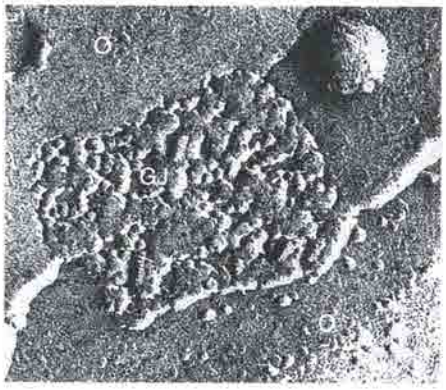

图 13 2 个成牙本质细胞(O)之间缝隙连接(GJ)的高倍放大像(×180 000，Dr A. Köling 授权转载)

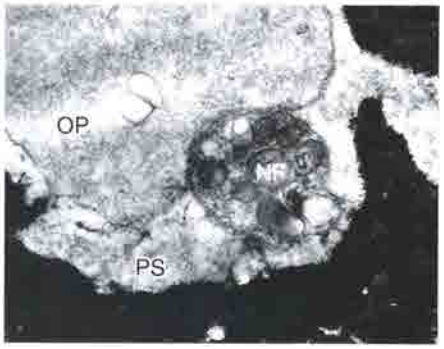

图 11 人类牙本质中的成牙本质细胞周间隙(PS)、类神经结构(NF)、成牙本质细胞突(OP)(×19 000，Taylor & Francis AS 授权转载)

图 10(左图) 电镜下成牙本质细胞突(OP)穿过原发性牙本质(PD)进入矿化牙本质(D)，只含有微管和微丝 2 种细胞器。PS 为成牙本质细胞周间隙；CF 为成牙本质细胞周间隙内的胶原纤维；B 为成牙本质细胞突分枝(×30 000)

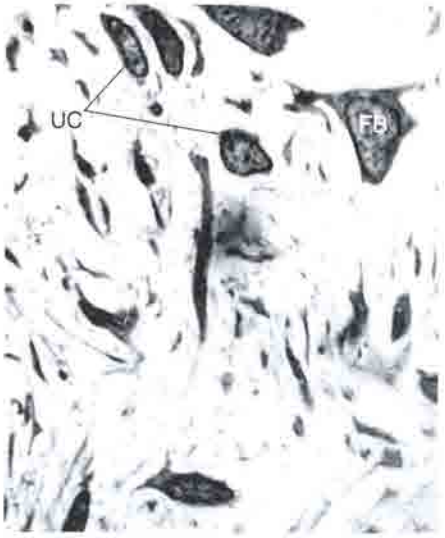

图 14 牙髓中心部的成纤维细胞(FB)及未分化细胞(UC)(甲苯胺蓝染色，切片厚 1μm，×14 000)

牙髓中其它具有重要临床意义的细胞还有巨噬细胞(图 19)，正常牙髓中偶尔也可见多形核细胞(图 20)。牙髓炎症时可见大量肥大细胞，但在正常牙髓中不能见到。免疫组化已证实，牙髓中大量具有免疫活性的树枝状细胞是巨噬细胞相关的表现型，其中一些位于成牙本质细胞附近(图 21，22)，更多的位于牙髓中央(图 23)，这些细胞能诱导 T－淋巴细胞增殖。当有炎症时其数量增多，可能在牙髓的修复过程及免疫防御反应中起一定的作用。

牙髓牙本质器官的生理

从功能角度讲特别是联系牙体修复学，牙本质和牙髓在某种程度上是一个整体。牙本质小管和组织液形成

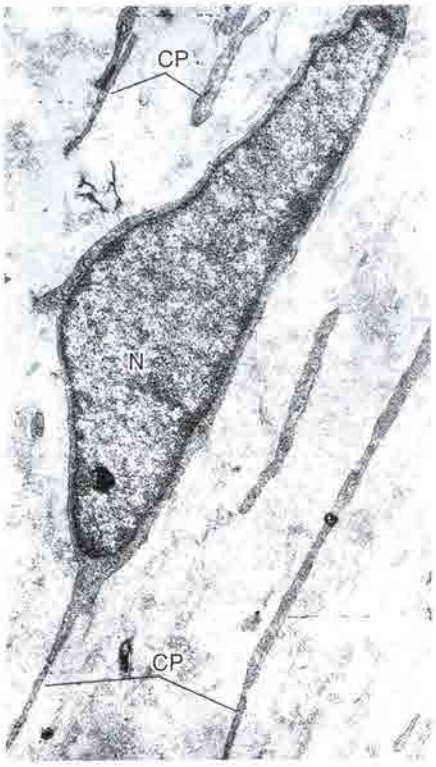

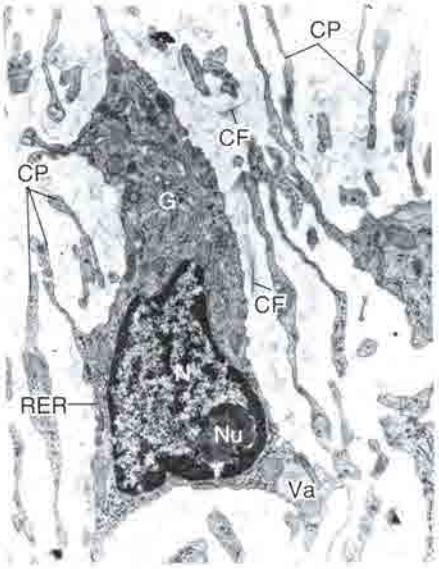

图 16 牙髓中心部成纤维细胞的电镜照片，细胞核(N)较大而细胞器很少。大量的胞浆突起(CP)和极少量的胶原纤维(CF)，粗面内质网 RER，高尔基复合体 G，液泡 Va，核仁 Nu(×13 500)



图 17 新萌牙齿牙髓中心部组织。注意数目众多的细胞。BV 为血管(H－E 染色，×350)

图 15(左图) 牙髓中未分化间质细胞电镜照片，细胞核(N)占细胞大部，胞浆中几乎辨认不到细胞器。大量的胞浆突起(CP)和胶原纤维的缺如(×13 000)

图 18(左图) 67 岁患者牙髓中心部的组织，细胞几乎见不到。BV 为血管(H－E 染色，×350)

图 19(上图) 正常牙髓中的巨噬细胞电镜照片，胞浆中有深色的颗粒。N 为胞核(×13 000)

图 20(右图) 正常牙髓的嗜中性粒白细胞的电镜照片，有分叶状细胞核(N)。注意大量深染的胞浆颗粒(×11 000)

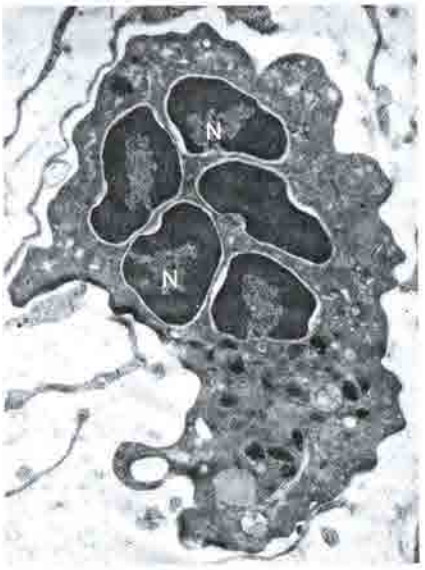

一个统一体，组织液的流动将影响牙髓牙本质复合体，无论是在洞形的预备还是在冠预备过程中，牙本质的切削都会导致牙髓和牙本质的一系列的反应。

正常牙髓的血管分布 小动脉、小静脉及淋巴管由根尖孔出入牙髓组织。一些小血管还可通过侧副根管与牙髓交通。较大的动脉穿过根髓进入冠髓，营养冠髓(图 24)，并发出分支终止于毛细血管，在冠部的成牙本质细胞下方毛细血管非常丰富。牙髓中的大部分毛细血管在正常状态下是没有功能的，因此局部或全部牙髓的充血可以迅速发生而不需要生成新的毛细血管。牙髓血管的结构特点是血管壁较薄，血管内皮不连续(图 25)，为具有孔毛细血管(图 26)，有利于血浆和组织液进行营养物质和废物的交换。这种交换在外伤、牙体手术和影响牙髓的龋损时期尤为重要。

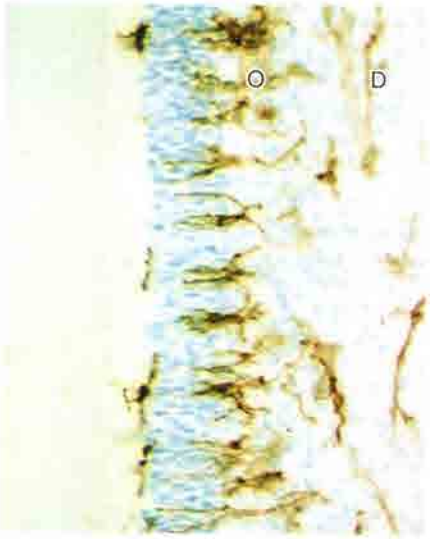

图 21 成牙本质细胞区的树枝状细胞。通过免疫组化的方法，应用人类白细胞抗原（HLA）－DR 使树枝状细胞得以显现出来。O 为成牙本质细胞，D 为牙本质（×70）

图 22 成牙本质细胞区的树枝状细胞显示了特殊的抗体反应（绿色荧光区），轴突对降钙素基因相关肽产生免疫反应（红松荧光）；树枝状细胞与神经纤维的紧密联合区显现黄色（×360）

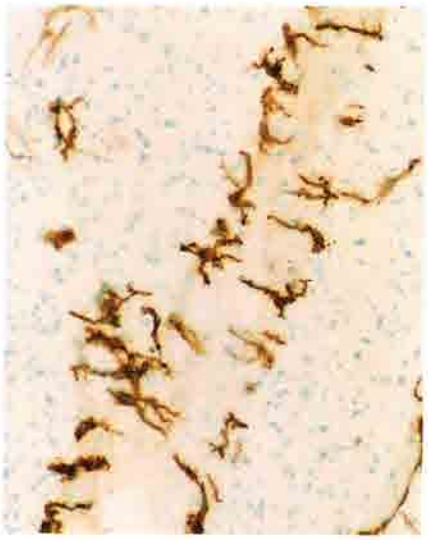

图 23 牙髓中央区围绕血管的血管周边树枝状细胞，通过免疫组化的方法使用抗－人类白细胞抗原 DR 抗体使之显色（×62，Dr T Okiji 授权转载）

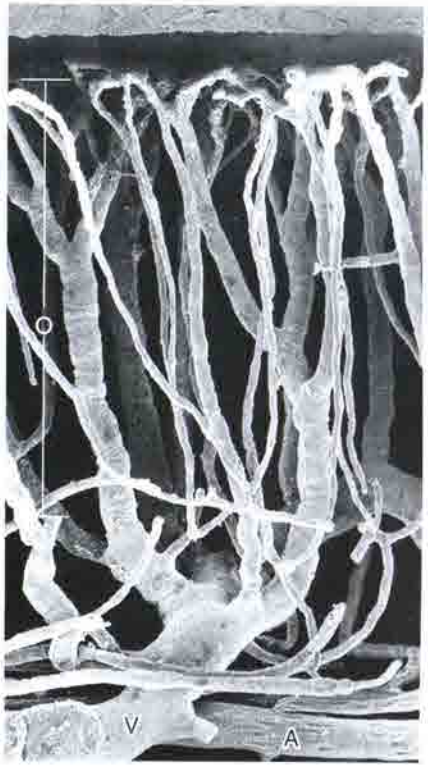

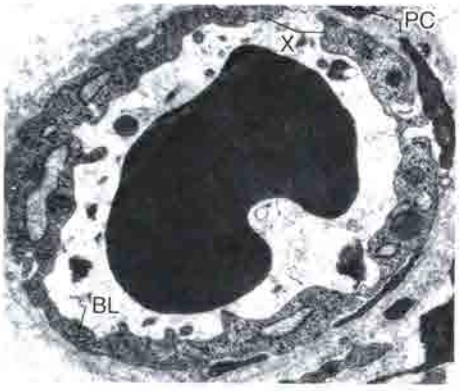

图 25 电镜照片：牙髓中的一个毛细血管，管腔内为一红细胞。毛细血管内皮在某一区域不连续（X）。PC 为外周细胞，BL 为基底层（板）（×14 000）

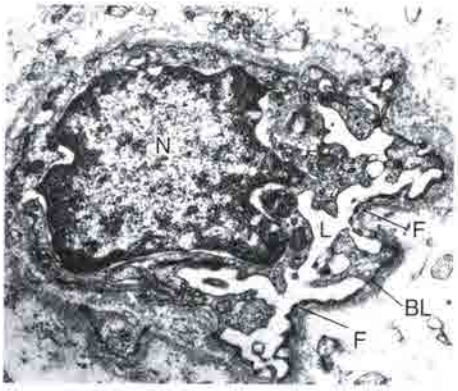

图 26 牙髓中的一条非功能毛细血管。N 为内皮细胞核，F 为内皮壁上的孔，L 为毛细血管腔，BL 为基底层（板）（×12 000，Taylor & Francis AS 授权转载）

图 24（左图） 牙髓的血管。一种单体被注入根尖区血管并发生聚合，然后牙齿被脱矿处理，有机成分被分解掉，使"血管树"得以出现。O 为成牙本质细胞区，V 为小静脉，A 为小动脉（×900，Dr K Takahashi 授权转载）

组织液压力 牙髓中的组织压相对较高，因而在窝洞预备到达健康牙本质时可引起突然疼痛。牙本质暴露可导致牙本质小管内容物的突然移动，刺激成牙本质细胞下方的神经而引起疼痛。液体从牙髓到暴露牙本质的流动依赖于牙本质液的水压传导，任何传导速率的降低，如管周牙本质的形成、小管内有机物的吸收、矿化物沉淀导致小管关闭，或者表面牙本质的过度矿化等均会减少牙本质的敏感性。原发性或继发性牙本质与修复性牙本质之间无小管牙本质的形成也会降低小管液的传导性。

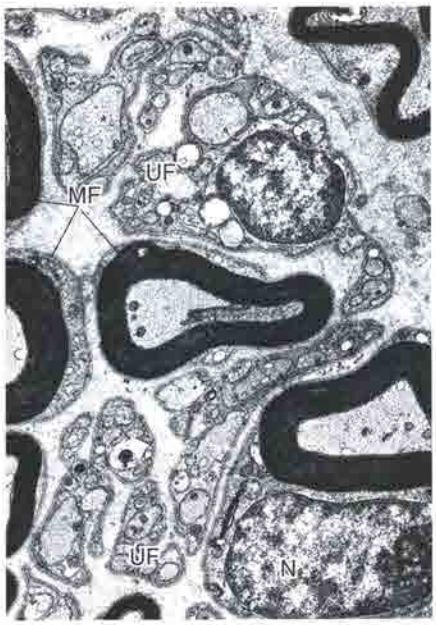

图 27　牙髓中部一条神经的电镜照片，包含有髓鞘纤维（MF）和无髓鞘纤维（UF）。所有的神经纤维均被雪旺氏细胞胞浆突起包绕。N 为雪旺氏细胞的细胞核（×13 000，Taylor & Francis AS 授权转载）

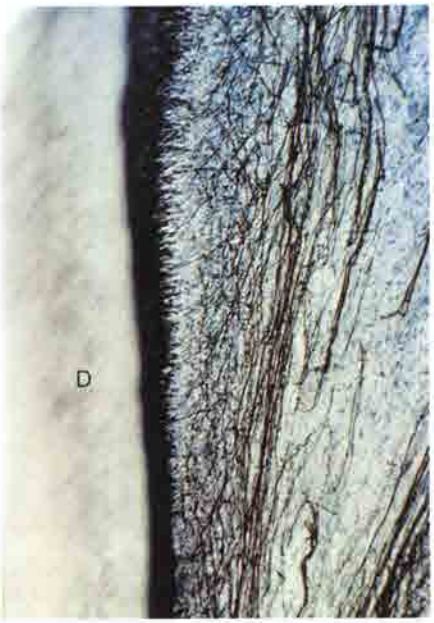

图 28　抗血清蛋白基因产物 9.5 免疫标记的人类牙髓。D 为牙本质（×250，Dr I. H. Kvinnsland 授权转载）

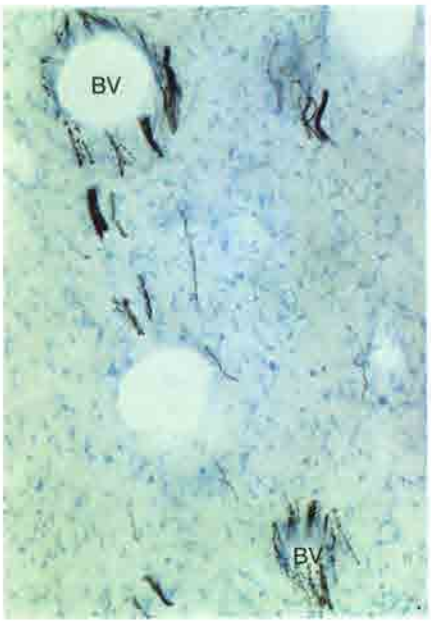

图 29　牙髓血管的横断面（BV）显示了血管壁中的感觉神经纤维。暗染的纤维是对降钙素基因相关肽发生免疫反应的神经纤维（×150）

牙髓和牙本质的神经传导　有髓鞘和无髓鞘神经（图 27）通过根尖孔或是侧副根管的副孔进入牙髓，通常是与血管伴行并发出分支在成牙本质细胞－成牙本质细胞下区域（图 28）和成牙本质细胞突周间隙终止形成网状结构（图 11）。A 纤维和 C 纤维都是传递痛觉冲动的传入神经，无髓鞘的传出神经来自交感神经系统，但较稀少。感觉神经和交感神经末梢都终止于血管壁，控制血管的舒缩（图 29）。在炎症早期这些神经就被激活，引起受刺激区血管的舒张，通过增加血流量和血管通透性提供保护性反应。神经末梢内已发现了多种神经肽，包括 P 物质，神经激肽，降钙素基因相关肽（CGRP）。交感神经及感觉神经都对牙髓血运有影响。对猫的研究已经证实了超微结构和一些神经肽表达的变化，如轴突变性、神经脱髓鞘。免疫组化研究也显示了 CGRP 和 P 物质的减少。这些增龄性变化导致牙髓敏感性的降低，也可能改变牙髓血循。

神经对于牙髓组织的反应起关键的作用。对成牙本质细胞和牙本质形成也有一定作用，有人推测终止于牙本质小管的神经纤维有可能是终止于血管壁的神经的分枝。这一双重效应，即轴突反射，是一种很好的防御机制，同时也许能解释为什么牙髓疼痛不易定位。麻醉剂和肾上腺素可以改变牙髓的神经活性，它们可以降低神经肽的释放。即使是排龈线中的肾上腺素也会扩散穿过根部牙本质全层。丁香油酚对于牙髓疼痛也有一定的镇静作用，研究表明它对于感觉神经有抑制作用，还可以降低血管对肾上腺素等血管刺激物的收缩反应。

牙本质内的液体流动可以刺激成牙本质细胞的神经末梢的学说已有 150 年之久。Brännström 所做的大量体内外实验证实了引起牙本质敏感的流体动力学说。人们发现冷刺激比热刺激疼痛的程度要重，很可能是因为冷刺激造成牙本质小管内容物收缩造成液体外流，而热刺激时内容物膨胀里面的液体流入。防止血清白蛋白通过暴露的牙本质流出的药物可以消除或是减轻牙本质疼痛。

牙髓疼痛的特征是搏动性，持续时间长，程度不一，有时疼痛难忍，并受头部血压改变的影响。而牙本质疼痛持续时间短，尖锐，如针刺样。

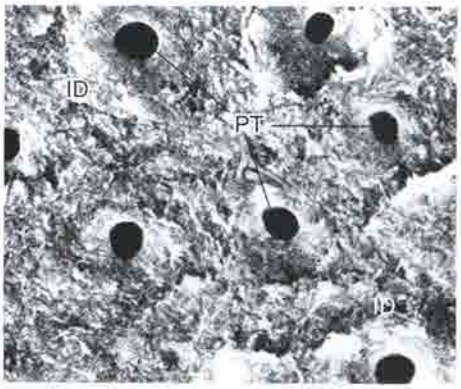

图 30 扫描电镜照片显示牙本质小管的横断面。PT 为管周牙本质，ID 为管间牙本质（×4 000）



图 31 新萌牙齿的显微放射摄影显示的牙本质小管为黑色环形区。在最近髓的牙本质部分没有高度矿化的管周牙本质，在更靠外周部的多数牙本质小管被管周牙本质包绕。（插图）冠部牙本质横断面的典型表现。PD 为前期牙本质（黑色透射区），PT 为管周牙本质（白色透射区）（×440）



图 32 扫描电镜照片显示未脱矿牙本质小管（DT）的纵断面。留意管内侧支的开口。PT 为管周牙本质，ID 为管间牙本质（×5 000）

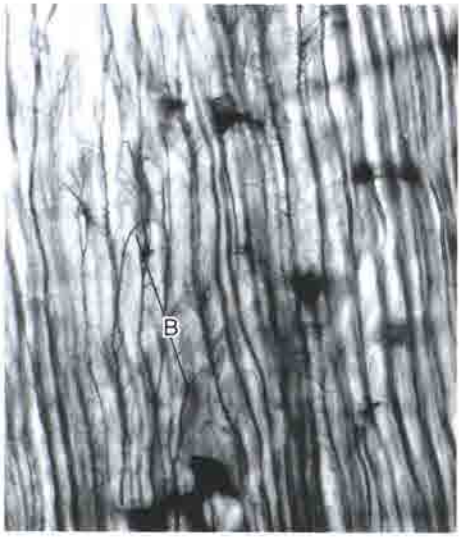

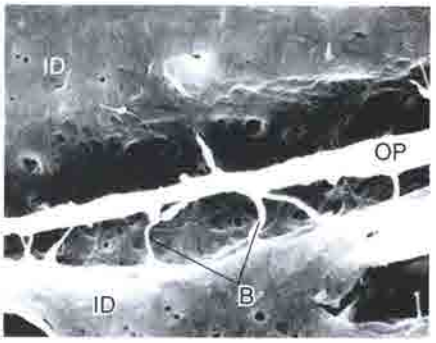

图 33 扫描电镜照片显示脱矿牙本质小管的纵断面，管内成牙本质细胞突起（OP）及许多侧支（B）的残余。管间牙本质（ID）有许多孔，孔内容纳成牙本质细胞突的分支（×5 000）

图 34（左图） 牙本质小管之间网状吻合的侧支在冠部牙本质中呈向心性分布。磨片（×440）

牙本质的结构和生理

牙髓－牙本质器官的矿化成分是一种独特的组织，直径 1～2μm 的牙本质小管贯穿于其中。冠部的牙本质小管由牙釉质延伸至牙髓，长度为 2.5～3.5mm，包绕成牙本质细胞突及突起和组织液的残余物。外周为管周牙本质，矿化程度高，贯穿小管全长（图 30）。在新萌出牙中，靠近牙髓的绝大部分牙本质内并没有发现管周牙本质（图 31），这一特点在牙体修复中是很重要的，因为年轻恒牙深窝洞中的主要成分是细胞质而不是矿化牙本质基质。实际上，窝洞髓壁 80% 的面积是由开放的牙本质小管组成的。高度矿化的管周牙本质很容易与管间牙本质区别（图 30、31），胶原成分少，而后者胶原密度高；很多不同大小的牙本质小管分枝横穿管间牙本质（图 32、33）。小管数目及分枝类型的不同依赖于在牙本质中的位置不同（表 1），越靠近牙髓，分枝越多，分枝之间有时会有吻合（图 34）。

新萌出牙冠部紧贴牙髓的牙本质没有管周牙本质形成，以后由于增龄性变化或其它原因引起管周牙本质在牙本质层的不断形成，致使牙本质小管堵塞。在冠部，神经纤维伸入成牙本质细胞突周间隙位置较浅（图 11），这在牙本质过敏中起着很重要的作用，同时也具有调节管周牙本质形成的功能。另外，成牙本质细胞突周间隙很有可能是因牙体修复而引起的初期牙本质发生生理改变的位置。

硬化牙本质对于酸蚀的反应与正常牙本质不同，因为酸蚀时形成的胶原网状结构与正常有所不同。为了充分的形成胶原与树脂的混合层，必须调整酸蚀时

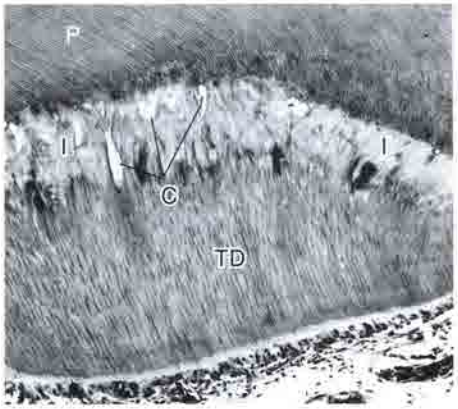

图 35 原发性牙本质(P)及修复性第三期牙本质(TD)交界处的牙本质(I)，注意交界处的牙本质结构不规则，内含有细胞(C)。O 为成牙本质细胞(×220)

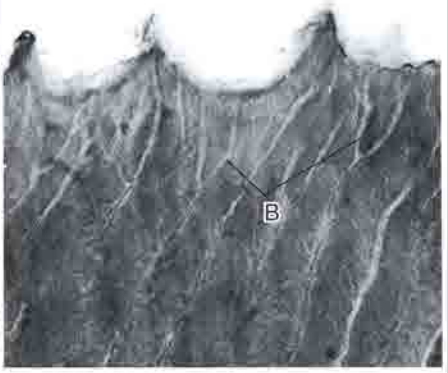

图 36 冠部靠近釉质的典型的牙本质中小管主要分支(B)(×1 000)

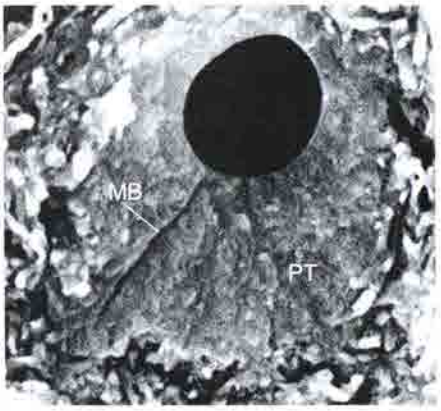

图 37 牙本质断面电镜照片，显示冠部牙本质小管伸出的一个微细分支(MB)。这类分支在牙本质的任何部位都有，但在牙本质小管较远处比较常见。PT 为管周牙本质(×17 000)

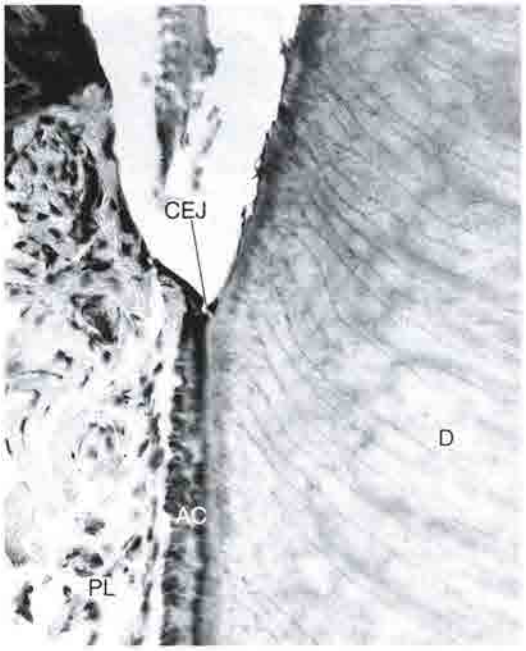

图 38 牙齿颈部图像显示了釉牙骨质界(CEJ)及临近结构。D 为牙本质，AC 为无细胞牙骨质，PL 为牙周韧带(H－E 染色，×350)

间。混合层的湿度对于树脂渗透进入胶原网也很重要。在同一牙体预备面，湿度的不同缘于不同的小管密度和小管阻塞程度，密度越大湿度也越大。

很多情况下牙本质的渗透性是影响牙髓反应程度的重要性质。影响牙本质渗透性的因素有：牙龄，牙本质的组织变化，部位，牙本质小管的矿化程度、密度，小管分枝类型以及任何降低小管内液体传导性的物质。在继发性牙本质和修复性牙本质之间常常有一层无小管牙本质形成的屏障(图 35)，这一屏障与死区、透明牙本质相对应，降低了牙本质的通透性，也有可能因为无牙本质小管通过而完全失去通透性。机体的这种反应对于牙髓的自我保护非常重要。

牙本质小管密度的显著差异的临床意义一是备洞过程中髓壁的小管密度不同，相应地牙髓的反应也不同。牙龄也影响小管的密度，因为管周牙本质的形成导致小管堵塞，缩窄甚至消除了管腔。

牙齿不同部位的牙本质小管分支类型不同，对很多临床操作都有重要影响，特别是牙齿的粘结。在冠部牙本质的外周 250μm 处，牙本质小管为最具特征的典型的 Y 形终末分支(图 36)。这种分支较大，直径 0.5～1μm。冠部牙本质其他部位大量的小管分枝类型是微小分枝，直径很小，50～100nm(图 37)。这种结构的作用对于牙本质的生理改变要比提高树脂材料渗透和粘接强度更为重要。根部牙本质主要的分枝类型是细小分枝，直径为 300～500nm，在其他小管密度低的地方也可以发现这类细小分枝，如磨牙和前磨牙的沟裂下方以及牙颈部或颈部以下的牙本质。小管分枝类型不同在牙颈部区域也具有很重要的临床意义，因为修复体边缘常常位于釉牙骨质界下方。由于颈部牙本质小管及其终末分枝的缺如以及无细胞牙骨质的存在(图 38～40)，酸蚀后形成的混合层相对较差，不能提供与树脂材料很好地微机械嵌合作用和粘接剂的

图 39　高倍镜下釉牙骨质界处冠方靠近外围的牙本质。留意图中显示的主分支，与图 36 中显示的类似。（×1 000）

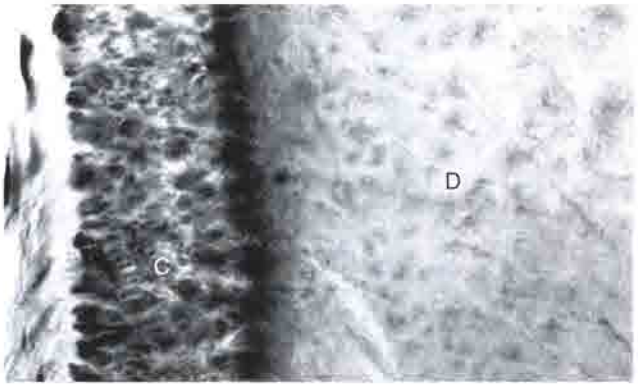

图 40　高倍镜下釉牙骨质界处根方靠近外围的牙本质。留意与图 36 及 39 中冠部外周牙本质结构相比起来，根部外周牙本质中牙本质小管及小管主分支较少。D 为牙本质，C 为牙骨质（H－E 染色 ×1 000）

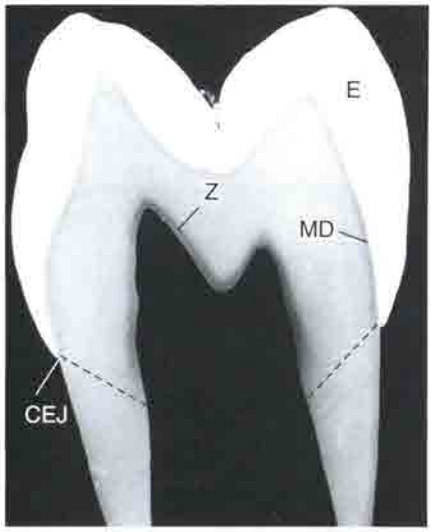

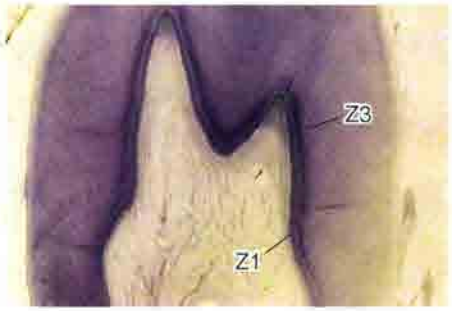

图 42　13 岁患者的脱矿后完整前磨牙切片。在冠部牙本质与图 47 相对应的 2 个染色较深的区域（Z1 和 Z3），Z1 带位于牙本质－原发性牙本质界。Z3 带相当于图 41 中 Z 区的外围（甲苯胺蓝染色；×10）

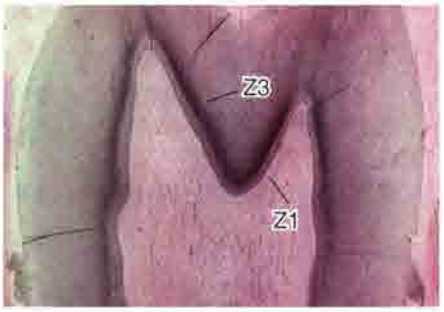

图 43　13 岁个体的脱矿后完整前磨牙切片。该切片显示了冠部牙本质的局域性染色情况。如在图 42 中所见，Z1 和 Z3 区域较冠部其余牙本质染色更深，也如图 41 中所见，染色程度的不同与其不同的矿化程度相一致。（Alcian blue 染色；×10）

图 41　新萌牙齿磨片的显微放射摄影照片。大部分的髓周牙本质完全钙化，但是接近牙釉质（E）处的罩牙本质（MD）及接近牙髓冠部牙本质处广泛的暗区，矿化程度较低。这些低矿化区局限于冠部牙本质。虚线为冠根界限，CEJ 为釉牙骨质界（×12）

图 44　高倍镜下的牙本质－原发性牙本质区，相当于图 43 中的 Z1 区，显示了牙本质小管的横断面。在 Z1 区管间基质染色较深，靠外层则无染色（Alcian blue 染色；×100）

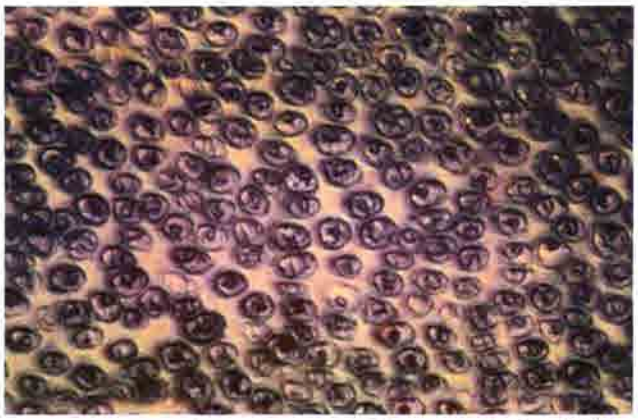

图 45　该图显示了图 43 中 Z3 区高倍镜下的牙本质小管横断面，管内容物染色较深，但管间基质却几乎没有着色（Alcian blue 染色；×260，Elsevoer Science 授权转载）

密闭，容易形成修复体的渗漏，粘结失败，菌斑堆积以及继发龋形成。

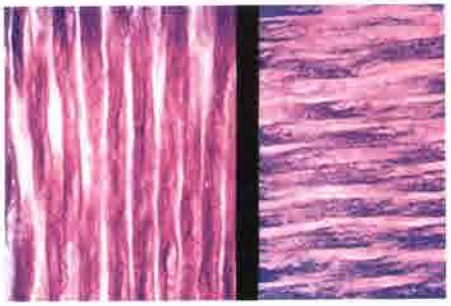

图 46 左侧甲苯胺蓝染色及右侧 alcian blue 染色显示了图 42 和图 43 中 Z3 区牙本质小管的纵切面。注意该区小管内的颗粒样物质（×260，Elsevoer Science 授权转载）

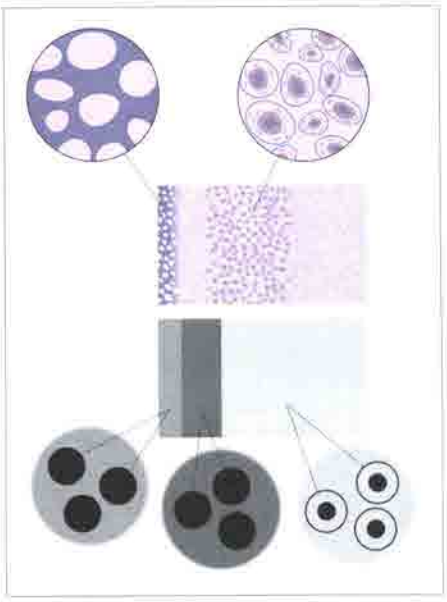

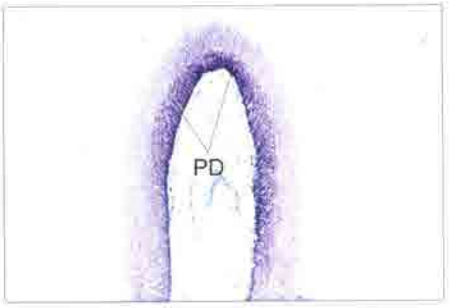

图 48 71 岁患者牙齿的脱矿后切片。新萌出牙齿中所能看到的 Z1 和 Z3 区，在该图中似乎合并为一个染色区，区别于其附近的原发性牙本质（PD）（×10）

图 47 该表显示矢状切面时，染色的脱矿切片（上部）与显微放射摄影照片（下部）外观间的相互关系。来源于不同区域的详图显示了相应区域牙本质小管及管间基质的细节。牙本质的染色成分代表了不同区域 Alcian blue 染色及甲苯胺蓝染色的可染性。显微放射摄影照片中不同的灰度反映了不同的矿化程度。



图 49 前磨牙牙尖部牙本质。牙本质样组织（PD）延伸至咬合面。PH 为髓角（×90）

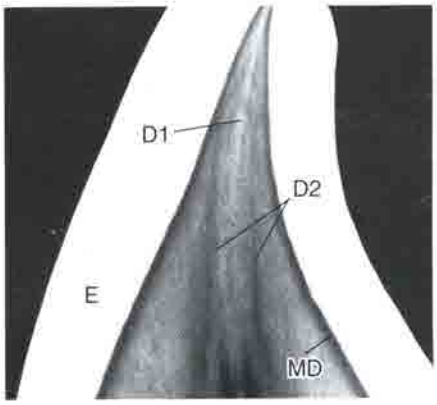

图 50 显微放射摄影显示在一完整切牙切缘区，两个狭窄的低矿化带（D2）间的高度矿化狭窄带（D1）（×12，Dr L. Tronstad 授权转载）

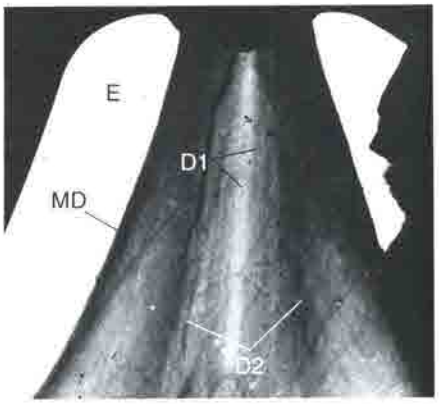

图 51 显微放射摄影显示一磨损切牙切缘区低矿化牙本质带（D2）间较宽的高度矿化带（D1），磨损区较 D1 带更宽。E 为釉质；MD 为罩牙本质（×12 Dr L. Tronstad 授权转载）

矿化程度的差异 大多数牙冠部的髓周牙本质矿化程度较好（图 41）。有 2 个位置矿化较差：一是与牙釉质相邻的牙本质（罩牙本质），提示临床医师要注意位于釉牙本质界的龋损很容易向牙本质扩散；另一个是距离牙本质－前期牙本质界限约 150～200μm 的区域，这个区域的矿化程度取决于继发性牙本质的厚度。观察脱矿后 Glycosaminoglycans 染色的年轻恒牙磨片，在靠近前期牙本质的部位可以看到与矿化程度较低相一致的不同染色情况。有 2 个部位的牙本质染色较其余大部分区域深（图 42、43）。前期牙本质边缘的染色区是由于管间基质染色较深的缘故（图 44），这也可能反应了继发性牙本质形成时管间区域的矿化。前期牙本质区的染色不尽相同，这也许反应了一种矿化增强的方式。更外层大片的染色区与矿化程度较低的外层相对应，在 X 线显微照相中呈暗区。牙本质小管内容物染色较深（图 45、46），有可能反应了该区的牙本质小管内高度矿化的管周牙本质将形成继发性结构的活性。因此，在新萌出牙的冠部牙本质内可看到 2 个矿化前沿，一个位于前期牙本质－牙本质界，与第二期、也有可能与第三期牙本质的形成有关（图 47）。更多位于

外周的矿化前沿并不十分明确，但它反应了新萌出牙中管周牙本质作为继发性结构的形成，对于牙体修复中牙本质的组织反应是很重要的。在成年人牙齿中这2个染色的区域离得很近(图 48)，显示了第二期牙本质的形成，管周牙本质紧随前期牙本质界处管间牙本质基质的矿化而矿化。近冠部牙髓处，牙本质低矿化带的特性和重要性尚未明确。这也许代表了牙齿萌出前、牙冠已完全形成但尚埋于牙槽骨内的3、4年里时牙本质的形成。这一低矿化带同时也缺少高度矿化的管周牙本质(图 31)。年轻病人这个区域的牙本质在治疗过程中很容易受侵，因为牙本质小管密度过高。同时这个区域也是一个含水量较高的特殊反应区域，在牙齿粘结修复中不利于混合层的形成。低矿化区域的外周部分，作为原发性牙本质的矿化前沿具有很重要的临床意义，提示我们临床应用合适的修复材料。

牙本质基质中也存在着生长因子。生长因子的释放与临床操作和龋损的发展有关，它们作为一种信号分子对于组织修复过程有着重要的生物效应，在调节牙髓对外伤和窝洞预备的反应很重要，同时为牙体组织生物学修复的途径提供了基础。

球间牙本质矿化程度较低或是无矿化，它们可以发生在冠部牙本质的任何位置，但在窝沟点隙下方及罩牙本质附近出现频率更高，其在牙体修复中的作用并不十分清楚，但可以影响营养在牙本质中的运输或者对于龋损的反应和进展有一定作用。

牙尖和切端处的牙本质有一些特征性的结构，这在牙体修复中有重要意义，特别是与Ⅳ类洞有关。未矿化牙本质的中央区域(图 49)使牙尖－切端区在X线显微照相中呈现独特的外观。基于通过牙尖的切面的不同，即使是在年轻恒牙中该处的牙本质也有可能表现为高度矿化(图 50)。这些具体的的结构特点是髓角由牙尖和切端退缩的残迹。它们属于正常的结构变化，与磨损引起的变化无关(图 51)。在切牙冠折的治疗和Ⅳ类龋损的发展和治疗过程中这个区域都很容易受侵袭，因为容易到达髓腔。

关于牙髓牙本质结构及生理更详尽的知识可以参考1991、1995和2001年举行的国际年会。

2004年FDI－CSA临床牙科新进展报告会

世界牙科联盟(FDI)与中华口腔医学会(CSA)合作自1998年起每年举办一次临床牙科进展报告会(2003年因Sars暂停)，先后在北京、上海、厦门等地举办。今年是第六次报告会，将于2004年10月25～27日在杭州由浙江省口腔医学会和浙江大学医学院口腔系承办。由于每次报告会请到国内外著名口腔专家而报告选题又以临床新进展为主，因而受到广大口腔医师欢迎，今年的报告会分为二个部分：25日会前报告，26、27日为正式报告会。

第一部分：25日报告会(口腔正畸)

1. Ravindra Nanda 教授(美国)——口腔正畸的生物力学；2. 滕起民医师(中国台北)——Tweed 矫治理论；3. 周彦恒教授(中国)——牙周病的正畸治疗；4. 卢海平医师(中国)——成人Ⅱ类错𬌗。

第二部分：26、27日报告会

1. Asbjorn Jakstad 教授(挪威)——(1)牙医学中色彩的理论和应用，(2)牙颈部龋和缺损的治疗；2. Mark Bartold 教授(澳大利亚)——(1)牙周病与系统病，(2)牙周病的化学药物治疗；3. Juergen Manhart 教授(德国)——修复材料的临床研究新进展；4. 赵士芳教授(中国)——牙外伤的治疗进展；5. 郭天文教授(中国)——全口义齿的修复要点。

报告会在杭州国际贸易中心饭店举行。欲参加会议请与以下地址联系获得报告名表，因会议正值2004年西湖博览会期间，请提前联系报名。

联系人：陈振忠　　**邮　编：**310006
地　址：杭州延安路395号　　浙江大学医学院附属口腔医院
电　话：0571－87217218　　**传　真：**0571－87217433