釉基质提取物治疗牙周骨内袋缺损的两种组织学愈合方式:临床病例报告

Two Patterns of Histological Healing in an Intrabony Defect Following Treatment with Enamel Matrix Derivative: A Human Case Report

Zeina Majzoub, Marina Bobbo, Fady Atiyeh, Giampiero Cordioli

Int J Periodont Restor Dent 2005;25:283~294(英文).

钟金晟 译　欧阳翔英 校

摘要　在最近的病例报告中,牙周骨内袋缺损经釉基质提取物治疗后,对人牙周组织再生的组织学观察得到了不同的结果。本例为46岁女性,下颌第一磨牙计划拔除,其远中根存在一处深的骨内袋缺损,对其使用釉基质提取物进行治疗。术中在牙石最根方的牙根表面做凹槽标记。术后9个月获取包括远中根及其周围牙周组织的组织块。组织学分析证实在邻面和根分歧表面存在2种不同的愈合方式。在牙根的远中面可见到新生的细胞性牙骨质、骨和有功能性纤维排列的牙周膜形成,即有牙周组织再生,而在根分歧表面则出现了骨固连。本报告显示了牙周骨内袋缺损经过釉基质提取物治疗后,在同一缺损内的愈合中出现了生物学多样性。导致这种多样性的宿主特异的内源性和/或外源性因素有待研究。

几项研究已经证实,在人类釉基质提取物(EMD: Emdogain, Biora)可以在原有病变的牙根表面上产生牙周组织再生,但是恢复程度不同。在一项包括10例病例的多中心研究中,10处骨内袋缺损经枸橼酸处理和EMD治疗后,其中的3例组织学检查显示在牙石标记的冠方区域出现了牙周组织的再生。这3例病例证实了结缔纤维分别插入了新生骨以及新生牙骨质中,同时观察到牙周膜(PDL)中的结缔组织纤维平行排列。经证实,在原牙骨质和牙本质表面均沉积了新生的细胞性牙骨质和无细胞性牙骨质。另外的3例缺损则产生了结缔组织附着/贴附,其余的4处病损则为长结合上皮性愈合。

Sculean等报告,2个上颌中切牙有一壁和二壁混合骨袋组成的深的骨内袋缺损,经EMD治疗后6个月拔除,组织学分析显示,在原来病变的牙根面分别形成了1.88mm和4.82mm的新生牙骨质,由细胞性牙骨质和无细胞性牙骨质混合组成,并有胶原纤维插入其中;其中一处缺损出现了1.77mm的新生骨,另一处则没有新生骨。

在另一项对人样本的研究中,用EMD治疗了2处一壁和二壁骨内袋缺损,分别于6个月和9个月后采集标本进行检查,只在骨内袋缺损最根方的标记处有非常少量的再生。只观察到有少量的新骨,但没有新生的牙骨质形成。未观察到任何的牙根吸收或固连。

本病例报告的目的在于说明人牙周骨内袋缺损经EMD治疗9个月后的组织学愈合情况。

译者　北京大学口腔医学院
北京海淀区中关村南大街22号　100081

图 1 (左) 术中颊面观:下颌第一磨牙远中根环形骨内袋缺损,并伴有穿通性根分歧病变

图 2 (右) 下颌第一磨牙术后 9 个月取活检前颊侧观。注意在根间区边缘龈组织轻微的炎症,软组织部分充填了根分歧的颊侧入口

表 1 基线和经 EMD 治疗后 9 个月时临床和影像学测量结果(mm)

位置	基线临床情况			术中骨情况		术后临床情况			影像学	
	PPD	REC	CAL	CEJ-骨嵴顶	CEJ-骨袋底	PPD	REC	CAL	基线	9 月后
远中	10.0	1.0	11.0	3.5	12.0	3.0	3.0	6.0	13.0	8.5
根分歧	12.0	0.0	12.0	5.5	13.0	3.0	3.5	6.5	9.5	4.0

EMD=釉基质提取物; PPD=牙周袋探诊深度; REC=龈退缩; CAL=临床附着水平; CEJ=釉牙骨质界

方法和材料

接受 EMD 治疗的患者为 46 岁女性,不吸烟,全身健康,无牙周手术的禁忌证。患者被诊断为广泛型中度慢性牙周炎,在下颌第一磨牙存在一处深的骨内袋缺损,被认为无保留希望。患者接受过系统的牙周治疗,包括所有象限的洁治、刮治和根面平整以及上颌和下颌左侧象限的根向复位瓣术。

试验牙未检查到殆创伤,下颌正中、前伸或侧方运动时也无接触关系,因此在治疗前未进行调殆或牙齿成形术。由于该牙重度的骨丧失、贯通性的根分歧病变以及多次牙周脓肿史,故计划拔除。患者被告知本科研项目的内容,并给予知情同意书,告知下颌第一磨牙经过 EMD 治疗后将手术去除远中根以及周围的牙周组织。这一研究已获得 Padova 大学临床牙科学院伦理委员会的批准。

术前、术后资料包括临床照片、标准平行投照 X 线片及术前和术后 9 个月的临床检查资料。临床指标包括探诊深度、龈退缩和以釉牙骨质界为参照点的临床附着水平(CAL)。使用牙周探针(XP23/UNC15,Hu-Friedy)进行临床测量,读数精确到 0.5mm(表 1)。骨水平的获得则通过影像学进行测量,方法是 2 位检查者将透明的毫米网格重叠到 X 线片上,利用远中根面的银汞充填物的根方边缘和和根分歧顶部做为参照点,测量骨缺损底部至参照点的距离,精确到 0.5mm(表 1)。

手术按以前文献报告描述的方法进行。所有的临床测量均由同一名临床医师完成。在光纤照明和放大回路增强可视性的情况下,使用 1/4 号球钻在远中根面沿着牙石的最根方做凹槽,作为组织学测量的标志。制备凹槽后,用手工和超声器械对凹槽冠方的根面进行刮治和根面平整,以获得坚硬的根面。对根面进行机械治疗过程中特别注意保持凹槽的完整性。

记录缺损的形态(图 1)、CEJ 到骨嵴顶和到骨缺损底部的距离。根据生产厂家的推荐,根面用 37%正磷酸局部处理 15 秒,用生理盐水进行彻底的冲洗。之后用 EMD 覆盖全部暴露的牙根表面,并超出缺损区少许。

术后给予患者非甾体类抗炎药 3 天,抗生素(多西环素 100mg,一天 2 次)10 天,并指导患者每天使用 0.2% 氯己定漱口 3 次,至术后 6 周。术后 7 天复诊,检查伤口情况并去除不稳定的缝线,其他的缝线在第 3 周去除。要求患者在伤口愈合足以进行通常的口腔卫生维护措施之前,避免机械性的菌斑控制。在术后 6 个月内,患者每个月复诊一次,强化口腔卫生,并进行专业的龈上菌斑控制;之后每 3 个月复诊一次。在任何的复诊时间内均未进行龈下刮治。

术后 9 个月(图 2)进行二次手术。在该牙的颊侧和舌侧翻全厚瓣,注意保持颊侧和远中边缘龈及根分歧区组织原状不被破坏,然后分根并拔除近中根(图 3a)。在分别距离牙根的远中和中线 1mm 和 2mm 处行垂直切口至骨面,切口向根尖向聚拢。垂直切口从龈缘向根

图 3a (左) 右侧下颌磨牙区域取活检过程中拔除近中根后的颊侧观。尽量保持远中根颊侧、中央和远中部位边缘软组织的完整性

图 3b (右) 连同周围软硬组织完整取下后的远中根

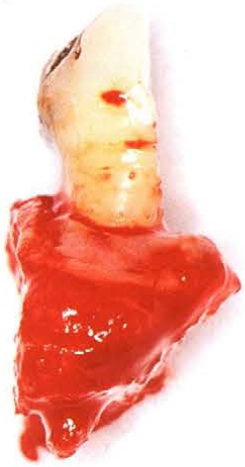

尖方向延伸大约 10mm,构成了一个三角形区域。然后使用涡轮手机、700L 号横切裂钻,在无菌水的冲洗下,沿切口贯穿远中根牙槽骨的颊舌侧,取出牙根连同周围的组织,包括颊侧的牙槽骨板以及邻面和根分歧处楔形的软硬组织(图 3b)。在取组织块和拔牙的位置放入 Bio-Oss(Geistlich),并用 Gore-Tex 膜覆盖以增高剩余牙槽嵴。通过根方的骨膜切口,使颊舌侧瓣松弛,并冠向复位,将膜完全覆盖。

组织块立刻用无菌生理盐水冲洗,置入 10%中性福尔马林溶液中固定。标本固定后,用 5%甲酸脱钙 4 周,然后石蜡包埋;沿近远中方向、与牙根长轴平行、间隔 50μm 做厚度为 5~6μm 的系列切片。将牙根中线-远中最大面积的互相间隔 50μm 的 4 张切片进行苏木精-伊红和三色染色,在光镜下观察并进行组织学分析。对凹槽冠方的新生牙骨质、结缔组织附着或贴附以及骨再生进行线性测量。同时对定性的组织学指标进行评价,包括牙根吸收、固连、新形成结缔组织纤维的方向、形成的牙骨质类型和炎症情况。

结果

临床和影像学结果

患者在术后 9 个月的愈合阶段内对牙周维护的依从性很好。除了根分歧区域外,患者可以保证理想的菌斑控制。根分歧区域部分由牙根间的软组织充填,因此口腔卫生维护器具难以进入(图 2)。

术中远中根骨缺损的形态学特征证实了在牙根所有的 4 个表面均存在牙槽骨的水平吸收以及环形的骨内袋病损。远中和根分歧侧术前的附着丧失分别为 11.0mm 和 12.0mm。术后 9 个月,相应的附着获得分别为 5.0mm 和 5.5mm,探诊深度分别降低 7.0mm 和 9.0mm。X 线片上可以观察到明显的新生硬组织,在远中和根分歧侧骨高度增加分别为 4.5mm 和 5.5mm (图 4),远中邻面区域骨嵴顶硬骨板清晰。术前以及术后9 个月牙髓活力阳性;牙齿动度在基线时为 2 度,活检前减至少于 1 度。

组织学和组织形态学结果

在远中根的远中面和根分歧区为 2 种截然不同的组织学愈合方式(图 5),远中面为再生,而在根分歧侧则为骨固连。

在远中根邻面凹槽的冠方可以观察到新生牙骨质、骨和结缔组织附着的组织再生(图 6,7)。新生的牙骨质厚度均匀一致,主要为细胞性牙骨质,其内埋有牙骨质样细胞,沉积在原牙骨质表面。在牙根的冠方可见新生牙骨质与牙根面之间有人工裂隙,可能与标本制作有关。新老牙骨质的界面处未发现吸收陷窝。这提示在新生牙骨质形成之前原牙骨质表面未发生吸收。新生牙骨质和新生牙槽骨之间有致密的结缔组织层,纤维插入这 2 种组织中,并且按照功能性纤维的方向排列。尽管并非在所有的切片中都能清晰地辨别新生牙骨质的最冠方位置,但新骨的形成似乎与牙骨质的沉积相平行,并贯穿了病损的大部分位置。经过组织形态学测量,在标记凹槽的冠方,新生牙骨质约为 3.22mm,而骨则增加了 3.63mm。

图4a 基线时的根尖片

图4b 术后9个月X线片显示远中和根分歧区域的骨内袋病损出现骨新生,远中邻面骨嵴顶硬板清晰

图5(右) 中间切片的组织学整体观显示远中根的邻面(左)和根分歧(右)情况。邻面证实在红色箭头所标区域内有新生牙骨质、骨和结缔组织附着的再生。在根分歧侧蓝色箭头所标区域内可见骨固连愈合(苏木精-伊红染色;×3)

在根分歧侧根面上,与结合上皮相对应的边缘龈结缔组织有炎症细胞浸润,位于骨嵴顶上方越隔纤维中,独立成簇。在原牙骨质表面,从凹槽至其冠方4.17mm处可见新生的致密皮质骨与之直接接触,呈多层状排列,其内大量的骨细胞埋入。在一张苏木精-伊红染色的切片中,凹槽区域内有一小片矿化的有细胞的组织,最初被认为是牙骨质样物质。在距此50μm远的另一张切片上也出现了同样的与牙根相关的牙骨质样的组织,与牙槽骨部分融合,无法与之区分。在原牙骨质表面可见大量的小而浅的吸收陷窝,骨与牙骨质交界处互相交错嵌合,提示在牙根表面继发矿化组织形成之前,根面有活动性吸收(图8~10)。

讨论

本项人类组织学病例报告证实牙周骨内袋缺损经过EMD治疗后,附着水平显著改善,影像学上出现了骨新生,但组织学显示出2种愈合方式,在邻面为牙周组织再生,而在同一牙根的根分歧面的大部分区域则为骨固连。

远中根邻面的牙周组织的再生,与其他病例报告的组织学结果相类似。在病损冠方出现的新生牙骨质与原牙骨质之间的裂隙可能是标本处理过程中的人工裂隙。病损根方部分新生的牙骨质与根面结合牢固可以证明这一点。尽管如此,仍无法排除人为造成的微小裂隙是由于再生的牙骨质与牙根硬组织之间连接薄弱引起的,这与人牙经过引导性组织再生术后形成的牙骨质相类似。以前的研究显示骨再生与结缔组织附着的形成不一致,但本研究结果与之不同,本病例中骨的再生与牙骨质的沉积相平行。

本报告中观察到的骨固连看似不是暂时的现象,早期固连在创伤愈合的后期会消失,牙周膜间隙重建。而本病例中的固连与之不同,在术后9个月,在凹槽冠方的整个牙根表面仍可观察到固连,可说明骨固连的不可逆性。在同一牙根的邻面经过术后同样时间的间隔,已经出现了再生性愈合,这也证实了骨固连的永久性,不会再产生修复性牙骨质,也不可能再重建正常的牙周膜间隙。

形成与裸露根面直接接触的骨组织是经过某些牙周治疗后常见的现象。已有报道显示,许多方法和材料治疗牙周骨内袋缺损后,会有不同程度的牙根吸收和骨固连,其中包括新鲜的髂骨骨髓、血小板衍生生长因子(PDGF)与枸橼酸处理根面的联合应用;骨形成蛋白(BMP)-2、BMP-3(骨生成蛋白)与脱矿冻干骨异体移植(DFDBA)的联合应用;成骨蛋白(OP)-1和根面脱矿处理。在经过新鲜髂骨骨髓治疗处的骨固连,是由于移植物中存在有活力的骨细胞,这些细胞在牙周再生组织中发挥直接或间接的作用所致。在使用生长因子的牙周治疗中,骨固连的发生很难解释,这是由于缺少

图 6 远中面高倍图像证实在牙石底部标记凹槽(N)的冠方有新附着装置。骨缺损冠方的新生牙骨质与牙根之间形成了人工裂隙;骨再生与新生牙骨质的沉积相平行（箭头之间)(苏木精-伊红染色;×8)

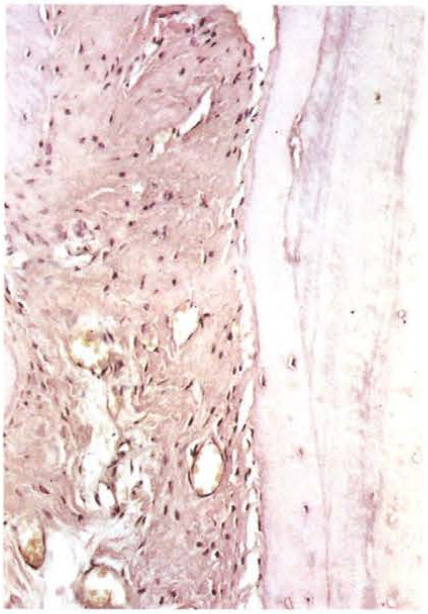

图 7 图 6 方框区的高倍图像显示了新生的细胞性牙骨质,其内插入了结缔组织纤维并沉积于原牙骨质之上(苏木精-伊红染色;×62)

图 8 远中根根分歧区域显示在牙石底部标记凹槽(N)冠方再生骨与根面之间的骨固连（箭头)(苏木精-伊红染色;×6)

细胞的特异性、大多数分子介质具有广泛的生物学活性以及在伤口部位分子信号之间有复杂的相互作用。经过枸橼酸处理过的牙齿，骨固连的发生率高于未经酸处理的牙齿。病损深度及范围越大,发生率越高。而且,牙根吸收和骨固连与结缔组织的附着量显著相关,这表明牙根吸收和固连通常发生于处理过的牙根表面结缔组织修复完成之后。

除了手术方法和/或再生材料的固有因素外,外部刺激如殆力和咀嚼功能也是牙周膜中细胞转化的调节因素和愈合反应的调节因素。据报道与研究相关的因素如动物和病损模型也会影响固连的发生，牙埋入模型更易发生固连。

根分歧部位的骨固连难以用现存的与 EMD 治疗有关的体外、动物和人体组织学研究结果来解释。有关 EMD 对不同细胞作用机制的体外研究结果是相互矛盾的，至少部分是矛盾的。这些研究结果的不一致是由于 EMD 浓度、细胞株和细胞密度、细胞生长环境以及所用的实验设计和方法不同所致。EMD 已显示可以显著刺激人牙周膜细胞的增殖，调节人牙周膜细胞的基质合成，增强牙周膜成纤维细胞在被覆 EMD 的培养板上的附着和伸展。尽管在将体外实验结果用至实际的伤口愈合过程要十分谨慎，但 EMD 对牙周膜细胞的这些作用以及对上皮增殖的抑制作用与牙周再生的需要是一致的，临床和动物实验研究结果显示，EMD 可以预防移植牙和再植牙发生固连。

关于 EMD 对骨细胞系的分化、有丝分裂和生物合成的特异作用，所报道的研究结果也不一致。然而大多数体外和动物研究显示 EMD 具有骨促进作用。鉴于 EMD 固有的多功能特性不能证明其在有再生-固连混合愈合的伤口部位只发挥选择性的作用，经过对同一牙根 2 处相邻位置产生不同愈合方式的外源性因素和/或内源性因素进行分析,提示根分歧处的固连可能与以下因素有关。

首先是根分歧侧的病损基底部残留酸的潜在作用,它可以导致牙周膜冠方部位和根间骨嵴顶严重的化学损伤,而它们则为牙骨质和牙周膜再生提供细胞成分。这可能是由于根分歧病损底部难于进入，致使用于处理根面的正磷酸只是部分被冲净。低 pH 值的正磷酸的

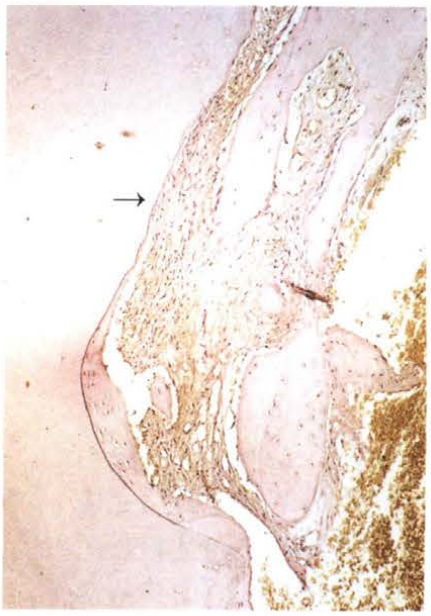

图 9a 图 8 下方方框区的高倍图像显示类似于细胞性牙骨质的物质呈薄层状附着于牙根表面，向冠方渐薄并消失(箭头之间)。与纤维方向平行的结缔组织将这种组织与新生骨之间分开(苏木精-伊红染色;×25)

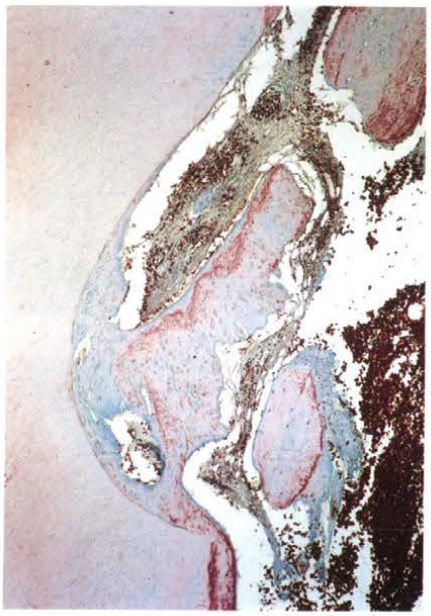

图 9b 在与图 9a 所示切片距离 50μm 远的另一张切片上，骨与牙骨质样物质在凹槽处(N)呈针尖样的融合(三色染色;×25)

图 10 图 8 上方方框区域的高倍图像显示呈多层排列的新骨与根面之间的骨固连。原牙骨质显示出大量的小而浅的吸收陷窝，与骨的外形形成良好的交错关系(苏木精-伊红染色;×50)

坏死作用会影响参与牙骨质和结缔组织形成的前体细胞的活力和继发的愈合潜能。本研究采用了根面处理，以去除玷污层从而使 EMD 蛋白能够沉积在无有机残留的牙根表面。根面处理常用的制剂是 37%正磷酸、pH 值为 1 的枸橼酸或是中性的 24%乙二胺四乙酸(EDTA)。这 3 种处理剂均能获得满意的治疗结果，然而，不采用任何化学根面处理获得的阳性结果也证实，在使用 EMD 治疗过程中不一定需要采用特异性的化学根面处理以获得额外的临床辅助效果。因此需要进一步研究根面处理与 EMD 联合治疗的潜在作用。

其次，根分歧区域边缘牙龈的炎症可能会改变间充质细胞表型的表达，或改变 EMD 对这些细胞的多功能作用。在整个随访期间邻面菌斑和出血指数都被控制在理想水平，但在第一磨牙的根分歧区域由于难以清洁而始终表现出炎症体征。

第三，根分歧区的根面具有不同的与牙骨质性质相关的固有特性，并有根面凹陷的存在，为组织的修复提供了不同的基础。

本报告中在标记凹槽处出现的骨固连愈合方式，与用 DFDBA 和骨生成蛋白植入治疗人骨内袋病损而形成的骨与牙骨质的“针尖”融合相似。与本报告相似，那些作者观察到在 3 至 4 张系列切片中骨与牙骨质互相融合，在之后的切片中骨与牙骨质被牙周膜间隙分开。他们指出这种形式的固连与替代性固连不同，猜测它的发生可能是由于牙周膜的形成没能跟上牙骨质和骨的快速形成。

本病例报告有限的信息可得出的结论是用 EMD 治疗骨内袋缺损产生了满意的临床结果和影像学结果。然而，在本病例所采用的手术方法和存在的临床条件下，术后 9 个月发生 2 种组织学愈合方式，牙根的邻面出现了牙周组织的再生，而根分歧的大部分表面则出现了骨固连。关于导致不同愈合方式的宿主特异性的内源性和/或外源性因素，则需进一步的研究。