一例合并关节病的安氏Ⅱ²患者的正畸治疗:病例报告

Class II, Division 2 Treatment in a Dysfunctional Patient :A Case Report

Raffaele Schiavoni, Vittorio Grenga

原载 World J Orthod 2002; 3:342~348(英文).

杨雁琪 译　傅民魁 校

在错𬌗畸形治疗计划的制定过程中,颞下颌关节功能障碍对治疗计划有着重要的影响。本文介绍了一例由颌面外科医生转来做下颌前徙术术前正畸的安氏Ⅱ²患者。由于发现患者同时存在颞下颌关节功能障碍,导致了治疗计划的更改,避免了手术。

关于髁突位置与颅面部疼痛的关系的研究已有很多。如果髁突没有位于关节窝的中央,则往往会伴随颞下颌关节功能的紊乱。在各种类型的髁突移位中,髁突后移位是导致颞下颌关节功能紊乱的最主要因素。然而,相当多的人髁突处于后移位置,却没有任何关节症状。这说明髁突后移位并不一定代表颞颌关节的功能紊乱。深覆𬌗同时上前牙舌倾,将使下颌被迫后缩,产生髁突后移位。深覆𬌗的形态特点会增加颞下颌关节所承受的压力。其他一些情况比如非功能性运动、过大的精神压力及不良的咬合也是导致颞下颌关节功能紊乱的不利因素。人们认为颞下颌关节在形态及功能都正常的情况下,髁突应该位于关节窝的中央。据此,医生在治疗颌面疼痛的关节病患者时,需要设法将髁突引导到关节窝的中央位置。

下面的病例将使大家充分认识到对于那些同时患有颞颌关节功能紊乱,髁突后移位的错𬌗患者,虽然关节问题并不是她的主诉,但详细的分析她的关节问题仍然具有重要意义。

诊断及治疗计划

译者:北京大学口腔医学院
北京海淀区中关村南大街 22 号　100081

患者女性,36 岁,由颌面外科医生转来要求做下颌前徙术的术前正畸治疗。治疗目的是建立 I 类磨牙及尖牙关系。患者仅要求改善前牙及笑线的美观。临床检查发现双侧关节开闭口有杂音(摩擦音)。患者偶有关节疼痛及肌肉敏感。

治疗开始前,向患者交代了两种可供选择的治疗方案。正畸外科联合治疗可以解决美观及咬合问题,但是由于患者存在之前未被发现的关节问题,也可以考虑另一种创伤较小的治疗方案。

4 年前患者接受了一次正畸治疗,拔除了 4 颗双尖牙。从正畸医生的角度来看,患者面型欠佳,双颌后缩,轻度开唇露齿。颜面对称。口内检查,双侧磨牙、尖牙关系为 II 类,前牙深覆𬌗,上颌切牙舌倾。下颌 Spee 曲线深(图 1)。X 线检查及头影测量分析显示双颌后缩(SNA 77°, SNPg 71°),前牙深覆𬌗(9mm),其他垂直向指标无异常(FMA‖平面与眶耳平面成角‖25°)。与正常值相差最大的是上颌切牙倾斜度(84°),以及上下中切牙成角(159°)。

通过颅底位 X 线片定位,确定了髁突断层片的拍摄位置,以利于以后拍摄的髁突断层片在同一位置重叠。

图 1　患者女性，36 岁，安氏 II 类 2 分类前牙深覆𬌗

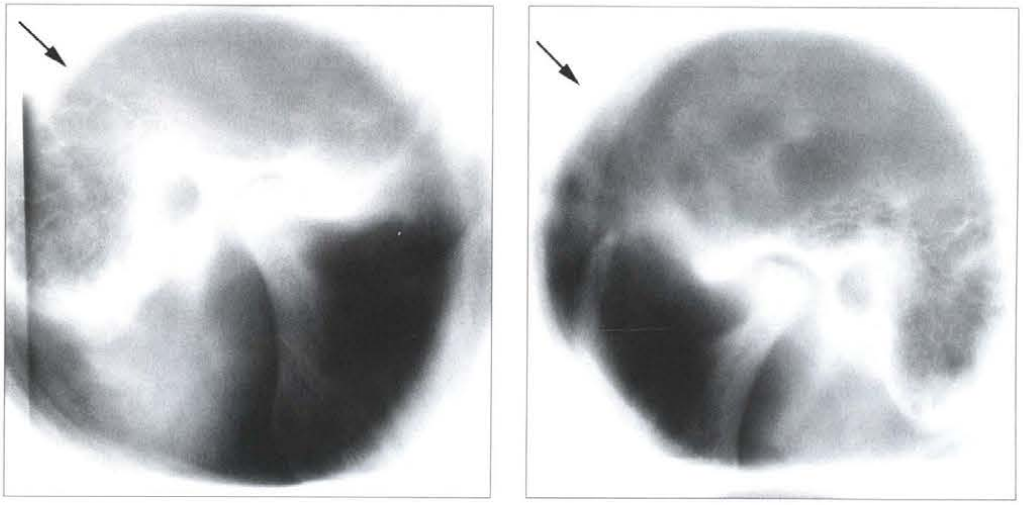

图 2　治疗前患者双侧髁突断层片。双侧髁突后移位，左侧髁突形态异常

通过重叠髁突断层片，可以在颌位及咬合改变时精确评价髁突与关节窝的位置关系。之后拍摄的髁突断层片均采取相同的投照角度及断层深度，使重叠时的误差最小。通过定位的关节断层片，发现双侧髁突移位，髁突形态不正常，左侧更明显（图 2）。

根据关节盘复位的理论，并且考虑到单纯机械的前移下颌到新的位置并不会建立稳定的咬合，作者在治疗中并未使用𬌗垫。

治疗计划

1. 排齐上颌牙列，矫治上切牙舌倾。改善患者的笑线美观（这也是患者的第一主诉），解除前牙闭锁。

图3　上颌粘接0.022×0.028英寸MBT直丝托槽。应用0.019×0.025英寸热激活镍钛方丝。注意咬合开始打开

图4　上下颌矫治器粘接完全，后牙使用锥形树脂垫打开咬合

图5　双颌0.019×0.025英寸不锈钢方丝，同时应用颌间牵引

2. 排齐下牙列，纠正下颌Spee曲线，升高后牙，打开咬合。
3. 建立磨牙尖牙的I类关系，通过应用后牙锥形树脂垫（抬高咬合）及II类颌间牵引重新确定下颌位置。应用磨牙及双尖牙区的垂直牵引，使用3.5盎司皮圈，全天戴用，吃饭时间除外。
4. 精细调整，结束。
5. 下颌舌侧固定保持，上颌Essix保持器。

治疗步骤及原理

首先粘接上颌直丝弓矫治器（0.022×0.028英寸MBT矫治器），初始弓丝使用0.016英寸镍钛圆丝。3个月后，换为0.019×0.025英寸热激活镍钛方丝。使用Orthoform III弓形（3M Unitek, Monrovia, CA. USA）。上牙列完全整平后，前牙咬合稍打开（图3），加用后牙锥形树脂垫，粘接下颌矫治器，应用0.016英寸镍钛圆丝（图4），随后更换0.019×0.025英寸热激活镍钛方丝。

第一阶段排齐整平结束后，双颌应用0.019×0.025英寸高弹性弓丝压低前牙，整平Spee曲线。达到目的后，双颌应用0.019×0.025英寸不锈钢方丝，同时应用轻力垂直牵引升高下颌后牙，彻底纠正Spee曲线打开咬合（图5）。

图 6 患者结束时的面殆像

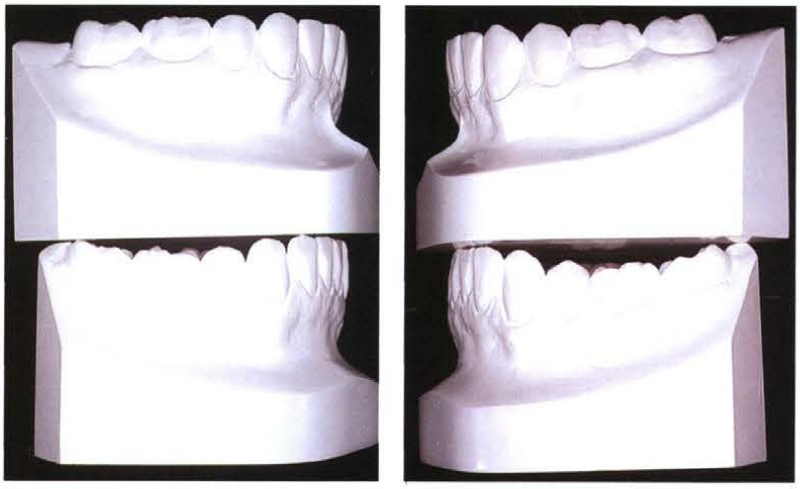

图 7 下颌治疗前后的石膏模型,Spee 曲线得到纠正

颌间垂直牵引使用 5 个月后拆除后牙殆面树脂垫。此时咬合已经打开,并且通过应用轻力 II 类颌间牵引已经建立了 I 类磨牙关系。

治疗 18 个月后,拆除矫治器(图 6)。

治疗结果

治疗结束后,患者双颌后缩的情况依然存在。但是由于下颌向后下旋转(FMA 从 25°变为 28°),面下 1/3 高度增加,颏唇沟变浅,使患者的正面观及侧貌看起来更加协调。

通过治疗,获得了磨牙尖牙的 I 类咬合关系,下颌 Spee 曲纠正,咬合打开(图 7)。头影测量分析显示(图 8,表 1)各矢状向指标没有太大变化,下颌稍前移(SNPg 角,73°)。FMA 角增加(从 25° 到 28°)显示下颌向后下旋转;上中切牙与腭平面成角显著增加(从 84° 到 94°)。下颌切牙唇倾,下切牙与下颌平面成角从 87°增加到 100°。

Wits 值治疗前 8.5mm,治疗后 3.5mm,可能是由于殆平面发生了顺时针旋转。应用 II 类颌间牵引以及下颌后牙升高所导致的下颌的向后下旋转共同导致了殆

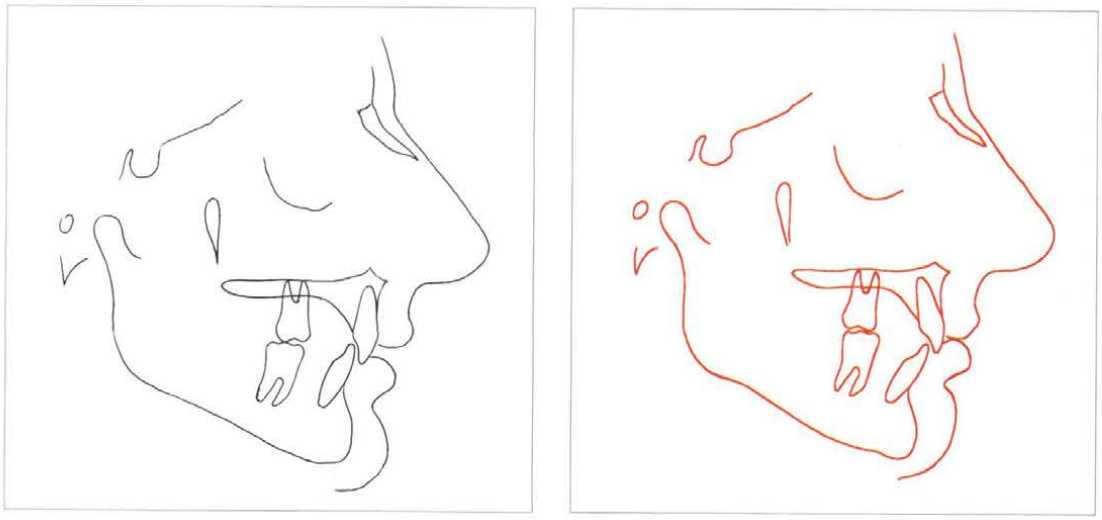

图 8 治疗前(a)治疗后(b)的描记图

表 1 治疗前后的头影测量结果

	治疗前	治疗后
角度(度)		
SNA	77	77
SNPg	71	73
ANPg	6	4
SN/ANS-PNS	10	9
SN/Go-Gn	39	41
ANS-PNS/Go-Gn	29	32
FMA	25	28
Mx1/ANS-PNS	84	94
Md1/Go-Gn	87	100
U1 - L1	159	133
线距(mm)		
Wits	8.5	3.5
Overjet	4.5	2.8
Overbete	9	3

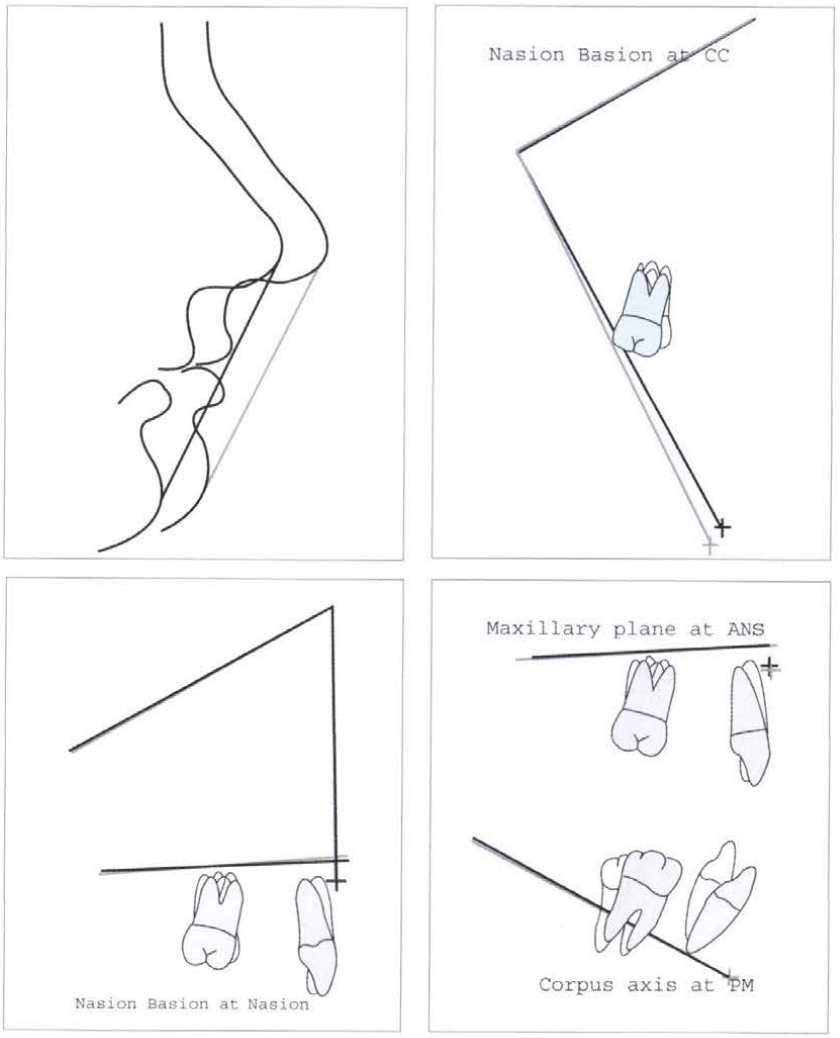

图 9 重叠图显示Ⅱ类关系的纠正主要是通过牙齿的移动实现的

平面的旋转。

重叠图(图 9)显示Ⅱ类关系的解除主要是由于牙齿的移动。FMA 角增加，下颌在向后下旋转的同时也向前移动，因此颏前点(Pg)位置基本稳定。上前牙发生了相应的转矩移动，下颌切牙及磨牙向前移动。

颞颌关节的功能检查未发现阳性体征(弹响，摩擦音 等)。颞颌关节的 X 线检查显示双侧髁突位于关节窝的中央；左侧髁突已发生改建(图 10,11)。

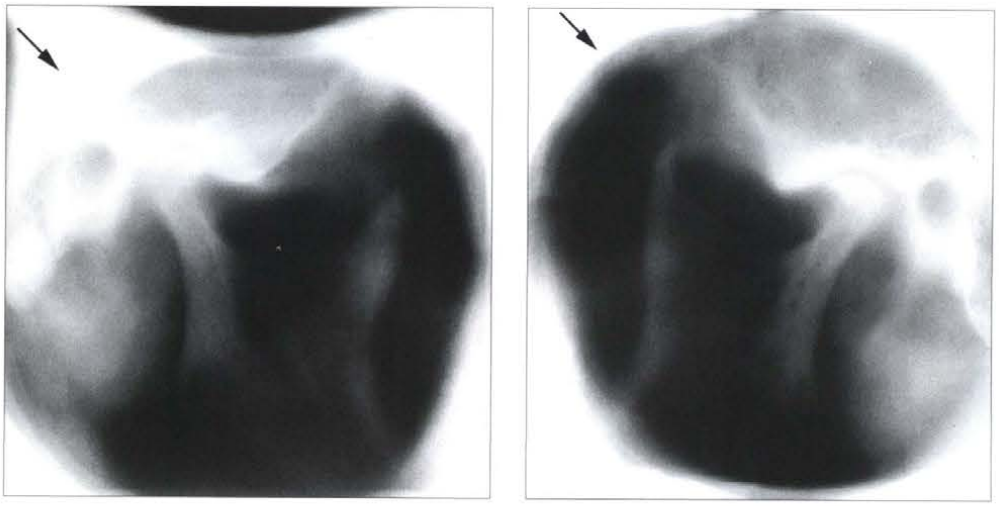

图 10 治疗后双侧颞下颌关节的断层片。双侧髁突位于关节窝的中央，左侧髁突改建

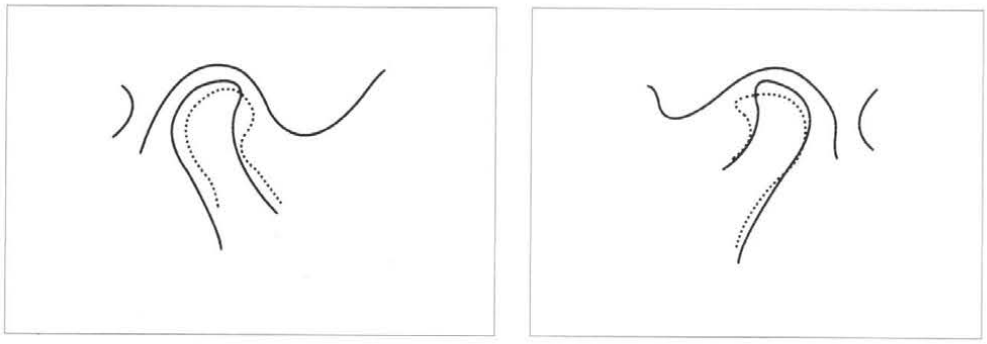

图 11 治疗前（实线）及治疗后（虚线）固定投照角度的髁突断层片重叠图

治疗过程中髁突从后缩的位置移动到正常的位置，下颌在水平向及垂直向上重新定位。后牙伸长，下颌向前移位则使下颌稳定于新的位置。而髁突的平移及正常的开口运动也有助于下颌的重新定位。

一些学者提出，当前牙垂直向失控，出现深覆殆时（例如患者第一次的拔牙正畸治疗对 Spee 曲线失控），下颌弓丝在关闭间隙的过程中会导致下前牙与上切牙的舌侧导面接触，这样会对下颌产生向远中的力量。

通过正畸治疗建立的咬合是否稳定，髁突在新的位置上是否稳定，以及髁突形态的改善能否持久，这些都必须通过长期的观察才能确定。