临床病例报告

在美学区域采用多颗相邻种植体即刻种植修复来维持邻间龈乳头——10 个复查 2～7 年的病例报道

Maintenance of Interdental Papillae in the Esthetic Zone Using Multiple Immediate Adjacent Implants to Restore Failing Teeth—a Report of Ten Cases at 2 to 7 Years Follow-up

Tidu Mankoo, BDS

原载 Eur J Esthet Dent 2008;3(4):304～322.(英文)

陈 波 译

摘 要

相邻多颗上前牙缺失的种植修复，在美学来讲是一个很大的挑战。通常认为，在缺牙区域植入相邻种植体会导致软组织美学效果不佳，尤其是就种植体之间龈乳头来说。基于这一点，通常，在美学区域避免在相邻部位植入种植体。但对于上颌相邻多牙缺失，即刻植入相邻种植体，在维持邻间龈乳头结构方面可能会有一定优势。本文报道了10个病例2～7年的追踪随访结果。本文的结果阐释了病例选择的重要性，强调有必要增加对在不同情况下植入种植体后组织生物反应的理解。显然，拔牙后即刻植入种植体和在已愈合的牙槽骨进行种植，在组织改建方面会有所不同。牙龈生物型、唇侧组织厚度对于唇侧组织外形维护和美学效果的获得也非常重要。要针对不同病例采用适宜的治疗。本文中展示的病例种类很多，都是作者自己私人诊所的患者，结果提示，作者采用的方式可作为在前上颌区域种植修复时一种选择。

种植是现在美学和修复领域的一种主要治疗模式，在美学敏感区域修复缺失牙时，种植更常常是治疗的首选。但是，软组织美学修复常常存在一定的挑战，尤其是对于唇侧组织外形和种植体邻间龈乳头而言。

我们现在知道，无论使用何种种植系统，在种植修复体周围都会发生软硬组织的改建，而且这种组织改建受很多因素影响。现在最为接受的概念是“生物学封闭”的建立，也就是通常所指的种植体－基台界面处的“生物学宽度”。从临床的角度来看，种植体周围的生物学宽度的概念应该被看作是三维的区域，代表机体试图在种植体周围形成生物学封闭——即骨组织在三维方向上改建，形成足够的空间，以在骨组织和上皮组织之间容纳结缔组织。这种改建的程度认为可能受以下因素影响：①种植体－基台界面与周围骨组织在水平向和垂直向的位置关系；②种植体基台连接形式；③种植体上部部件取卸和置换的频度；④穿龈部件的材料（即是钛金属、烤瓷、铸瓷、氧化锆、金还是塑料）；⑤穿龈部位的修复体形态设计；⑥软组织的厚度。在我们的临床治疗操作中，临床医师希望能预期到这种改建对于最终

译者 北京大学口腔医院种植科
北京海淀区中关村南大街22号 100081

结果的影响，据此进行治疗设计，采取能够适应这种改建或者弥补将可能出现的软组织以及骨组织的变化。

美学区域种植治疗的目的是获得与患者的微笑自然协调的永久修复效果。高笑线以及菲薄牙龈生物型都难以获得持久的美学效果，特别是唇侧软组织随着时间外形会发生变化。目前的共识是，对于大多数单牙缺失的情形，要比多个相邻牙齿的缺失，种植修复的美学效果更容易获得。现在比较流行的观念是，在美学敏感区域要避免在相邻部位植入种植体。

近年来，因为手术创伤大大减小，不翻瓣即刻种植技术的应用也越来越多。虽然这种治疗模式就外科方面而言对患者来说很有利，但是，从长期临床结果来看，特别就唇侧骨板和牙龈组织的稳定性来说，却未必很有优势。当采用这种技术时，组织退缩和唇侧组织量的丢失都是常见的风险，这使得许多临床医师建议采用额外的手术如生物材料移植和自体组织移植，以期望提高软组织结果的可预期性。这些额外的手术需要更高程度的手术技巧，而且在小的区域，如一个拔牙位点，操作起来并不容易。

临床经验表明，通过不翻瓣技术在拔牙窝即刻植入种植体，这种情况下的骨改建，不仅在水平向和垂直向的吸收减少，而且有利于促进相邻位点邻间骨高度的维持。但如果冷静思考，会意识到唇侧骨板有可能不能维持，存在唇侧组织变薄的风险，从而导致组织的退缩（图7）。但与单牙种植相比，从美学角度来看，上述风险对于多颗相邻种植体影响未必很大。尤其是缺失牙位于中线两侧时尤其如此，这种退缩往往是对称的，覆盖一个更广泛的区域，所以看起来就不明显了。但尽管如此，仍建议采取措施，来减少唇侧组织量的丢失。这将在下面详细讲述。

本文展示了作者自己私人诊所的 10 个临床病例，为多颗相邻上前牙缺失，采用不翻瓣即刻种植技术，随访时间2~7年。这些病例各不相同，能够代表在日常临床工作中常见的病例类型。

注：病例 1（图 1~4）、病例 2（图 5~8）、病例 3（图 9~12）、病例 4（图 13~16）、病例 5（图 17~20）、病例 6（图 21~24）、病例 7（图 25~28）、病例 8（图 29~33）、病例 9（图 34~39）、病例 10（图 40~44）。

材料和方法

所有的病例都是采用不翻瓣即刻种植技术，修复 2 颗或 4 颗相邻前牙，最终修复为粘接固位，采用高强度氧化铝饰瓷单独修复（Procera 氧化铝饰瓷，瑞典哥德堡 Nobel Biocare）。采用了多种种植系统和部件，包括 Replace Select，Nobel Replace Tapered Groovy，以及 Nobel Perfect（Nobel Biocare，瑞典）以及 Ankylos 种植系统（德国曼海姆 Dentsply Friadent）。这些种植系统采用钛基台、金基台或氧化锆基台，按照生产厂家所建议的扭矩，连接到种植体上。外冠采用全瓷冠，通过玻璃离子水门丁（Fuji I，GC，日本东京）粘接固位。牙冠粘接前，基台螺丝孔用小棉球和玻璃离子水门丁封闭。所有的病例中，都是直接进行了永久基台永久冠修复，没有进行临时基台临时冠或永久基台临时冠的过渡修复，组织的成熟在永久冠戴入后完成。

所有的治疗都是在 4.8 倍目镜下进行，无创拔除患牙，尽可能减少对周围软组织和骨组织的创伤，然后在放大目镜下仔细搔刮拔牙窝，并检查唇侧骨板的完整性。患者术前预防性使用抗生素，如青霉素 V 250mg，4/d；或头孢氨苄 500mg，2/d；或氯林可霉素 150mg，4/d。抗生素连用 5 天，第一次服药在术前半小时左右。采用常规方式进行种植体的植入。先锋钻的方向靠向拔牙窝腭侧骨壁，在备洞过程中要使得种植体的植入方向对向切缘，同时要保证紧贴腭侧壁。注意去除根方所有可能的肉芽组织。种植体植入的位置要远离根尖骨缺损区域，根据骨缺损的大小，这些骨缺损区域可以任其自然愈合，对于较大的骨缺损，也可以在种植体植入前植入无机骨代用品(Bio-Oss,Geistlich AG，Wolhusen，瑞士)。种植体距牙槽窝唇侧骨壁至少要有2mm，无机骨代用品紧密填塞在间隙内，直到种植体颈部水平。种植体顶部要位于将来希望获得的修复体龈缘水平下 2~3mm。病例 7 则是唯一的一个例外，该病例采用了扇形边缘种植体，种植体植入更浅，在唇侧相当于将来龈缘下方 1~1.5mm。在病例 2、3、6、7、8、9、10 中，安放愈合基台，然后采用局部固定义齿进行过渡修复，在桥体部位掏空，然后用重衬材料在愈合基台上进行重衬塑形。局部固定义齿要么采用 Rochette 粘接桥，采用树脂改良的玻璃离子粘接剂（Fuji Ⅱ LC,GC）与相邻牙齿粘接（病

例6、7)，或者采用传统固定桥，依靠经过牙体预备后的邻牙作为基牙，采用临时粘接剂（Tempocem，Minerva Dental Ltd,Cardiff，英国）进行粘接（病例2、3、8、9、10)。注意邻间区的形态要有助于为邻间龈乳头提供支撑，采用少量的粘接剂来封闭愈合基台和桥体之间的间隙，特别注意清理干净所有多余的粘接剂。在病例1、4、5，种植体植入后直接安放了临时冠。

这些病例类型多样，反映了日常临床的真实情况，其中既有厚而平的牙龈生物型，也有菲薄高弧型的生物型，采用2颗或4颗相邻种植体。有些患者口内除了上颌前牙区域，还有其他部位种植修复。所有病例唇侧牙龈的稳定性都较好或很好，尽管有些病例牙龈有少量退缩（1~1.5mm)，但这在即刻种植非常普遍。在一些早期病例，这可能主要由于当时采用的修复体穿龈形态过突导致。有些病例则是特意造成的（病例1、5)。后来的病例牙龈稳定性改善，因为后来设计的修复体穿龈形态更窄，而且突度减小。事实上，一些病例通过采用缩窄和减小修复体穿龈部位的突度以及结缔组织移植（病例6、7、8)，获得了组织的冠向增量。病例5显示唇侧组织变薄最为明显，可以看到金属透影。该病例提示，在牙龈生物型为厚型时，才可以考虑使用扇形边缘种植体或将种植体植入在牙槽嵴顶的上方。另外，为了尽量较少金属透影的情况，应考虑在种植体植入时，在种植体愈合基台与唇侧牙龈之间通过结缔组织移植进行唇侧组织增量。临床经验表明，通过这种方式增加唇侧牙龈组织的厚度可以获得更好的牙龈组织的唇侧稳定性。在病例6，种植体植入后，采用夹心法，在愈合基台和唇侧牙龈之间进行了结缔组织移植。病例8也采用这种手术对侧切牙位点进行了组织增量。病例10，仅在软组织质量特别差的上颌中切牙进行了结缔组织移植。有趣的是，我们发现病例10进行了结缔组织移植的位点，组织质量以及美学效果都好于其他3个位点，其他3个位点处的组织开始显示变薄。这显示组织的厚度对于唇侧牙龈的美学非常重要。所有的10个病例随访时间都在2年以上。

结果和讨论

龈乳头的稳定性评估：比较治疗前后邻间龈乳头。以尖牙近中（侧切牙和尖牙之间）的龈乳头作为参照，测量龈乳头的相对水平和稳定性。

在所有病例，除了病例5，龈乳头和牙龈的结构都得到了很好的维持，特别是邻间骨间隔的高度得到了很好的维持，这在X线片显示很明显，在一些病例尤其明显，这些病例中邻间骨既细又高。因为采用不翻瓣即刻种植技术，在这些病例中没有发生拔牙后常见的邻间骨的变平。唯一的例外是前面提到的病例5（图17~20)，该病例邻间骨变平，而且牙龈有轻度的退缩。但这是我们应用扇形边缘种植体的早期病例。很显然，这个病例中，可能是由于种植体植入过深而致。其他所有病例中牙龈及骨水平都得到了很好的维持。

病例1（图1~4)，特意将种植体植入到较深的位置，以希望增加临床冠的长度。种植体植入的深度是位于将来希望达到的唇侧牙龈水平根方2~3mm。即便是在修复后5年复查时，仍维持很高的邻间骨高度。病例2（图5~8)，在治疗前邻间龈乳头已经有一定程度的变平，但7年后的随访显示，龈乳头不但得到了维持，甚至有一些改善（图7、8)。尽管为了弥补切牙的磨耗，特意加长了修复体的牙冠，这个病例中唇侧牙龈的退缩更为明显。

病例7（图25~28)，可以看到2个种植体之间的龈乳头保持稳定，但看起来要短一些，这是因为唇侧龈缘向冠方移位，所以使得临床冠变短。患者希望牙齿较治疗前短一些。通过穿龈结构的突度降低和缩窄，而特别获得这种效果。在一些病例中可以看到唇侧组织量的丢失，但这种组织的吸收与单牙种植修复相比，分布在一个更广的区域，从美学的角度来看就不那么明显。应用无机骨代用品也可能是减少唇侧组织量减少的重要因素。

也许，最明显的病例是病例9（图34~39)。这是一个牙周病患者，牙齿存在附着丧失。这个病例在种植体植入时就预测到会有不可避免的组织退缩，但如同大多数牙周病病例，切牙伸长唇倾，但最终修复体的切端更偏腭侧和根方，这样使得最终的美学效果较好。拔牙后，植入的种植体位于牙槽嵴上方1~2mm，因为种植体基台连接界面位于牙槽嵴顶上方，这样可能会避免反复取卸安放部件的影响。通过愈合基台和临时桥来支撑邻间龈乳头。3年后的随访X线片显示良好的治疗结果。

分析获得这些治疗结果的背后机制是非常困难

图1 病例1 患者上颌 2 颗中切牙桩冠修复，牙冠反复脱落，最后患者因根折而无法保留。侧切牙的贴面也不完全，而中切牙龈缘过于偏向冠方，牙齿显得又短又方

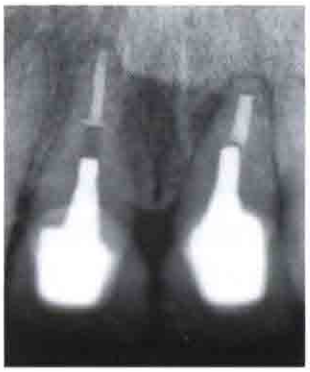

图2 病例1 治疗前X线片显示根管治疗失败和根管外吸收

图3 病例1 修复后5年复查。注意牙龈结构和龈乳头得到了很好的维持，牙齿的比例得到改善，整体美观效果良好。中切牙种植修复体采用全瓷修复，侧切牙贴面也重新制作。在种植体植入时，种植体和唇侧骨板之间的间隙内都填充了无机骨矿物质

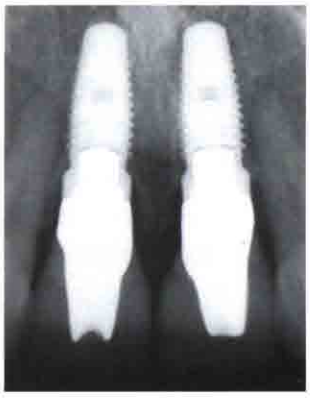

图4 病例1 修复后5年复查的X线片，显示种植体之间的骨间隔形态保持稳定

图5 病例2 拟行全口重建的患者，上颌中切牙无法保留。

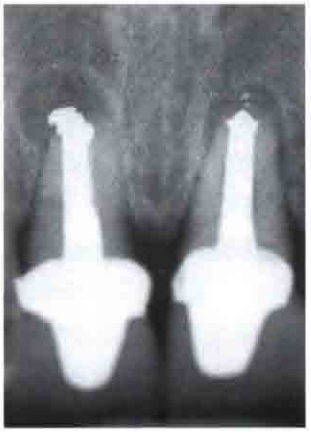

图6 病例2 X线片显示中切牙根尖病变

图7 病例2 修复后7年复查。显示种植体之间龈乳头高度稳定。这是我们采用这种技术的1个早期病例，唇侧组织有一定退缩，后来的病例通过缩窄修复体穿龈部位形态，降低突度以及结缔组织移植，大大预防了唇侧组织的退缩

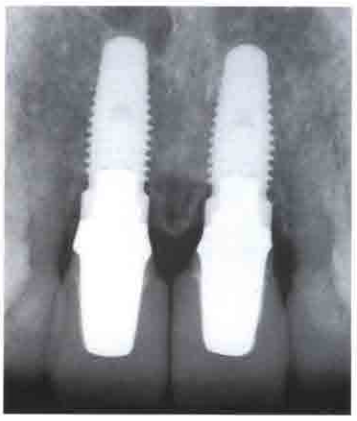

图8 病例2 修复后7年复查的X线片。显示种植体之间的骨间隔得到维持，与侧切牙位点处的骨水平一致

图9 病例3 牙周病患者，牙龈退缩，切牙伸长唇倾

图10 病例3 治疗前X线片。患者要求拔除切牙种植修复

图11 病例3 尽管最终的美学效果不很理想，但修复后3年的结果展示整体美学效果改善，4颗种植体之间的龈乳头得到维持

图12 病例3 修复后5年复查的X线片。4颗种植体之间的骨间隔高度得到维持

图13 病例4 上颌中切牙不能保留，需要拔除。患者拒绝正畸治疗

图14 病例4 治疗前X线片

图15 病例4 修复后6年复查。上颌中切牙种植全瓷修复，侧切牙全瓷贴面，牙齿比例得到改善。尽管最终的修复效果不很理想，但与治疗前相比有了极大改善。最重要的是，种植体之间的龈乳头和尖牙近中的龈乳头维持在同一个水平

图16 病例4 修复后6年复查的X线片。显示种植体之间的骨间隔得到很好的维持

图17 病例5 上颌中切牙失败。牙龈水平不协调，需要对中切牙进行冠延长

图18 病例5 治疗前X线片显示中切牙失败，牙根内吸收

图19 病例5 修复后2 年复查，牙龈有暗色透影，这很可能是种植体部件的透影。这个病例龈乳头轻度退缩。这是早期应用扇形边缘种植体的1个病例，种植体植入过深。但是，总的来说，与治疗前比较美学效果得到显著改善

图20 病例5 修复后2年复查的X线片，显示种植体之间骨间隔高度的维持不够理想，可能是种植体植入过深所导致

图21 病例6 治疗前。这是1个非常困难的病例，牙龈变色，中切牙失败，而且中切牙牙冠显得很长。希望增加冠方唇侧组织量。这对于临床操作来说困难极大

图22 病例6 治疗前X线片

图23 病例6 修复后2年复查。中切牙种植全瓷修复，侧切牙近中采用了树脂材料修复，改善牙齿的比例。在种植体植入时采用夹心法在愈合基台和唇侧牙龈之间进行结缔组织移植。降低修复体穿龈部位的突度，以创造更大的空间来容纳增厚了的结缔组织。最终的结果很好，冠方获得了大量组织增量，使得龈乳头形态看起来比以前短

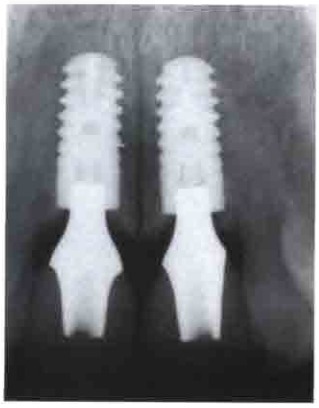

图24 病例6 修复后2年X线片显示骨组织得到很好的维持

图25 病例7 中切牙失败。请注意龈曲线。患者希望唇侧龈缘能向冠方一些

图26 病例7 治疗前X线片。因为中切牙牙冠反复脱落，最终根折，全科医师将患者转诊到我的诊所

图27 病例7 修复后4年复查。通过将种植体植入较浅的位置，并且缩小修复体穿龈部位的突度，使得唇侧牙龈向冠方生长。这样龈乳头看起来似乎比以前短了。但与尖牙的近中龈乳头相比事实并非如此

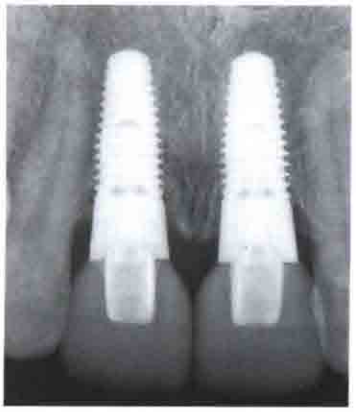

图28 病例7 修复后4年复查X线片。显示种植体之间的骨间隔与邻牙骨间隔维持在同一水平

图29 病例8 是1个复杂的全口重建病例，由于牙周病和牙齿的移位，牙龈看起来很不美观。患者要求1颗种植体修复1颗牙齿，治疗方案是不翻瓣即刻种植

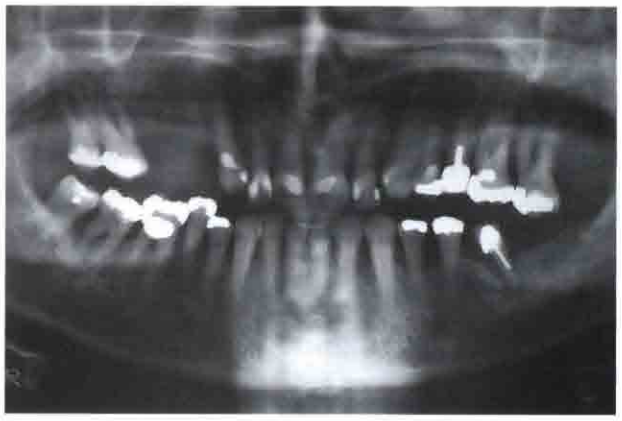

图30 治疗前曲面断层片

图31 病例8 修复后2年复查。注意牙龈美学得到了很大改善。尽管不是1个完美的病例，但龈乳头没有退缩，相对于治疗前非常不美观的状况，牙龈美学改善很大。种植体植入时采用前面描述的夹心法进行了侧切牙位点的结缔组织移植

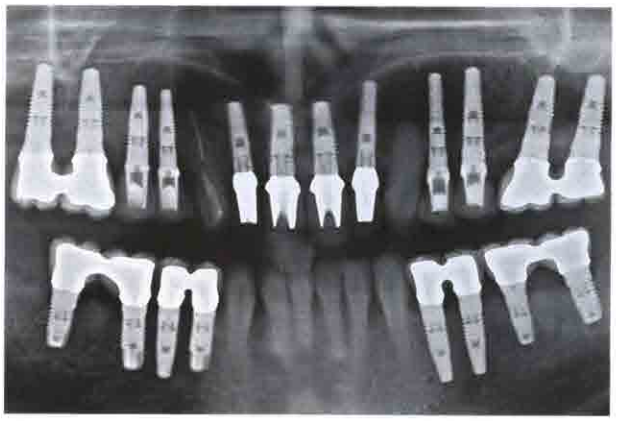

图32 病例8 修复后2年曲面断层片

的。也许垂直向的龈－牙槽纤维对于邻间区骨组织支撑起到一定的作用，组织得到支撑，使得牙龈乳头不会塌陷。临床经验也表明，即刻种植牙槽窝的改建，与植入在已经愈合的牙槽骨的种植体周围骨改建相比，垂直向吸收较少，水平向吸收更少。而且无机骨矿物质的应用也在减少骨改建吸收方面起到一定作用。但是，应该强调，只能通过X线片中所测得的邻间骨水平得出上述结论。对于通过不翻瓣技术在拔牙窝即刻种植，同时应用无机骨矿物质这种治疗模式，唇侧组织将发生怎样变化，目前还没有足够的信息。

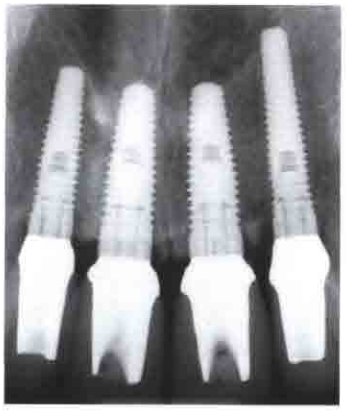

图33 病例8 修复后2年根尖片

图34 病例9 患者由于牙周病多牙失败，前牙伸长唇倾

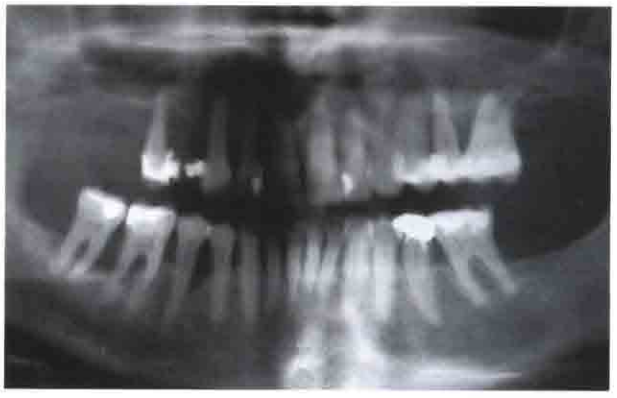

图35 病例9 治疗前曲面断层片

图36 病例9 上颌4颗切牙单独种植修复后3年复查。注意与尖牙近中部位相比较，龈曲线和种植体邻间龈乳头得到维持

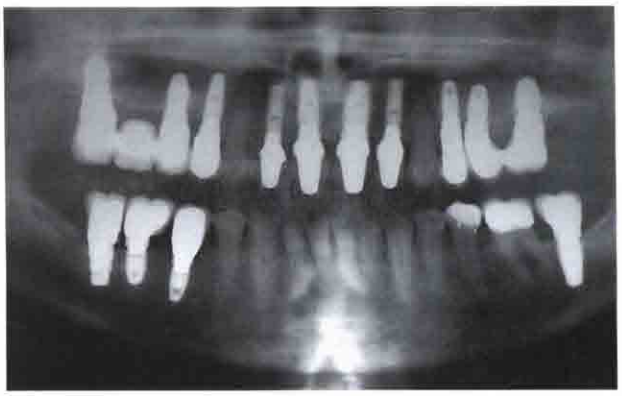

图37 病例9 修复后3年复查的曲面断层片

图38 病例9 修复后3年，4颗相邻种植体修复的上颌切牙看起来更紧凑

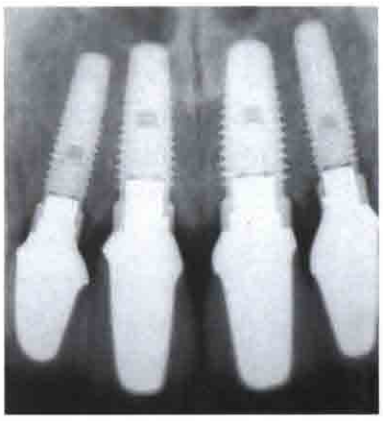

图39 病例9 修复后3年复查，根尖片显示种植体之间骨间隔高度得到维持

图40 病例10 上颌4颗切牙失败

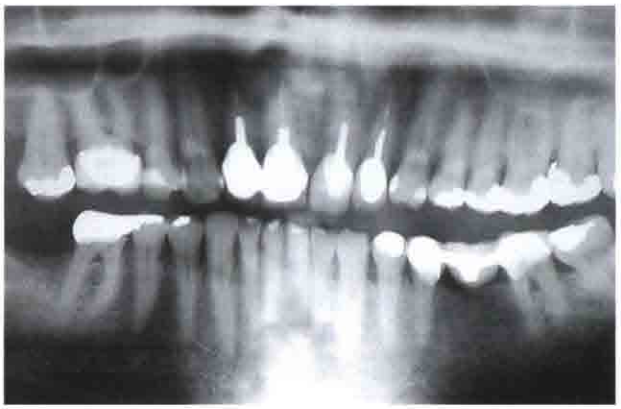

图41 病例10 治疗前曲面断层片

图 42 病例 10 修复后 5 年复查，与治疗前相比，软组织结构得到很好的维持，种植体植入时，仅在右侧中切牙位点采用夹心法进行了结缔组织移植。此位点处的牙龈组织质量和美学效果最好

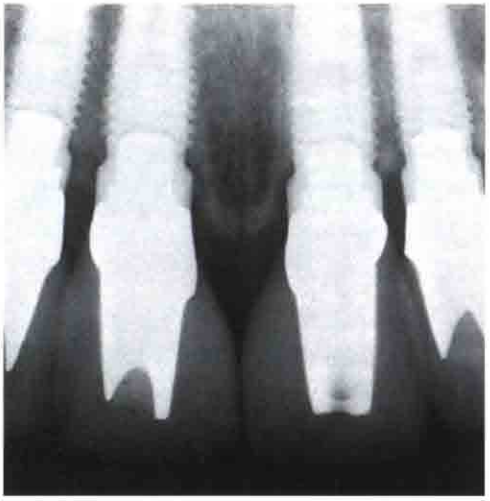

图 43 病例 10 修复后 5 年复查，显示种植体之间的骨间隔高度得到维持

图 44 病例 10 修复后 5 年上颌前牙种植修复体和天然邻牙的情况

目前的结果显示，采用不翻瓣技术即刻种植，有助于维持牙龈的扇形结构和邻间龈乳头。这些结果，尤其是 4 颗相邻种植体的结果表明，采用这种方式，与目前最为倡导的植入 4 颗种植体通过 4 个桥体进行种植修复的方式相比较，更有可能获得较好的牙龈美学。但是，要特别强调的是，对于已经愈合的牙槽嵴，对于不采用不翻瓣即刻种植的临床情况，采用 4 颗相邻的种植体则不能获得这样的效果。另外，通过缩窄黏膜下修复体外形、减小突度，或结缔组织移植，或通过上述两者联合的手段，可以促进唇侧组织的增厚。而且，本文所有病例在即刻植入种植体后都在种植体和周围牙槽骨壁之间填塞了无机骨矿物质，这也有可能促进唇侧组织的美学。

显然，这些结果很有意思，希望今后对于美学区多个相邻牙齿缺失的种植修复能有进一步研究，本文采用的治疗方式也是一种可行的选择。

结果

本文通过不同的病例，展示了通过不翻瓣即刻种植技术，针对不同的牙龈生物型，有效维持了修复后的邻间龈乳头。本文病例采用了多种种植系统，但最好的结果是运用顶部平型的种植体设计。

关键因素：

1. 种植体在三维方向上的准确性（种植体稍偏牙槽窝的腭侧，方向指向切端）。种植体植入的深度是位于将来预期获得的修复体龈缘水平的根方 2~3mm。种植体唇侧距离牙槽窝唇侧骨壁应至少 2mm。

2. 在种植体与牙槽骨壁之间最好植入无机骨矿物质或其他不可吸收的骨代用品，来尽可能维持软组织的外形。

3. 在愈合基台和唇侧牙龈之间通过夹心法的方式进行结缔组织的移植可以获得最佳的唇侧软组织质量和稳定性。

4. 在修复体穿龈部位，应降低修复基台和修复体的唇侧突度，甚者修整成较平坦的外形。

对于上前牙美学区域多牙缺失，通过不翻瓣即刻种植技术可以获得良好的美学修复效果。