专家论坛

源自颌面部数字容积断层设备的曲面断层影像的诊断质量评估

Diagnostic quality of panoramic views obtained by a newly developed digital volume tomography device for maxillofacial imaging

Robert A. Mischkowski, MD, DDS/Lutz Ritter, MD/Jörg Neugebauer, DDS/Timo Dreiseidler, MD/Erwin Keeve, PhD/Joachim E. Zöller, MD, DDS, PhD

原载 Quintessence Int 2007;38(9):763～772(英文)

姜若萍 译

摘 要

目的:比较由新型的锥形束CT扫描资料生成的二维曲面断层影像与传统的数字曲面断层X线片(OPTs)的诊断质量。**材料与方法**:将30幅由数字容积断层(DVT)重建获得的曲面断层影像与30幅传统数字曲面断层片比较,前者为一种新型的锥形束设备Galileos的售前机型(Sirona 牙科设备公司),后者为Orthophos XG Plus(Sirona 牙科设备公司)。由三名检查者对两种影像的诊断质量进行评估,评价标准为能否发现有诊断价值的异常改变、影像质量及对上下颌骨区解剖结构的辨识。采用Wilcoxon秩和检验进行统计分析。**结果**:为了比较这两种影像模式对10种评价标准进行了加权计算,Wilcoxon秩和检验结果显示,两种影像模式之间没有诊断质量上的显著差异(P=0.629)。在评价能否发现有诊断价值的异常改变方面亦没有显著差异(P=0.163)。DVT曲面断层的影像质量明显低于OPT。在DVT影像中,除外下颌神经管及牙槽嵴牙龈厚度,其余所有解剖结构的辨识均优于OPT。虽然DVT与OPT两组间的组内相关系数的差异没有统计学意义(P=0.374),但DVT组多数评估标准的组内相关系数均较OPT组高,仅有2个标准例外。**结论**:DVT曲面断层影像在特定病损诊断上更胜一筹,而OPT影像整体的影像质量更佳。不过两种影像模式的诊断质量基本相同。

关键词 锥形束CT;诊断质量;数字放射医学;数字容积断层;影像质量;颌面部影像;曲面断层X线片

专家点评

口腔颌面部锥形束CT问世以来,应用范围不断扩大,大有取代传统X线片成为牙科患者常规检查手段的趋势。然而,在我们欣然接受技术革命带来的便利之前,需要了解其与传统手段比较有何不同?其优势及特点何在?患者的安全性怎样?因此本文作者设计这样一个课题,对传统数字曲面断层片与通过锥形束容积断层扫描资料重建的曲面断层片的诊断质量进行比较,可以说是很及时、很有实际意义的。对于口腔各科医师在考虑是否需要使用DVT曲面断层影像及如何更好地利用该种影像手段的特点等都具有指导作用。

作者在实验设计中控制了可能影响诊断质量评估的多个细节,包括容易被忽视的读片显示器的标准及读片室的背景光照等都予以考虑,增强了其研究结果的可靠性。在选择研究对象时,注意了患者的知情权及ALARA原则(给予患者最低有效剂量)的贯彻,这在患者知情同意受到法律保护的中国也同样适用并值得强调。

文中对诊断质量的评价采用了主观评分标准,检查的项目及其在统计分析中赋与的权重因子也是根据作者的临床经验提出的,因此读者若要将其结果应用到临床实践,还需具体问题具体分析。如对文中评价的7个解剖结构,其权重在正畸医生与颌面外科医生眼中恐怕不同,还有一些正畸医生可能更关注的解剖结构没有体现在此标准里。

译者 北京大学口腔医学院正畸科
北京海淀区中关村南大街22号 100081

曲面断层摄影是当代口腔放射学的常规技术。在各类X线平片中，它是观察上下颌硬组织结构整体状况的最佳工具，因而成为几乎所有接受口腔科或颌面部治疗患者的基本诊断手段。然而，诸如几何失真、脊椎影像重叠这一类的缺陷降低了OPT X线片的诊断质量。与所有的X线片一样，OPT影像没有纵断面信息，因而许多病例还需要补充其他的放射诊断资料，如头颅侧位片或其他特定角度投照X线片。通过锥形束扫描技术获得的三维影像则可以弥补OPT影像的一些不足。

关于口腔颌面部锥形束（CB）系统的文献初见于1998～1999年。此后，一些基于此原理的商业化的CBCT装置相继问世。如今，CBCT扫描广泛地应用于口腔颌面外科的多项领域，如第三磨牙拔除术前定位、种植体植入前定位、颧上颌骨骨折后开放复位术效果的检查、以及颞下颌关节检查等。虽然口腔颌面部三维影像的概念与医学CT扫描中的相似，但其获取方法及相关的专业描述术语却不尽相同。如数字容积断层（Digital volume tomography，DVT）的描述就能更准确地反映这种新型的口腔颌面部锥形束系统的特点，并可将其与医学CT或工业CT区别开来。

本研究的目的在于比较由新型的数字容积断层机扫描资料生成的二维曲面断层影像与传统的数字曲面断层X线片的诊断质量。诊断质量的定义为能否发现病理性改变、对影像质量的主观印象，以及对相关解剖结构的辨识。影像质量的主观印象则由轮廓清晰度、噪声级别及检查者所感知的解剖结构间的对比度来判定，本研究中将这些参数汇总为一个指标，称其为曝光质量。影像质量的另一个影响因素是伪影的有无。影响诊断质量各因素间的相互关系示意见图1。

本研究的深层目的是为了探讨是否有可能以本研究中使用的DVT机扫描重建的曲面断层影像替代传统的OPT检查。随着DVT技术的发展，今后可能会出现可以完全替代现在日常用于口腔颌面部诊断的平面放射技术的仪器。那么作为一名医疗工作者，了解与常规的影像手段相比，所购置的新型DVT设备的诊断能力及其局限性是至关重要的。

材料与方法

图像

DVT资料来自新开发的Galileos机（Sirona牙科设备公司，售前机型）。它由一对安置于U形臂两端的X线发生器及二维探测器组成，X线源及探测器环绕患者头部旋转200°，获得200帧透照影像，检查时患者可坐或站立于旋转中心，患者头位可由颏托或殆垫确定。

该机器设计紧凑，放置与使用空间与普通数字断层机相似，约1.8m × 1.8m × 2.5m（图2）。管电压设定为90kV，管电流7mA。曝光指数可以根据管电流和曝光时间选择，范围14～56mAs，每步调整为7mAs。根据设定的曝光条件不同，每幅透照影像的曝光时间为10～40ms不等。本研究中所有的扫描均设置为28mAs，这也是临床常规的设置，完成一个容积扫描需要14s。X线探测器包括一个9英寸（23cm）影像增强器及一个CCD相机。图像像素为1024 × 1024，灰阶为12bit。扫描视野（Field of view，FOV）为15cm（6inch），所得影像体积为15cm × 15cm × 15cm。

三维数据和原始的二维图像以PDF格式存储，也可将轴位断层图像以DICOM格式输出。在常规的设置中，将像素由1024 × 1024降为512 × 512，则重建的3D容积数据相应变为512 × 512 × 512的三向同性体素。不过在选定的兴趣区也可采用1024 × 1024 × 1024的高分辨率重建，则相应的体素分别为0.30mm和0.15mm。若采用512模式，在Intel Xeon 3.60 GHz，2GB RAM的PC机上操作时，全部重建时间约需7min。该系统的母机已经通过欧盟医疗产品使用条例的认证。所用常规质量评估程序符合现行德国放射防护法规。

DVT机的技术参数见表1。

DVT机配置的专用图形软件可沿患者实际的弓形自动进行抛物线形的曲面体层重建（图3），该抛物线可手工调整。此外，软件还可提供“检查窗”，即一个可在曲面体层域内连续滚动移位的平行于曲断平面的方形区域，大小为5cm × 4cm，该检察窗功能类似于口内根尖片，其优势在于可以保证检查窗的影像平面始终与感兴趣区的牙弓平面平行，并可以任意选择窗口位置（图4）。

将DVT机容积信息生成的曲面体层影像与数

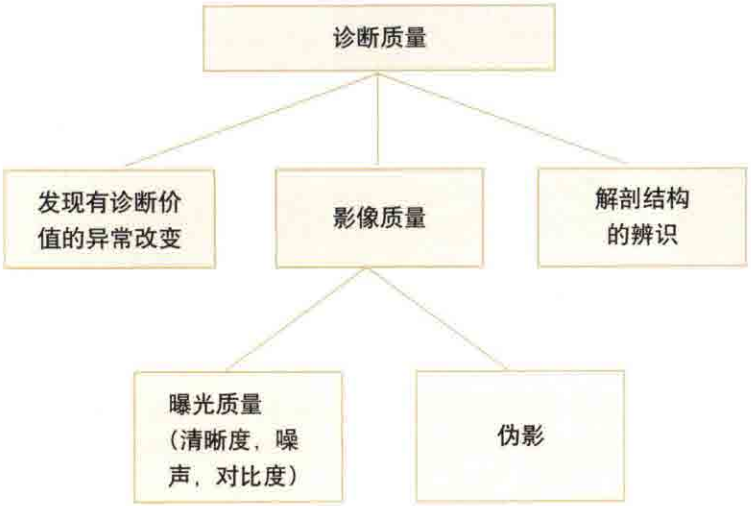

图1 影响诊断质量的因素。灰框中的项目为本研究进行评价的标准

图2 本研究使用的Galileos DVT机（售前机型）

表1 Galileos DVT机（售前机型）的技术指标

参数	数据
探测器	X线影像增强器/CCD
管电压（kV）	90
管电流（mA）	7
扫描时间	14
投照次数	200
投照影像像素	1024×1024，灰阶12-bits
重建容积像素	512×512×512/1024×1024×1024
重建容积（cm）	15×15×15
体素(mm)	0.30/0.15
重建时间（min）	～7
患者体位	坐/站
自动曝光控制	无

字OPT影像比较。OPT X线片拍摄条件为71kV，15mA，曝光时间1400ms。

患者

共有30名研究对象，13名男性（43.3%）和17名女性（56.7%）患者的平均年龄为51.9±14.8岁（20～77岁）。放射检查指征的分布见表2。

患者必须有明确的放射检查（OPT/DVT）诊断指征，以免受到过量照射。仅选用两次放射检查间隔在3个月之内的影像资料。大部分研究对象的情况为：术后需要进行必要的放射检查，此时两种检查均可满足复查要求，故可选择不同于术前的影像模式；或者术前常规OPT检查有异常发现，为明确诊断还需要进一步的3D影像检查。所有参与本课题研究的患者均签署了知情同意书。

研究对象的一般纳入标准为：

图3 由DVT设备生成的曲面断层影像，检查窗置于阻生的右侧下颌第三磨牙处

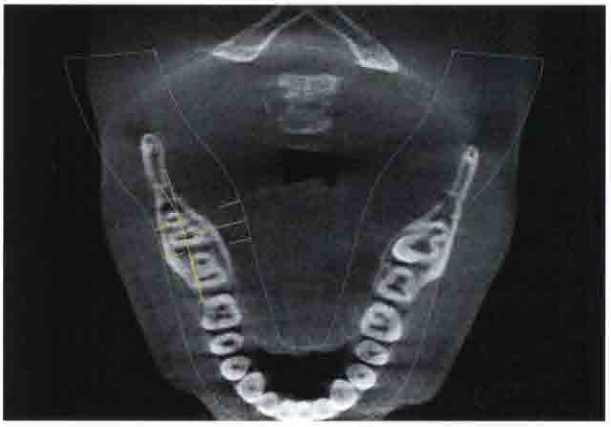

图4 曲面断层影像曲面的列线图。灰线代表进行曲面断层重建的全部容积的边界。黄线指示的是检查窗所在的位置

表2 30名研究对象的放射检查指征

指征	频数（例）	百分比（%）
种植体植入术	12	40.00
囊肿	4	13.33
牙槽嵴萎缩	3	10.00
创伤	3	10.00
埋伏牙	2	6.67
先天性颅面部畸形	2	6.67
正畸／正颌联合治疗	1	3.33
骨坏死	1	3.33
静脉石病	1	3.33
瘤样损害	1	3.33

- 具有进行DVT检查或其他与之相似的影像学检查的医学指征
- 有效的知情同意
- 年满18岁

研究对象的排除标准为：

- DVT检查并不比传统影像学手段具有更多的诊断价值
- 电离辐射暴露的一般禁忌证，如妊娠。对育龄妇女，若不能除外妊娠的可能，则仅允许妊娠试验结果阴性者参加
- 患者的心理状况不适于接受上述检查
- 未签署知情同意书

本研究计划得到了科隆大学医学院伦理委员会的批准（批准号：05－111）。

资料获取及统计分析

OPT影像通过Orthophos XG Plus的机配软件（Sidexis 1.11，Sirona 牙科设备公司）读片。DVT影像在Galileos机配软件中的曲断体层模块中检查。原始影像资料经由互联网传输到读片工作站，两种软件计算机系统的配置完全一样。

工作站包括两台液晶显示器及一台个人电脑。计算机配置为：3.4GHz，Pentium Ⅳ HT unit (Intel)，1GB RAM，256MB，400MHz，128-bit图形加速卡（Radeon 9600系列，ATI Technologies）。显示器为19英寸，分辨率1280×1024，对比度700:1，图像更新率75Hz(Captiva E1701，ECOM Electronic

Components Trading)。所有硬件配置均符合放射诊断的专业要求。读片室配置窗帘及可调光源，使房间处于低背景光照（图5）。

检查者为3名拥有丰富经验的牙科及口腔放射科的医生（1名颌面外科医生，1名牙外科医生，1名全科牙医）。本研究中仅通过重建的曲面体层或检查窗检查DVT影像，不允许参考三维及纵断面断层信息。检查者可以调节亮度、对比度。不过由于所用软件几乎对所有病例的自动设置都非常理想，所以实际上很少用到亮度和对比度的调整。两个软件都提供放大功能。

诊断质量按以下标准主观评价：能否发现有诊断价值的异常改变，曝光质量，伪影强度，解剖结构的辨识。解剖结构包括上颌窦底、鼻底、切牙孔、颞下颌关节、下齿槽神经管、颏孔及牙槽嵴上牙龈厚度。对每一项标准按照1～5分评分，1分为诊断质量非常好，影像清晰可见；5分为诊断质量差，影像不可见。

患者信息，扫描资料，赋给的评分都记录在Microsoft Access 2003资料库中。计算分值的平均值与标准差，并用误差条形图显示平均值和标准差。使用配对Wilcoxon秩和检验来比较在每一种标准下两种影像模式的统计差异。为了进行诊断质量的近似定量化，赋予各评价标准不同的加权因子（表3），用以代表每项颌面部诊断标准的假定的关联程度（重要性程度）。加权后得到的分值总和表示每种扫描方式的累积诊断质量值。使用配对Wilcoxon秩和检验来比较两种影像模式的加权分值总和。

关于一致性的绝对值，采用2－向混合作用模型，用组内相关性来度量检查者之间的差异。以这种方式计算得到的组内相关系数（ICC），其范围从0（无一致性－missing agreement）到1（绝对值意义上的一致－absolute agreement）。负值表明检查者间意见不一致(disagreement)，即：倾向于对所观察的影像做出相反的评估。为了判断哪一种影像方法中检查者间一致性更高，用配对Wilcoxon秩和检验来比较两种影像模式之间每项评估标准的ICC的值。

当$P<0.05$时，认为结果有统计显著性。所有统计分析使用了Windows版SPSS 13.0统计软件。研究设计及统计分析由科隆大学医学统计和流行病及信息学院认可。

图5 本研究中使用的影像检查工作站

结果

对“发现有诊断价值的异常改变”这一标准，DVT组均值1.87±0.78，OPT组均值1.68±0.65，Wilcoxon秩和检验显示两组间没有显著差异(P=0.163)。ICC值在DVT组为0.45，OPT组为0.62。

曝光质量，DVT组均值2.52±0.81，OPT组均值1.80±0.69，配对Wilcoxon秩和检验显示OPT组的曝光质量明显优于DVT组（$P<0.001$）。ICC值在DVT组为0.5，OPT组为0.48。

伪影强度，DVT组均值2.91±0.79，OPT组均值1.78±0.73，配对Wilcoxon秩和检验显示OPT组伪影强度显著低于DVT组（$P<0.001$）。ICC值在DVT组为0.6，OPT组为0.38。

对“解剖结构的辨识”这一标准，上颌窦底的均值在DVT组为1.44±0.60，OPT组为2.50±0.97；鼻底的均值在DVT组为1.79±0.86，OPT组为3.11±1.19；切牙孔的均值在DVT组为2.01±1.42，OPT组为4.29±1.14；颞下颌关节的均值在DVT组为1.54±0.75，OPT组为2.06±0.68；颏孔的均值在DVT组为1.82±1.12，OPT组为2.20±1.00。配对Wilcoxon秩和检验显示所有上述解剖结构在DVT影像中的辨识都较OPT影像要好。

下颌神经管辨识（DVT 2.29±0.94，OPT 2.26±0.86）及牙龈厚度（DVT 4.66±0.89，OPT 4.73±0.70）评分在两组间的秩没有统计学差异，P值分别为0.791及0.369。

配对秩和检验的各项结果及每一项标准的组内相关系数见表3，图6为各标准评分的均值及标准差。

表3 加权因子及配对 Wilcoxon 检验的结果*

标准	加权值	结果	P	Mean DVT (SD)	Mean OPT (SD)	ICC DVT	ICC OPT
异常改变	3.00	DVT = OPT	0.163	1.87(±0.78)	1.68(±0.65)	0.454	0.619
曝光质量	1.00	DVT < OPT	<0.001	2.52(±0.81)	1.80(±0.69)	0.502	0.457
伪影	1.00	DVT < OPT	<0.001	2.91(±0.79)	1.78(±0.73)	0.596	0.375
上颌窦底	0.56	DVT > OPT	<0.001	1.44(±0.60)	2.50(±0.97)	0.690	0.687
鼻底	0.38	DVT > OPT	<0.001	1.79(±0.86)	3.11(±1.19)	0.582	0.517
切牙孔	0.19	DVT > OPT	<0.001	2.01(±1.42)	4.29(±1.14)	0.743	0.039
颞下颌关节	0.56	DVT > OPT	<0.001	1.54(±0.75)	2.06(±0.68)	0.639	0.586
下颌神经管	0.56	DVT = OPT	0.791	2.29(±0.94)	2.26(±0.86)	0.602	0.556
颏孔	0.56	DVT > OPT	0.003	1.82(±1.12)	2.20(±1.00)	0.753	0.624
牙龈厚度	0.19	DVT = OPT	0.369	4.66(±0.89)	4.73(±0.70)	−4.441	−0.100

* 解剖结构的累积加权值为3。(>) 优于，(=) 等同，(<) 劣于

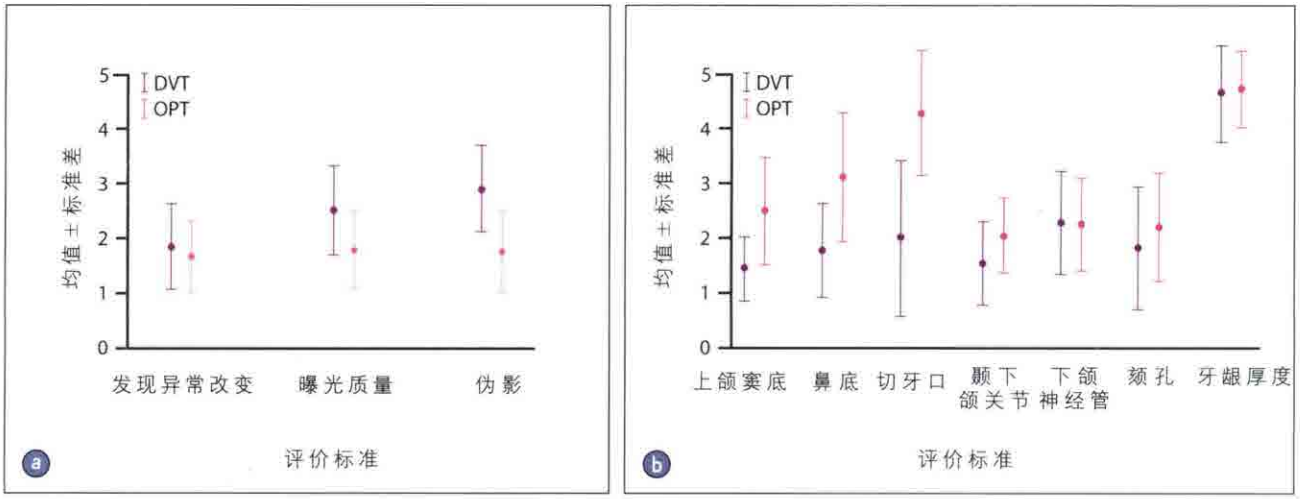

图6 对DVT及OPT技术中每项评价标准的均值与标准差的比较。(a) 异常改变、曝光质量及伪影。(b) 解剖结构

DVT 组平均的加权分值总和为 50.84 ± 9.29，OPT 组为 49.61 ± 8.41。使用 Wilcoxon 秩和检验进行统计比较得到 P 值为 0.629。表明应用近似计算模型，两种影像模式的诊断质量没有显著差异。

虽然除外两项指标，DVT 组的 ICC 值均高于 OPT 组，但 Wilcoxon 秩和检验显示两组间差异没有统计学意义（P=0.374）。不过由于比较的样本量较小（仅评价 10 项标准），故对该结果的外推应持谨慎态度。

讨论

源自 DVT 容积资料的曲面断层影像可以提供上下颌硬组织结构的全景观，因此有替代传统曲面断层 X 线片的可能。就本文作者所知，至今还没有在公开出版物上见到关于锥形束 CT 与传统平面 X 线片比较的研究。本研究意在通过比较本课题所研究的DVT设备与一款数字OPT设备的诊断性能，以切实的依据帮助读者判断，现阶段的DVT设备究竟是否具备替代 OPT 机的能力？

本研究采取了一种简单的方式计算累计值以代表影像的主观诊断质量。分配给每项评估标准的加权因子来自临床经验，而不是基于其他文献中的数据。不过我们提出的这种方法在文中定义的评价标准的基础上，提供了一种有价值的诊断质量的定量分析法。尽管在方法学上有一些不确定性，但至少在本研究中，代表不同设备诊断质量的统计值的比

较还是可以认为是有效的。

本研究根据3位检查者就10种诊断指标为30对数字影像进行的主观分级评分，进行了Wilcoxon秩和检验，未发现DVT源的曲面体层影像与数字化OPT曲面断层片之间的诊断质量有统计学差异（$P=0.629$）。与传统OPT影像比较，DVT影像的影像质量评分明显较差，如曝光质量、伪影范围。就影像的整体印象而言，DVT影像较传统曲面断层片有更多噪声，对比度更差。主要由于金属牙科修复体、种植体、骨固定材料引起的伪影在DVT影像中更明显且常导致临近组织结构的信号缺失。传统OPT影像中常见的伪影，如几何失真、脊柱及颅底结构重叠，在锥形束技术中则几乎可以完全避免。不过对于诊断质量的评估，几何失真与影像重叠不如金属伪影的影响严重。

尽管DVT曲面断层的影像质量的评分明显低于传统OPT，但是在能否发现有诊断价值的异常改变方面，两种模式的影像间没有显著差异。不仅如此，几乎所有本研究中评估的解剖结构在DVT曲断影像中的辨识均优于OPT曲断片。不过下颌神经管及牙龈厚度例外，后者无论在DVT还是在OPT影像中均不能有效识别，这体现在其较高的分级评分，及负的检查者组内相关系数。在传统曲面断层X线片中，高分值低组内相关系数的切牙孔实际上属于不可辨识的解剖结构；与之相反的是，该结构可以在DVT曲断影像模块中通过检查窗工具非常好地识别。这种检查窗工具能大大提高解剖结构细节的可视性，与口内平片相似，但又不存在几何失真、影像叠加等（图7）。

任何影像技术都需要评估其检查者间的变异性，尤其对DVT这样的相对新型的技术而言更是如此。本研究对两种影像模式中3名检查者间的组内变异性进行了检验。检查者间的变异性通过组内相关进行分析，这是因为一般认为当有两名以上检查者时，这种方法优于Kappa检验。Wilcoxon秩和检验未能发现两种影像模式之间的检查者组内一致性存在显著差别，不过该结果可能系由于样本量较小所致（$n=10$）。DVT组的ICC值普遍高于OPT组，提示我们至少DVT组倾向于有更高的检查者间一致性。发现有诊断价值的异常改变及观察牙槽嵴上的牙龈厚度这两项例外，DVT组ICC值低于OPT组，这主要是由于DVT组的一般影像质量不高和更高强度的伪影，这些都使得在某些情况下，DVT曲断体层影像较相应的OPT影像更难识别。

总之，本研究的结果对临床应用有着重要的指导作用。就诊断质量而言，没有哪种手段较另一种有绝对的优势。然而，需要指出的是，我们在研究仅仅使用了带有检查窗功能的二维重建生成的曲面体层影像，并没有囊括所有DVT技术可能提供的诊断手段，如现代DVT可视化软件的基本功能——多平面重建及三维容积再现，它们可提供的诊断能力几乎是OPT之类的平面放射X线片无法比拟的。因此为了使研究对象具有可比性，本研究没有利用三维或序列纵断面重建信息观察相关的影像。

若需在上下颌骨范围内检查特定的病损，我们强烈建议采用源自DVT的曲面体层。当病损的大致位点明确时，可以很清楚地观察到其详细的解剖结构及周围组织，而不会受到组织重叠的干扰。因此

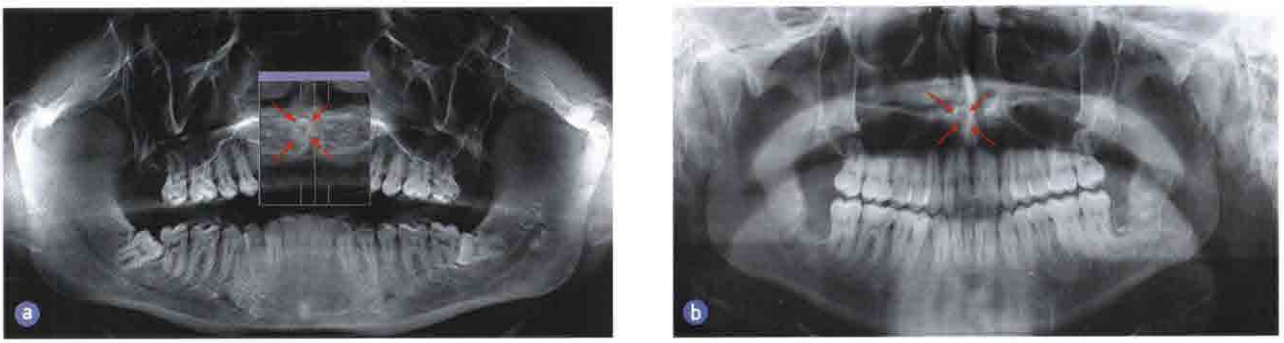

图7 一名46岁男子曲断影像中的多处异常改变。在两种影像模式中均可辨识的左侧嚼肌的静脉石病。一颗位于前鼻嵴右侧的正中额外牙（箭头所示），在OPT片上不能直接看到，但在DVT影像中通过检察窗工具得以证实。(a) 拔出阻生的下颌第三磨牙之前的DVT曲面断层影像。(b) 第三磨牙拔出术后的OPT片。随后经由耳前入路手术摘除了静脉石

检查窗是一种非常有价值的工具（图8a）。但因为整体影像质量更高，所以如果需要的仅仅是诸如牙周症状或根尖病变的筛查，或种植体植入术后的常规放射检查，则传统OPT依然是首选的检查手段。关于放射剂量的问题也应该注意，DVT的放射剂量是传统数字OPT机的5～11倍。因此，在实施DVT扫描前必须仔细权衡其可能带给患者的放射损害，特别当OPT扫描有可能提供充足的诊断信息时，更应慎之又慎。

结论

本研究比较了传统OPT影像及由本研究所评估的DVT设备获得的容积资料生成的曲面断层影像的诊断质量。除外下颌神经管，其他相关解剖结构的辨识在DVT组中较OPT组有更高的评分。虽然DVT的影像质量未能达到与传统数字OPT影像同等的水平，但DVT影像可能在特定病损的诊断中更有价值。不过如果仅需要大体检查上下颌骨状况时，OPT曲面断层片的整体影像质量更佳。

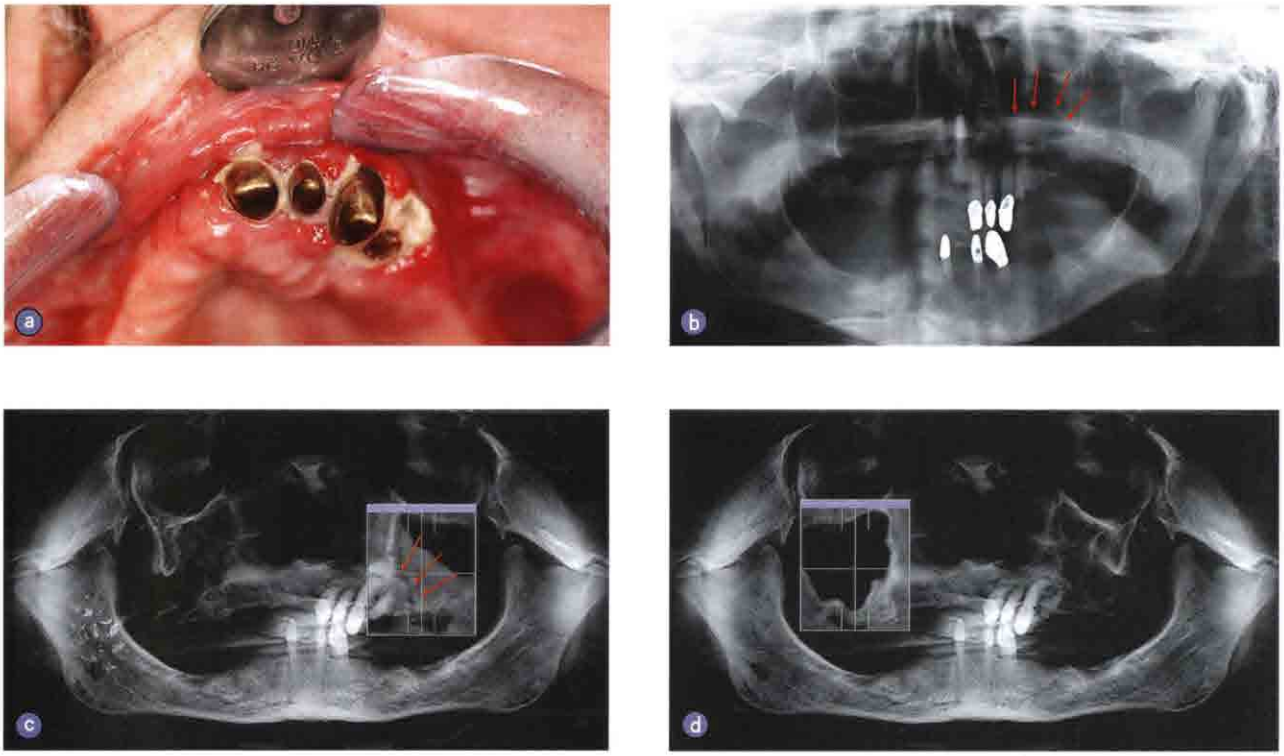

图8 一位有多发性骨髓瘤病史的71岁男子左侧上颌前部的疑似损害。(a) 口内相。(b) 曲面断层X线片示左侧上颌窦黏膜增生，不伴特征性骨改变（如箭头所示）。(c) 与DVT曲面断层影像中右侧对比。(d) DVT曲面断层影像中的检查窗显示左侧上颌窦壁中部的骨破坏及增生