临床文献综述

中央型骨化纤维瘤：20 例病例分析及文献回顾

Central ossifying fibroma：An analysis of 20 cases and review of the literature

Sheldon Mintz，DDS，Ms，Ms／Ines Velez，DDS，Ms

原载　Quintessence Int　2007，38(3)：221～227(英文)

谢晓艳　译　　傅开元　审

摘　要

中央型骨化纤维瘤是最常见的颌骨良性骨纤维性新生物。因为其临床、影像学及组织学的标准常与其他骨纤维性病损重叠，所以诊断中央型骨化纤维瘤并不容易。根据对20个病例的分析，本文描述了中央型骨化纤维瘤的所有临床表现和命名为青少年活动性骨化纤维瘤的特殊表现。展示了两例表现为典型的中央型骨化纤维瘤临床和影像学特性的普通照片和X线片，包括手术过程的图片。

关键词　良性骨纤维病变；牙骨质骨化纤维瘤；中央型骨化纤维瘤

专家点评

傅开元教授点评：以前将牙骨质化纤维瘤归类为牙源性肿瘤，而将骨化纤维瘤归为骨源性肿瘤。鉴于这两种病变不能互相区别，牙骨质也是一种编织骨，在非颌骨部位也可出现类似组织，WHO（1992）将这两种病变归为一种，即牙骨质－骨化纤维瘤，并归入骨源性肿瘤。中央型骨化纤维也就是我们通常说的骨化纤维瘤。

骨化纤维瘤是一种比较常见的颌骨良性肿瘤。本文详细介绍了中央型骨化纤维瘤的临床、X线和组织学特点。另外还介绍了骨外型和青少年骨化纤维瘤的特点。阅读该文对我们临床医师应该会有很大帮助。

骨化纤维瘤临床上最需鉴别的是骨纤维异常增殖症（fibrous dysplasia），这是一种正常松质骨，被含有不同数量、形态异常骨成分的纤维组织所替代的一种骨病变，非真性肿瘤。骨纤维异常增殖症无论是组织病理学还是临床表现都同骨化纤维瘤很相似，影像学表现也有相似之处。但X线表现这两种病变有明显的不同。骨纤维异常增殖症边界不清，通常沿病变骨外形增长，发生病变多为同侧多骨发病，牙根吸收也非常少见。

译者　北京大学口腔医学院放射科
北京海淀区中关村南大街22号　100081

中央型骨化纤维瘤是一常见的颌骨骨纤维性良性肿瘤。是一种常发于下颌骨和上颌骨的成骨性、生长缓慢、无症状、边界清楚的良性病损。

尽管“牙骨质”一词常出现在这种病损的命名中（如牙骨质－骨化纤维瘤，牙骨质化纤维瘤），但这一病损也可发生在颅骨和长骨。而且，现有的方法不能区别骨和牙骨质。Marx 和 Stern 认为，这种肿瘤在颌骨内最常见，可能是由于在牙发育生成中需要大量的间充质细胞诱导成骨和牙骨质有关，一旦发生错误就可能导致肿瘤的形成。其中，有些病损可能来源于牙周膜，牙周膜中含有能够形成牙骨质、骨和纤维组织的多能造血干细胞。

因为中央型骨化纤维瘤的临床、影像学及组织学的诊断标准经常与其他骨纤维病变重叠，所以对其诊断并不容易。中央型骨化纤维瘤有明确的女性高发特性，下颌较上颌多发。

临床表现常为圆形或椭圆形、膨胀性的、无痛肿块，可引起临近结构的移位和牙根吸收。早期病损小，表现为X线密度减低影像。随着病变进展，呈X线低密度和高密度混合性影像。病损扩展缓慢呈离心性扩展，形成圆形或椭圆形肿块。病损的骨化程度不同，可表现为“毛玻璃”样或“混合性”X线影像，边界清楚，通常有硬化边缘。肿瘤可长期保持清楚的界限，但如果肿瘤快速生长，确定肿瘤边界将会变得困难。

文献报道了该肿瘤的多样化临床表现。So Lyung 等报道了一例位于咀嚼肌和咽旁间隙，但起源于下颌骨内侧皮质的“骨外”型病例。Canger 等人报道了两例家族性、多发性骨化纤维瘤。Takeda 和 Fujioka 报道了同一个患者的多发性病损，Hauser 等报道一例双侧上颌骨骨化纤维瘤伴畸形的病例。Hwang 等展示了一个病例，左右上下颌骨 4 个部位都有病变的骨化纤维瘤。Yih 等认为遗传可能是该病的一致病因素。

临床和影像的鉴别诊断应包括骨肉瘤、软骨肉瘤、成骨细胞瘤、牙源性肿钙化上皮瘤、牙源性钙化囊肿和骨纤维异常增殖症。骨纤维异常增殖症病损骨与临近正常骨相混合，因此，X 线片上无明确的边界。

组织病理学显示少量的骨组织，含有各种细胞的血管丰富的纤维基质，可见片层状和编织样骨小梁，也可见圆形的类牙骨质小体，不同活性的成骨细胞和破骨细胞。

组织学改变可能与骨纤维异常增殖症相混淆。但是，与骨纤维异常增殖症不同，中央型骨化纤维瘤表现极少的局限性骨浸润，含有多的片层状骨而不是编织样骨，编织样骨为骨纤维异常增殖症的主要表现。与骨纤维异常增殖症相比，中央型骨化纤维瘤更局限，并经常可见大量的成骨细胞。

早期肿瘤行刮治术治疗。如果下颌骨下缘、鼻腔或上颌窦受累或如果病损没有表现良好的局限性，宜行切除手术。在这些病例中，需要完整地切除病损来达到治愈。该病复发率低。

青少年活动性骨化纤维瘤，见于儿童期，发生在颅面骨，生长缓慢。这是1991 年一篇回顾3000例骨纤维性病变后提出的术语——青少年骨化纤维瘤，临床表现有特点。85%的青少年骨化纤维瘤位于颜面骨（90%位于副鼻窦，10%位于下颌骨），4%累及颅外。在副鼻窦的病损中，50%的病例肿瘤累及单一窦腔，另外一半病例则多个窦腔受累。该肿瘤可侵袭骨，包裹颈动脉，引起该血管的闭塞或狭窄，造成脑(脊)膜炎、轻偏瘫、失明和疼痛。可使眶内容物移位、直接压迫视神经、甚至引起颅内扩展。通常硬骨板是阻止肿瘤侵犯脑组织的有效屏障。

El-Mofty 将青少年骨化纤维瘤分为 2 类：表现为类似沙样瘤小体的小球状结构特征的类沙样瘤青少年骨化纤维瘤(psammomatoid juvenile ossifying fibroma) 和表现为类骨质和骨小梁的小梁骨型青少年骨化纤维瘤(trabecular juvenile ossifying fibroma)。与中央型骨化纤维瘤相比，青少年骨化纤维瘤表现出不同的行为和组织病理学特征，因此，在本文中不再赘述。

病例分析

本研究包括来自密西根大学颌面外科和 Nova 东南大学口腔颌面病理科的18名中央型骨化纤维瘤患者。两位作者对所有病例进行了评估。表 1 列出临床、X 线和组织学表现的评估参数。

表 1 病例分析的临床、X 线和组织学评估参数

临床	X 线表现	组织学表现
边界明确	低密度影 / 混合影像 / 高密度影	编织样骨 / 片层状骨 / 小梁骨
疼痛 / 症状	病损局限	成骨细胞包围 / 破骨细胞
膨胀 / 膨胀的区域	皮质骨线	纤维血管组织
病损的部位和数目	牙根的分离	多核巨细胞
病损的形状和大小	牙根的外吸收	
牙齿的移位		
牙齿的脱落		

本文研究了 18 名患者的 20 个骨化纤维瘤病损。其中两名患者表现为双侧病损。没有明确的家族史。

患者年龄 8～70 岁。其中一半患者大于 40 岁。11 名女性，7 名男性；11 名白种人，6 名黑种人，1 名西班牙人。18 个病损发生在下颌骨，2 个发生在上颌骨。

临床评估

最常见的主诉是无症状的左侧颌骨膨隆。1 个下颌骨病例中发生了牙齿脱落。18 个下颌骨病损中有 14 个发现有下颌骨下缘膨隆。除了下颌下缘膨隆，12 名患者可见颊侧和舌侧膨隆（2 名患者仅存在下颌骨下缘膨隆），3 名患者只表现颊侧膨隆，1 名患者只表现舌侧膨隆。2 例上颌骨病例表现腭和颊膨隆。最常见的部位是左侧下颌骨。

X 线评估

1 例上颌骨和 2 例下颌骨，表现为一边界清楚的低密度影；5 例下颌骨病例表现边界清楚的低密度影中央有高密度影；2 例表现边界清楚的高密度影，上下颌骨各一例；10 例下颌骨显示为边界清楚的斑片状混合影像。没有发现边界不清楚的病损，16 例病损可见硬化边缘。5 例下颌骨和 1 例上颌骨病损引起受累牙根的分离。未发现牙根外吸收。

组织学评估

12 例病例得到组织学检查。在所有的 12 例病例中均可见致密的胶原纤维，其中有梭形细胞，编织样骨和片层状骨的小梁骨结构，外围有成骨细胞。偶尔可见破骨细胞。牙骨质样小球罕见。1 例下颌骨病损主要由基质组成，含少量小梁骨，该病损 X 线表现为密度减低影。另外 1 例下颌骨病损显示散在的多核巨细胞。

这些病例的治疗方案从简单的刮治术、刮治伴周围骨切除术到下颌骨方块切除术和节段截骨术。植骨用于较严重的病例。对 15 例病例进行随访，只有 1 例复发（一个 30 岁黑种女性的位于下颌骨后部的双侧病损）。

本文展示 2 例包含许多中央型骨化纤维瘤临床和影像学特性的病例，也包括手术过程的图片。

病例 1

一位 34 岁妇女因下颌尖牙－前磨牙区肿胀来口腔颌面外科就诊。患者否认疼痛和感觉迟钝。同侧面部畸形（图 1a 和 1b）。曲面断层片显示一个符合骨化纤维瘤的病损， 自下颌骨上缘到下缘扩展，尖牙和前磨牙区受累（图 1c）。最初的骨内切取活检确定了中央型骨化纤维瘤的诊断。

计划一个二阶段手术程序以保持牙槽骨的高度。在第一阶段，拔除受累牙齿，完成根治性牙槽骨成形术，将一个硅橡胶块作为间隙保持器置于缺损处并完成初期闭合。手术的第二个阶段包括口外切除剩余下颌骨、取出硅橡胶植入体（图 1d）、髂骨移植、钛板固定（图 1e）。这两阶段的手术程序保存了牙槽骨的高度和下颌骨的连续型（图 1f 和 1g）。

病例 2

一位 60 岁男性，因右侧下颌骨下缘肿胀来口腔颌面外科就诊。无疼痛、感觉迟钝和面神经受损。曲面断层片显示一个边界清楚的混合性病损（图 2a）。

图 1a　女性患者，下颌骨不对称
图 1b　左侧下颌骨肿胀的口内像

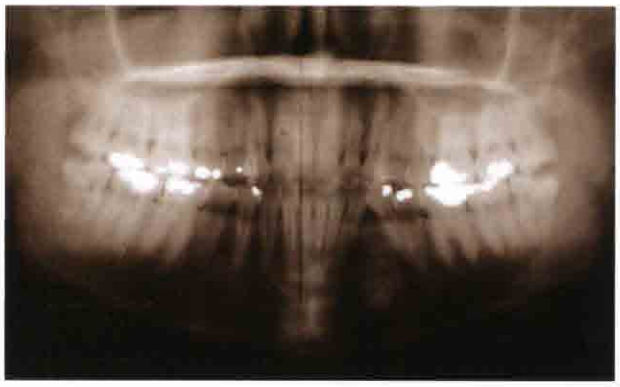

图1c　曲面断层显示一个边界清楚的混合性病损（伴有密度减低影边缘的密度增高影），伴有牙齿移位

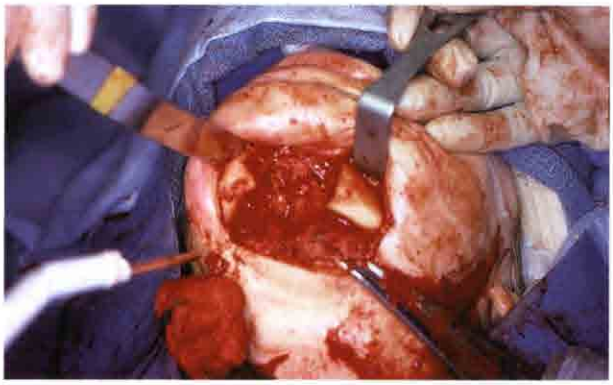

图1d　二期手术包括切除下颌骨下缘并取出一期手术置入的硅橡胶块

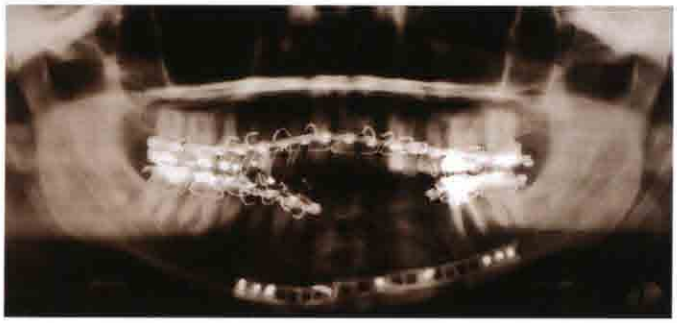

图 1e　术后 X 线影像，下颌骨节段截骨和植骨

图 1f 术后口内像，显示牙槽突间隙

图 1g 二期手术后戴入修复体

X 线诊断为中央型骨化纤维瘤后，进行了口内下颌骨切取活检术，确诊为中央型骨化纤维瘤（图 2b）。

在术前治疗计划的谈话中，患者拒绝了功能和整形相结合的自体骨移植的选择，他只要求美观。因此，手术包括经口外入路切除肿瘤（图 2c）并马上置入一个合成材料的整形植入体（图 2d）。

讨论

比较Su 等人的系列病例，本文的病例表现出一些不同的模式。在我们的病例中，任何患者都没有疼痛或不适。最好发的年龄是五十多岁，与Su 等人描述的30～40多岁不同。本研究中有3名患者比Su 等人报导的最年老的患者至少大十岁。有1个69岁和2个70岁的患者，而在Su 等人的报导中最老的患者是59岁。

我们大多数病例表现为一个无痛的，单发于左侧下颌骨的病损。任何患者都没有家族史的报告。

一个有趣的发现是牙齿的脱落，这并不是中央型骨化纤维瘤的常见表现。另一个重要的特性是我们的病例100%都有颌骨膨隆，并且最常位于下颌骨下缘，其次是颊侧。

边界清楚，经常伴有硬化边缘是我们所有病例的X 线特征，未发现边界不清的病例。与骨纤维异常增殖症不同，受累牙齿的牙周韧带间隙清晰可见。而骨纤维异常增殖症经常在X 线片上不能显示牙周韧带间隙，这是两者鉴别诊断的重要一点，组织学上与中央型骨化纤维瘤容易混淆。

最普遍的组织学表现为针状的类骨质，不同形状的编织样和片层状骨，成骨细胞包围，血管化纤维基质。牙骨质样钙化不多见。

和Su 等人一样，我们发现女性、高加索人和下颌骨高发。

总结

有必要区别中央型骨化纤维瘤和青少年骨化纤维瘤，这是一种侵袭性更强的肿瘤。中央型骨化纤维瘤是生长缓慢、圆形或椭圆形、边界清楚的骨源性肿瘤。它可出现在任何年龄，特别是白种成人女性患者，经常发生于下颌骨。X 线表现为大多数是边界很清楚的混合性病损，下颌骨下缘膨隆。X 线边界清楚是中央型骨化纤维瘤最大的特征。牙根吸收不常见。

关于组织学，小梁骨结构比牙骨质样小体更常见。有时可见纤维包膜。

鉴别诊断包括良性和恶性的骨纤维性病损和牙源性囊肿及肿瘤。组织学上，除了骨纤维异常增殖症，中央型骨化纤维瘤通常不易与这些病损相混淆。最终诊断需要结合组织学、X 线和临床表现。早期诊断可避免因肿瘤生长而导致的根治手术。

图 2a　X 线显示右侧下颌骨一个边界清楚的骨化纤维瘤

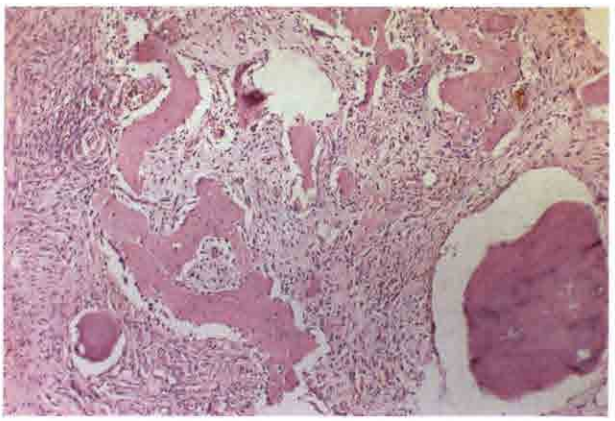

图2b　HE染色的切片显示编织样骨小梁，活跃的成骨细胞和细胞性纤维血管基质（× 40）

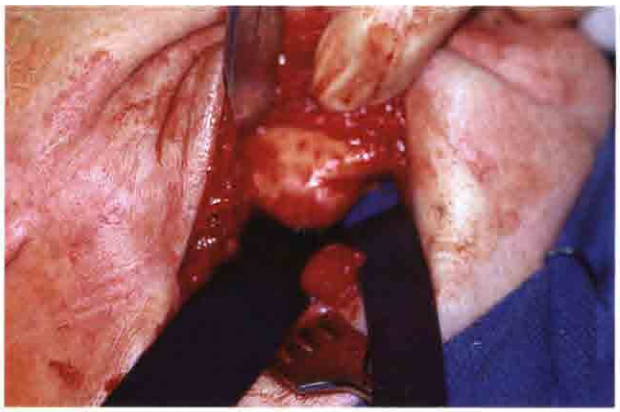

图 2c　手术切除右侧下颌骨，患者拒绝植骨

图 2d　合成植入体

图 2e　术后颜面观