专家论坛

种植体支持可摘局部义齿的平均31个月回顾性研究

A retrospective case series of implants used to restore partially edentulous patients with implant-supported removable partial dentures: 31-month mean follow-up results

Yoav Grossmann, DMD, MsHA / Liran Levin, DMD / Avishai Sadan, DMD

原载 Quintessence Int 2008, 39(8):665～671(英文)

周建锋 译 姜 婷 审

摘 要

目的:将种植体用于支持可摘局部义齿在临床上很常见，但在文献中却很少见到相关报道。本回顾性研究的目的是通过最长达10年的临床随访，评价修复不同类型牙列缺损的种植体支持可摘局部义齿中骨内种植体的存活率。**材料和方法**:研究对象包括从1996年－2005年接受序列治疗的23个牙列缺损的患者。平均年龄为44.2±7.5岁。种植体总数为44个，植入不同的牙弓区域，并用种植体支持可摘局部义齿修复。平均随访时间从种植体植入的时间开始计算为31.5个月（9～120个月）。评价的项目包括:吸烟状况、种植体植入前和植入后的牙列缺损类型、种植体植入后的随访时间、种植体的位置、种植体尺寸、种植体和基牙的存活率以及患者对修复体的总体满意度（通过问卷调查来评价）。**结果**:种植体的总体存活率为95.5%，2个种植体失败。种植前最主要的牙弓类型为上颌肯式Ⅰ类缺损（6个患者），其次为下颌肯式Ⅱ类缺损（4个患者）。6个患者（26.1%）的牙弓类型因种植体的植入而改变。随访过程中，1个基牙在戴牙2年后脱落。所有患者均对修复体感到满意。**结论**:种植体支持的可摘局部义齿可以作为一种长期、有效的治疗方法。为了获得满意的结果，作者建议应认真选择适应证并建立恰当地维护和复诊制度。

关键词 义齿满意度;种植体支持的可摘局部义齿;种植成功率

专家点评

姜婷教授点评:本文通过对23个病例的1～10年（多数为1、2年）的临床观察，确认了种植体支持可摘局部义齿较高的中期成功率。对于远中游离端缺损可摘局部义齿，缺牙区种植体可提供义齿的支持和固位作用，改善义齿的稳定性，减少基托的下沉。但是由于有天然牙作基牙，义齿的支持形式为牙周膜/黏膜/种植体混合支持，而种植体没有牙周膜，在咬合力载荷下不下沉，所以容易形成应力集中，影响种植体的长期存活。所以充分的选择性压力工作印模的采取，种植体上具有压力缓冲的上部结构，种植体上附着体粘接固定前充分的义齿戴用就显得非常重要。

本文的不足之处是仅进行了长达10年中散在病例的回顾性调查，缺乏分组、对照及比较研究，样本量较小，科学性不高。今后还需要有目的的，符合循证医学原则的大样本临床观察来评价种植体用于可摘局部义齿的长期效果。

译者 北京大学口腔医学院修复科
北京海淀区中关村南大街22号 100081

对于牙列缺损的病人有不同的治疗方法可供选择。与可摘局部义齿相比，固定义齿具有更高的存活率，因此只要有可能就应该推荐使用。种植体支持的固定义齿是最理想的治疗方法，特别是对于肯式Ⅱ类缺损患者或者缺损间隙的跨度较长时。有学者报道，有很多戴用可摘局部义齿的患者不能坚持戴用义齿；与固定义齿修复或没有义齿修复的患者相比，可摘局部义齿戴用者对口腔状况的不满意程度要高；使用更不方便。另外，老年患者只有当可摘局部义齿为其增加了多个殆接触单位时，才对可摘局部义齿感到满意。

牙槽嵴上黏膜组织和牙周膜的受压下沉程度不同，可摘局部义齿是一种相对复杂的修复体。因此，对于肯式Ⅰ类和Ⅱ类缺损，有时包括Ⅳ类缺损，在近缺隙侧的基牙之间难免会产生支点线。将没有动度，没有弹性的种植体应用于可摘局部义齿，会使种植体承受不良的杠杆力，从而影响骨结合。这也可能是临床医师不愿将种植体应用于可摘局部义齿而且很少见到相关报道的原因。

由于种植体支持的可摘局部义齿需要3种具有不同弹性特征的结构来提供支持，其殆力最终将分散于种植体、牙齿和软组织之间，因此，修复体在行使功能时只能存在有限的自由动度。避免种植体和义齿基牙之间形成刚性连接，不设计天然基牙都可减少这些支持组织之差。也可通过在种植体上应用弹性固位装置，制取功能性印模，在将附着体固位装置连接到义齿上之前先戴用义齿一段时间，或者在必要时重衬义齿基托来解决。另外很重要的是发挥大连接体的刚度，抵抗因义齿的屈曲和扭转对种植体产生的有害侧向力和挠曲力。

除了可摘局部义齿对患者的心理影响以及患者对可摘局部义齿的较低的接受程度以外，长期使用可摘局部义齿还会增加患龋风险，加重剩余牙槽嵴的吸收和牙周炎。对于口腔卫生状况较差的患者尤为如此。但是没有证据能证明义齿本身导致这些损害。然而，在经济条件较差，受全身系统疾病和局部解剖条件所限，不能应用种植体支持的固定义齿修复时，可摘局部义齿仍然被广泛应用。

种植体可改善可摘局部义齿的临床效果。可以改善支持，增加固位和稳定，保留剩余牙槽嵴，减少影响美观的卡环的应用以及改善不良的缺损类型。在一个回顾性研究中，10个下颌单侧或双侧远中游离缺失的患者用种植体支持的可摘局部义齿修复。所用后牙种植体的数量为16个。这些种植体被单独用来作为垂直终止点以提供义齿的支持，或者与弹性固位装置相连。作者证实，经过最少1年的临床随访，所有患者的满意度均增加，组件的磨耗度很小，影像学检查没有过度的骨吸收，种植体周围软组织很稳定。另外一个研究中，15个基牙数目和分布不理想的牙列缺损的患者用种植体支持的可摘局部义齿修复。牙列缺损的类型通过在关键位点植入33颗种植体而得到改善。种植体的成活率为100%，修复后并发症很少，患者满意度明显改善。

然而，将牙科种植体应用于可摘局部义齿修复的文献报道很少，目前主要有后牙种植体支持远中游离端缺失可摘局部义齿的临床报道。因此，本回顾性病例研究的目的是通过长达10年的临床随访，评价用于修复不同类型牙列缺损的种植体支持可摘局部义齿中骨内种植体的存活率以及患者的满意度。

材料和方法

研究对象包括在以色列Tel-Hashomer Sheba口颌面中心修复科接受序列治疗的病人（20个男性，3个女性，接受种植体植入时的年龄为33～57岁，平均44.2岁）。均为牙列缺损的病人，上下牙弓缺牙数均大于5个，之前无戴用义齿的经历。全身健康状况良好并用种植体支持的可摘局部义齿修复。无其他排除标准。所有患者均在知情同意书上签字。

所有患者在种植体植入之前都接受了临床和影像学检查。采用两段式植入方法。种植体来自3个不同的生产厂家（Zimmer Dental；3i Implant Innovations和MIS Implants Technologies）。种植体的植入由2个颌面外科医师完成。对于远中游离缺失的病例，在临近远中基牙处放置种植体，以避免在远中基牙处放置影响美观的固位卡环（图1a和1b）。

修复工作由2个修复科医师完成。除了种植体之外，选择义齿支持基牙要考虑其牙髓和牙周状况，是否存在冠部修复体，是否需要间接固位，基牙和种植体在牙弓中的分布和数目。导平面和支托窝的预备要在治疗设计和模型观测完成之后进行。所有修复体的大连接体均为刚性的钴铬合金（Dento-

rium）制作。种植体通过各种弹性附着体提供固位。例如Locator附着体（Locator，Zest），O-ring附着体（Zimmer Dental）或者杆卡式附着体（图2a～2c）。当修复体需要软组织提供固位时，种植体固位装置与义齿的连接要在闭口咬合的情况下完成，以使合力能均匀地分散于种植体、牙齿和软组织之上。

戴入义齿后对患者进行定期的复诊检查。种植体如果由于松动而拔除，出现种植体周围低密度影，持续的疼痛或不适，由于种植体而引起的感染，或者出现不能修复的情况，均被视为失败。

患者的人口统计学信息，吸烟情况，种植体植入之前或之后的牙列缺损类型（肯氏分类），种植体植入的日期，种植体植入后的随访时间，种植体的位置，种植体的直径和长度，修复设计，种植体和基牙的存活情况，以及患者对义齿的总体满意度都被回顾性地记录下来并输入SPSS统计软件（SPSS 10.0，SPSS）。为了避免偏倚，单独收集结果变量。在最后一次复诊随访时，通过调查问卷的形式评价患者对义齿的功能、美观和便利性的满意程度。

图1a 咬合面观显示种植体位于上颌前磨牙区域

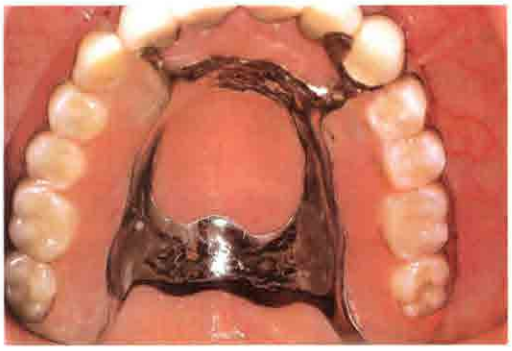

图1b 牙齿／黏膜／种植体支持的可摘局部义齿

图2a 位于下颌左侧尖牙区域的单颗种植体，提供固位和支持。牙槽嵴的骨量不适宜与在不采取骨增量手术的情况下进一步植入种植体

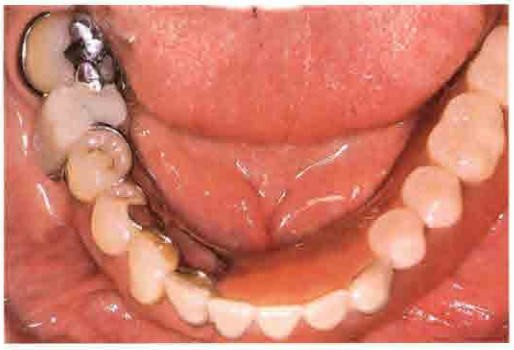

图2b 治疗后的下颌咬合面观

图2c 种植体支持的可摘局部义齿的组织面

结果

1996–2005年，共有23个牙列缺损的病人接受种植体支持的可摘局部义齿治疗。种植体总数为44个。总共23副义齿，其中上颌13副，下颌10副。随访时间从种植体植入的时间开始计算为9～120个月，平均31.5个月。种植前最主要的牙弓类型为上颌肯式I类缺损（6个患者），其次为下颌肯式II类缺损（4个患者）。表1列出了患者的吸烟状况、种植体植入前牙列缺损类型（肯氏分类）、种植体的位

置和种植体植入后的随访时间。有 8 个患者有吸烟习惯（34.8%）。有 6 个患者（26.1%）的牙列缺损类型由于种植体的植入而改变（表 2 和图 3）。种植体植入的位置包括下颌前牙区（n=18），上颌后牙区（n=6），上颌前磨牙区（n=11）以及上颌前牙区（n=9）。

总体结果，44 颗植入的种植体中有 2 颗（4.5%）失败，种植体存活率为 95.5%。2 颗失败的种植体都发生于同一个患者（2 号患者，表 1）。这个患者为重度吸烟患者，治疗前有牙周炎。在随访过程中，只有 1 个基牙脱落（2 号患者）。其他基牙在最后一次随访时仍保留功能，无需治疗。

调查问卷的应答率为 100%，所有患者对修复体感到满意。患者反映咀嚼效能（87%）和美观（78%）都有所改善。认为修复体非常舒适的有 65%，舒适的有 22%，不舒适的有 13%。

图 3　种植体植入后，形成了比较有利的肯氏 III 类缺损

表 1　患者的信息

患者编号	年龄 / 性别	是否吸烟	牙列缺损类型	种植体位置	随访时间（月）
1	55/ 男	否	肯氏 I 类	上颌右侧尖牙；上颌左右侧第二磨牙	9
2	33/ 男	是	肯氏IV类	下颌左右侧侧切牙	98
3	40/ 男	否	肯氏IV类	下颌左右侧侧切牙	95
4	45/ 男	否	肯氏 II 类，I 分类	上颌右侧第一磨牙；上颌左侧第一前磨牙	9
5	36/ 男	是	肯氏III类，I 分类	上颌右侧尖牙和第一前磨牙	46
6	47/ 男	否	肯氏III类，I 分类	上颌左右侧第一前磨牙	24
7	44/ 男	否	肯氏 II 类	上颌左侧侧切牙和第一前磨牙	20
8	37/ 男	否	肯氏 I 类，I 分类	下颌左右侧侧切牙	90
9	49/ 男	否	肯氏 I 类	上颌左右侧尖牙；上颌左右侧第二磨牙	37
10	57/ 男	否	肯氏 II 类，I 分类	下颌右侧尖牙	16
11	42/ 男	否	肯氏 II 类，II 分类	下颌左右侧侧切牙	10
12	54/ 男	否	肯氏 I 类	上颌右侧尖牙；上颌左侧第一前磨牙	22
13	57/ 女	否	肯氏IV类	上颌左侧尖牙	17
14	28/ 男	否	肯氏 II 类	下颌左侧侧切牙	12
15	43/ 男	是	肯氏 II 类，I 分类	下颌左右侧尖牙	22
16	48/ 男	是	肯氏 I 类	上颌左右侧第二磨牙	38
17	47/ 男	是	肯氏 I 类，I 分类	下颌左右侧侧切牙	30
18	35/ 女	否	肯氏III类，I 分类	下颌左侧侧切牙和尖牙	120
19	43/ 男	是	肯氏 I 类，I 分类	下颌左侧侧切牙；下颌右侧尖牙	19
20	46/ 男	是	肯氏III类，I 分类	上颌右侧第一前磨牙；上颌左侧尖牙	12
21	48/ 男	是	肯氏 I 类	上颌左侧尖牙	12
22	44/ 女	否	肯氏 II 类，I 分类	上颌左侧第一前磨牙	20
23	43/ 男	否	肯氏 I 类	上颌左右侧第一前磨牙	9

表2 种植体植入前后肯氏牙列缺损类型（患者数量）

	治疗之后		
	Ⅰ类	Ⅱ类	Ⅲ类
治疗之前			
上颌			
Ⅰ类	3		3
Ⅱ类		3	
Ⅲ类			3
Ⅳ类			1
下颌			
Ⅰ类	3		
Ⅱ类		4	
Ⅲ类			1
Ⅳ类			2

讨论

本病例研究表明，种植体支持的可摘局部义齿可以作为修复牙列缺损的长期有效的治疗方法。种植体总体的存活率为95.5%，与之前的种植体支持可摘局部义齿和种植体支持固定义齿的种植体存活率的研究结果相一致。值得一提的是，本研究中大多数种植体被植入更加有利于种植体成活的前牙区，这也可能是出现较高种植体存活率的原因。

病例回顾性研究有其局限性。它是用非对照性的、非系统性的方式来采集病例，对每个病例单独地进行研究。因此，其研究结果不能扩大到更大的患者群体。在对结果进行解释时要注意这一点。另外，本研究的样本量较小，而且应用了不同的种植系统。因此，根据本实验结果提出任何临床建议之前，都必须考虑到这些因素。

尽管如此，种植体支持的可摘局部义齿应该能为那些不能立即行种植体支持的固定义齿修复的牙列缺损患者提供一种可行的、性价比较高的修复方式。在可摘局部义齿治疗设计的过程中，应该考虑应用种植体来增强义齿的支持和固位，以及提高患者对义齿的接受程度。种植体的植入位置应基于对可摘局部义齿生物机械学方面的考虑。种植体可以仅用来提供支持，也可以用来提供直接或间接的固位作用。另外，在设计种植体位置时，还应考虑该种植体以后是否可作为种植体支持的固定义齿的基牙或种植体支持的覆盖义齿的基牙。

Mitrani等将种植体植入远离支点线的后牙区域，以提高可摘局部义齿远中游离端的支持和固位，从而防止义齿沿支点线向龈方旋转。牙列缺损的类型也由原来的肯式Ⅰ类或Ⅱ类变为更为有利的肯式Ⅲ类缺损。患者的满意度也由此而提高。但在本研究中，改变牙列缺损类型的病例仅占26.1%。主要是将上颌肯式Ⅰ类变为肯式Ⅲ类。将种植体植入后牙区可能需要进一步的骨增量手术。例如上颌窦提升或牙槽嵴的垂直向和／或水平向骨增量手术。因此，我们将大多数种植体作为直接固位体植入邻近基牙的部位。这样，天然牙主要用来提供支持，而种植体则用来提供固位。这样减少了颊侧卡环的应用，而颊侧卡环往往需要横跨脆弱的游离龈，影响自洁和美观。此外，天然牙所受的不利的侧向力也由此而减少。牙周组织的预后也会得到改善。

Vermenlen等报道，如果把基牙的再治疗作为评价失败的标准，传统的金属支架式可摘局部义齿的5年成功率仅为40%。如何通过良好的设计以保护基牙的牙周组织健康并确保长期的预后，是未来研究的一个课题。戴用可摘局部义齿的患者有较高的牙周疾病和龋病的发病率，这主要是由于患者缺乏主动性和依从性来维护口腔卫生。应告知患者他们在义齿长期维护中应发挥的作用；另外，严格的复诊制度对于获得满意的长期疗效也很重要。笔者建议进行一个长期的多中心研究，采用更大的样本量，评价种植体支持的可摘局部义齿的成功率。以后的临床研究应将重点放在评价种植体的成功率，基牙寿命，修复体维护的必要性以及患者的满意度等方面。

结论

基于本研究，我们可以得到如下结论：

1．当牙列缺损的患者不适宜行固定义齿修复时，可以考虑种植体支持的可摘局部义齿。

2．这种简单而性价比较高的治疗方法可以得到较高的患者满意度并可以改善生物机械性能、美观性能和牙周健康状况。

3．要想获得满意的效果，应该认真地选择适应证，并且要保证定期维护。