译文

利用牙科CBCT对即刻种植与延期种植的上颌前牙种植术后唇侧骨量的比较分析

Dental Cone Beam Computed Tomography Analyses of Postoperative Labial Bone Thickness in Maxillary Anterior Implants: Comparing Immediate and Delayed Implant Placement

Yasukazu Miyamoto, Tadakazu Obama

原载 Int J Periodontics Restorative Dent, 2011, 31: 215-225.(英文)

孙亚州 译 汤春波 审

摘 要

本研究目的是评估上前牙种植术后唇侧牙槽骨厚度和垂直性骨吸收对牙龈退缩的影响。对延期两段式种植和即刻种植两种不同的种植技术，通过牙科锥形束CT（CBCT）扫描，监测牙槽骨三维影像同步变化，观察种植体周围的软硬组织情况。对于延期两段式种植，使用无机化牛骨粉和不可吸收膜或可吸收膜，进行引导骨再生(GBR)。结果表明，延期两段式种植与即刻种植相比，特别在使用不可吸收膜进行引导骨再生时牙龈退缩明显减少，CBCT测量唇侧骨厚度是评估前牙牙龈退缩的有效指标。

美学区种植应在种植体上部结构边缘保持自然的穿龈形态，有多种成功的种植技术可实现此目标。Lazzara首先报道了拔牙后即刻种植技术，认为有多项优点：如愈合期较短、手术次数减少（通常只需一次手术）、美观效果突出等。另一方面，他也报道了此技术的缺点：术后唇侧牙槽骨吸收导致唇侧牙龈退缩。Araújo和Lindhe报道了尖牙即刻种植在拔牙后8周牙槽骨吸收了2.2mm。Nevins等报道如果未做牙槽嵴保存，拔牙窝颊侧牙槽骨吸收量超过20%。Araújo等也报道在即刻种植病例，唇侧牙槽骨有约2.6mm的吸收。因此，他们建议不能优先选用拔牙窝即刻种植，因为存在不可预测的骨吸收风险。Botticelli等采用动物模型和临床病例比较即刻种植和延期种植的牙槽骨吸收情况，两组都发现即刻种植的唇侧牙槽骨垂直和水平吸收比延期种植多。Grunder临床观察发现：延期两段式种植体放置后第一年平均牙龈退缩0.6mm。其他研究也指出延期两段式种植完成冠修复后有牙龈退缩。Grunder等通过对延期两段式种植临床研究，认为唇侧牙槽骨厚度最少2mm才能防止发生牙龈退缩。Buser等报道，早期种植时采用GBR技术能获得稳定的美学区软硬组织外形。然而，美学区即刻种植牙槽骨厚度的评估方法还没有确定。

译者单位 南京医科大学口腔医学院修复科
南京市鼓楼区汉中路136号 210029

种植体植入后引起的唇侧牙槽骨改变，可导致牙龈退缩或牙龈外形改变，产生美学问题。因此，有必要通过非侵袭性硬组织三维影像，监测种植术后唇侧牙槽骨结构的动态变化。近年发展起来的牙科锥形束CT（CBCT）较易满足以上要求，且具有X线剂量较少的优点。因此，本研究利用CBCT评估和比较上颌前牙区延期两段式种植和即刻种植两种方法在唇侧牙槽骨厚度、齿槽骨垂直吸收和种植体周围软组织动态变化的影响。

1 材料和方法

1.1 患者和流程

共有患者18人（男8人，女10人），年龄22～72岁，在上颌前牙区植入31颗种植体。所有患者均在临床操作前签署知情同意书。患者情况见表1。使用的种植体为表面酸蚀处理的钛种植体（共27颗，Osseotite，Biomet 3i）和磷酸盐氧化钛表面种植体（共4颗，Nobel Replace，Nobel Biocare）。每个种植体的种植手术取三组中的一种：1组为延期两段式种植，混合使用不可吸收GBR膜和无机化牛骨粉（ABBM，Bio-Oss，Geistlich）和冻干异体骨粉（FDBA；OraGRAFT，LifeNet Health）；2组为延期两段式种植，混合使用可吸收GBR膜和无机化牛骨粉及冻干异体骨粉；3组为即刻种植，使用自体骨移植（图1和图2），种植体和基台同时植入放置，无咬合负载。

1.2 最终修复时间

为了促进即刻种植体周围软硬组织的有效愈合，使用定制的临时印模帽在术后3～6个月制取最终修复体印模。两段式种植患者，在二期手术后2～4个月制取最终修复体印模。最终修复体采用氧化锆或氧化铝基台的全瓷修复。

1.3 牙科CBCT

在基台安装至少6个月后，使用牙科CBCT（3DX multi-image microCT；3D Accuitomo，Morita）评估唇侧牙槽骨厚度和对应的垂直吸收。从安装基台到CBCT评估的时间段范围是6～57个月（平均28.2个月）。所有CBCT的焦点平面定在种植体的颊舌向中点，近远中向中点（长轴）。在CBCT图像中选用垂直于种植体1.5mm平面（颈部宽度）

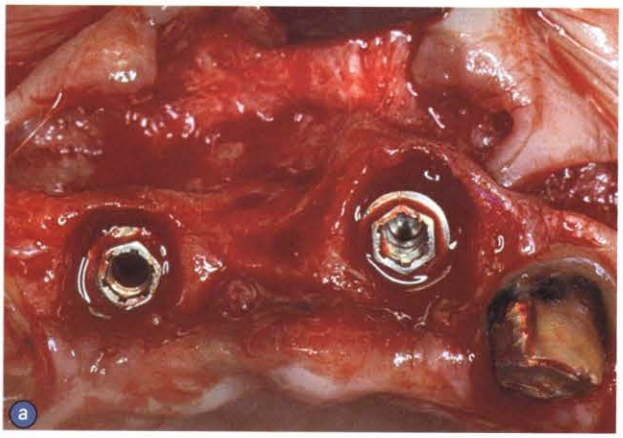

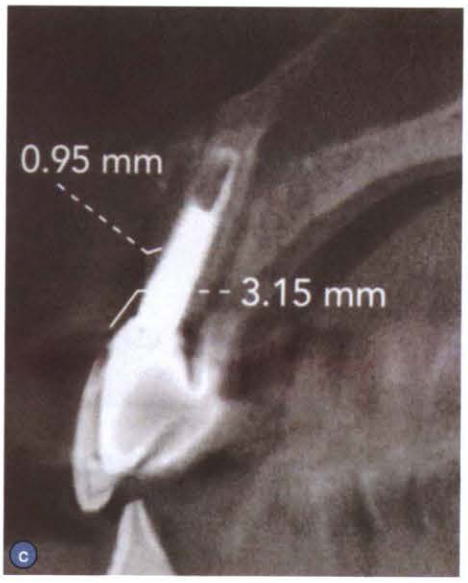

图1 a.34岁女性左上中切牙和右上侧切牙行即刻种植。分别在2mm和1mm种植体周围袋内植入了自体骨；b.种植修复完成后4年，左上中切牙基台暴露，牙龈退缩；c.同期CBCT扫描证实唇侧牙槽骨垂直骨吸收（3.15mm）

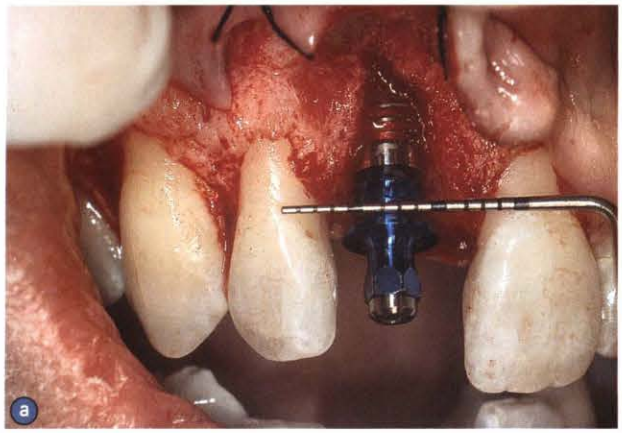

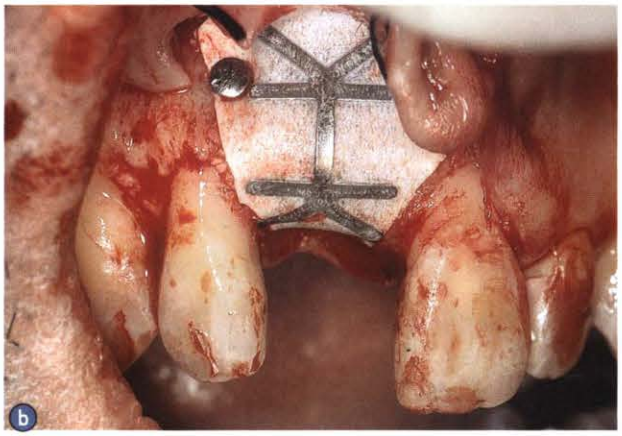

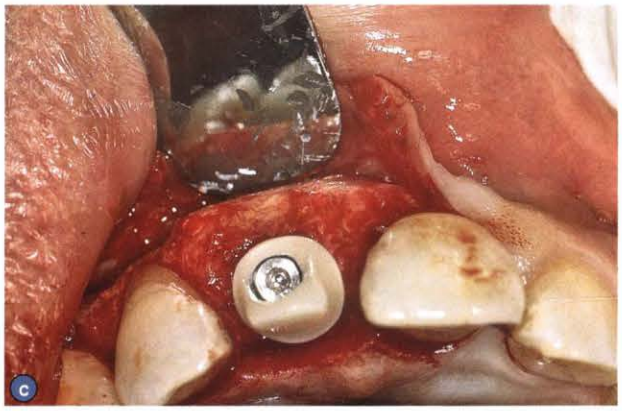

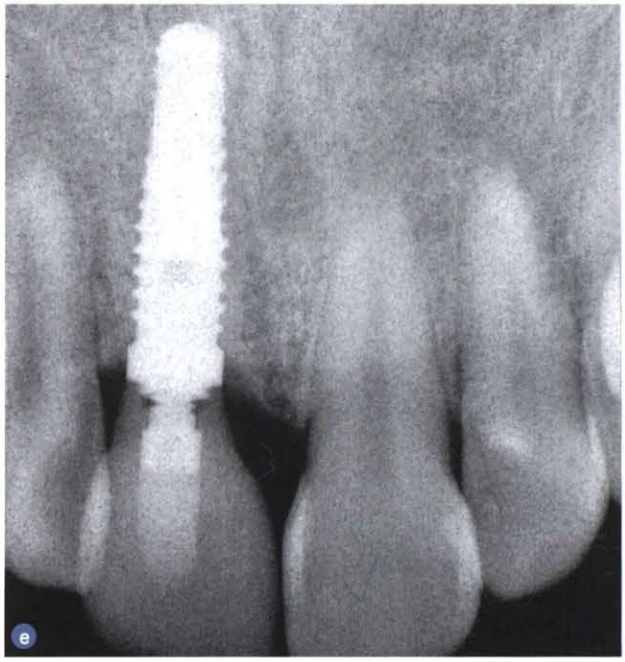

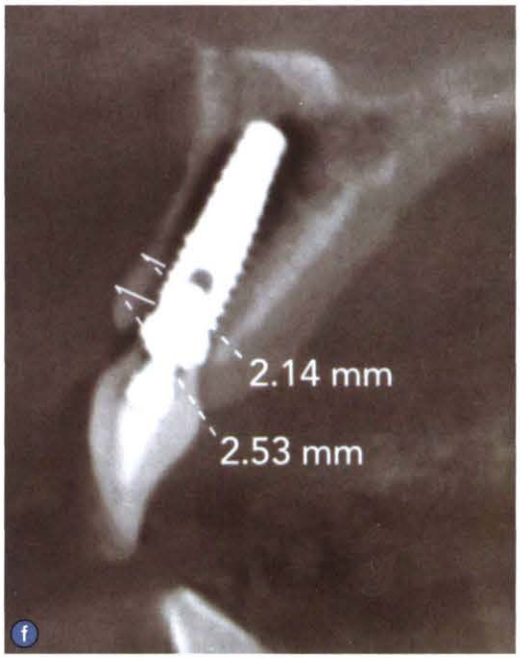

图2 a.45岁男性右上中切牙因根折拔除。拔牙后6周软组织愈合后行种植体植入；b.使用了按7:3 ABBM和FDBA混合骨粉及不可吸收钛增强膜行GBR术；c.观察到足够厚度的唇侧牙槽骨；d.治疗后获得非常美观的外形；e.二期手术后2.5年X线影像；f.二期手术后2.5年的CBCT影像。唇侧牙槽骨厚度足够，高度维持在种植体平台水平

和5.0mm平面（中部宽度）用测量工具测量唇侧骨厚度，精确到1/100mm。从种植体平面到牙槽嵴测量垂直骨吸收。

1.4 唇侧牙龈退缩

采用0.5mm间隔的数码照片与实际牙冠长度对比，计算测量唇侧牙龈退缩。数据分为即刻种植和延期种植统计分析。不同膜类型（不可吸收膜，可吸收膜）也需调查统计（图3）。

2 结果

患者的种植体颈部骨宽度、中部骨宽度、垂直



图3a－c 1组：典型的种植术后CBCT影像。由于钛增强膜为骨形成创造了足够空间，保证了唇侧牙槽骨厚度。图d－f 2组：使用了可吸收膜的常见CBCT影像。由于软性胶原膜易因软组织压力发生塌陷，没有有效空间供唇侧足量牙槽骨形成。唇侧牙槽骨厚度比1组明显变薄。发生垂直性骨吸收或将来发生的风险很大。图g－i 3组：典型的术后CBCT影像。与1组相比，唇侧牙槽骨厚度很薄，垂直性骨吸收更大

骨吸收、牙龈退缩，以及每组测量数据的平均值见表1和图4。1组保持最好的美观的穿龈形态，牙槽骨丰满，只有少量垂直骨吸收，牙龈退缩最小(表1)。2组有50%的测量部位明显的牙龈退缩和垂直骨吸收，唇侧牙槽骨减少（表1）。3组有71%的患者出现明显的牙龈退缩（表1）。种植体颈部唇侧牙槽骨厚

表1 患者样本信息、临床表现

	种植体编号	年龄，性别	牙位(FDI编号)	种植牙完成时间（月）	唇侧牙槽骨宽度(mm) 颈部骨宽度	种植体中部骨宽度	垂直骨吸收(mm)	牙龈退缩(mm)
	1	49，男	11	17	2.53	2.14	0.00	0.00
	2	46，男	11	28	2.07	2.46	0.00	0.00
	3	46，男	12	28	2.74	2.13	0.00	0.00
	4	46，男	11	48	0.94	3.09	0.00	0.00
	5	36，女	12	48	2.30	3.73	0.00	0.00
第	6	36，女	13	48	2.13	3.03	0.00	0.00
一	7	40，女	11	10	3.26	3.33	0.00	0.00
组	8	47，男	11	17	4.18	4.03	0.00	0.00
	9	56，女	12	25	1.46	2.29	0.00	0.00
	10	56，女	21	25	2.88	2.88	0.00	0.00
	11	56，女	22	25	1.63	2.19	0.00	0.00
	12	68，男	21	40	1.85	1.79	0.00	0.00
	13	69，女	11	21	2.30	3.45	0.00	0.00
	14	69，女	21	21	2.21	3.09	0.00	0.00
	15	69，女	13	21	0.80	1.35	1.12	1.00
	16	38，女	12	12	1.25	3.15	1.00	0.00
均数±标准差				27.12 ± 12.46	2.22 ± 0.81	2.76 ± 0.74	0.13 ± 0.36	0.06 ± 0.25
	17	45，女	22	14	1.18	1.74	0.00	0.00
	18	45，女	21	14	2.29	3.02	0.00	0.00
第	19	53，女	11	6	1.74	2.14	0.00	0.00
二	20	53，女	21	6	1.79	2.35	0.00	0.00
组	21	66，女	13	18	1.01	1.13	1.26	1.00
	22	66，女	11	18	0.00	2.75	1.86	1.00
	23	66，女	21	18	1.18	1.74	0.00	1.00
	24	66，女	23	18	0.00	1.75	2.50	1.00
均数±标准差				14.00 ± 5.24	1.15 ± 0.82	2.08 ± 0.62	0.70 ± 1.02	0.50 ± 0.53
	25	38，女	12	36	0.00	1.86	2.23	1.00
	26	24，女	21	53	0.00	1.18	4.25	1.00
第	27	48，男	11	51	1.74	1.43	0.00	0.00
三	28	36，男	21	50	0.00	0.00	13.13	2.00
组	29	34，女	21	57	0.00	0.95	3.15	1.50
	30	34，女	12	57	0.88	1.60	0.00	0.00
	31	51，女	11	25	0.71	1.29	0.00	0.50
均数±标准差				47.00 ± 12.01	0.48 ± 0.67	1.19 ± 0.60	3.25 ± 4.68	0.85 ± 0.75
总均数±标准差				28.22 ± 15.80	1.55 ± 1.06	2.23 ± 0.92	0.98 ± 2.51	0.35 ± 0.57

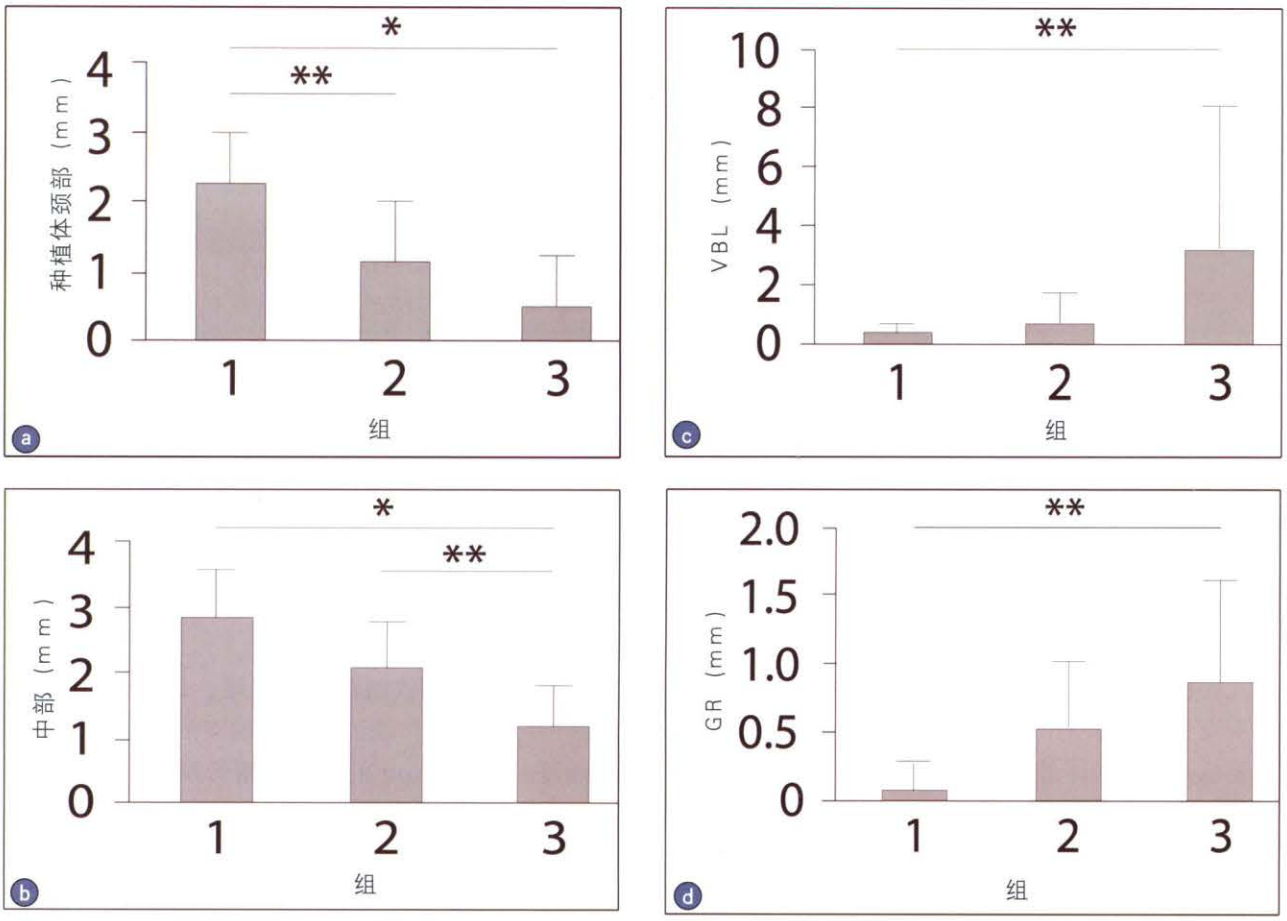

图4 种植体颈部（a.）和中部（b）唇侧牙槽骨宽度、垂直性骨吸收VBL（c）和牙龈退缩GR（d）的组间比较。*为$P<0.01$，**为$P<0.05$，Tukey-Kramer多重比较检验

度，1组明显高于2组和3组（$P<0.05$，Tukey-kramer multiple comparison test），2组和3组无统计学意义（1组2.22±0.81mm，2组1.15±0.82mm，3组0.48±0.67mm）（图4a）。种植体中部唇侧牙槽骨厚度，3组明显比1组和2组低，（$P<0.05$，1组2.76±0.74mm，2组2.08±0.62mm，3组1.19±0.60mm）（图4b）。结果表明，术后唇侧牙槽骨吸收程度的由小到大顺序为1组≤2组≤3组。

垂直骨吸收量3组明显高于1组（图4c），2组和1组或3组差别无统计学意义（1组0.13±0.36mm，2组0.70±1.02mm，3组3.25±4.68mm）。有趣的是，牙龈退缩出现相似的结果（1组0.06±0.25mm，2组0.50±0.53mm，3组0.85±0.75mm）（图4d）。

垂直骨吸收和种植体颈部骨宽度、中部骨宽度有显著负相关性。颈部骨宽度和中部骨宽度与牙龈退缩也有显著负相关（表2）。和预想一致，垂直骨吸收和牙龈退缩呈明显正相关（表2）。数据表明，前牙区种植术后发生的牙龈退缩可能和牙槽骨厚度、唇侧牙槽骨吸收水平负相关。

为了评估CBCT在检测牙龈退缩的有效性，三种测量方法的敏感性和特异性（种植体颈部骨宽度取舍标准1.2mm，中部骨宽度取舍标准2.0mm，垂直骨吸收取舍标准1.0mm）计算见表3。颈部骨宽度的敏感性和特异性（分别为100%和90.5%）比中部骨宽度要高（分别为90.0%和81.0%）。垂直骨吸收的特异性（95.2%）比颈部骨宽度要高（90.5%），敏感性要低（分别为80.0%和100.0%）。综合来看，使用CBCT测量种植体颈部骨宽度是检测牙龈退缩的最佳部位。换句话说，前牙区种植术后，种植体唇侧颈部牙槽骨厚度超过1.2mm，牙龈退缩不明显。

3 讨论

上颌前牙区种植的患者采用即刻种植或延期两

表2 牙槽骨宽度和垂直性骨吸收VBL或牙龈退缩GR的相关性

	相关系数	P
种植体颈部骨宽vs垂直骨吸收	−0.548	<0.01
种植体中部骨宽vs垂直骨吸收	−0.582	<0.001
种植体颈部骨宽vs牙龈退缩	−0.760	<0.001
种植体中部骨宽vs牙龈退缩	−0.686	<0.001
垂直骨吸收vs牙龈退缩	0.784	<0.001

表3 三种不同测量方法对检验牙龈退缩的敏感性和特异性

测量方法	取舍标准	敏感性	特异性
种植体颈部骨宽	<1.2mm	[10/(10+0)] × 100=100.0%	[19/(19+2)] × 100=90.5%
种植体中部骨宽	<2.0mm	[9/(9+1)] × 100=90.0%	[17/(17+4)] × 100=81.0%
垂直骨吸收	≥1.0mm	[8/(8+2)]× 100=80.0%	[20/(20+1)] × 100=95.2%

段式种植，利用CBCT测量唇侧牙槽骨厚度和相应的垂直骨吸收水平，分析每种方法和牙龈退缩之间的关系。当种植体颈部唇侧牙槽骨厚度在1.2mm或种植后有更厚的唇侧牙槽骨时，牙龈退缩最小。因此，假如种植体植入至少6个月后，通过CBCT检测到牙槽骨厚度达到最小临界值1.2mm，加上种植术中骨膜分离引起的平均骨吸收0.7mm，满意的骨量标准应为2.0mm（0.7mm+1.2mm=1.9mm）。

由于牙周膜能提供充足血供，天然牙唇侧牙槽骨宽度即使少于1mm也能保持稳定。虽然种植体周围缺乏牙周膜，但种植体周围形成的富含血管的松质骨仍能提供充足血供。据估计，唇侧牙槽骨宽度需超过1.2mm时，皮质骨下松质骨被引导生长，同时也维持了组织长期稳定性。

Grunder等认为大多数美学种植病例要求用GBR手术，以避免牙槽骨吸收导致的牙龈退缩。除非唇侧牙槽骨厚度约2mm，否则可能发生牙槽嵴吸收和牙龈边缘位置的变化。如果在植入手术时唇侧牙槽骨厚度大约有2mm，在分离骨膜时可能会发生0.7mm的骨吸收。因此，使用GBR手术应基于这样一个标准，即植入手术后唇侧牙槽骨厚度≥2mm。应注意到在许多病例中实施GBR手术，是为了维持足够的唇侧牙槽骨高度和牙龈边缘的位置。

本研究中，即刻植入手术（3组）时有完整的唇侧牙槽骨。然而，术后CBCT扫描表明，7例即刻植入处发生了平均3.25mm垂直骨吸收。垂直骨吸收量可能足以影响软组织美观效果。以上结果表明，即刻种植技术应作改进来保存健康的硬组织，在完成修复后维持2mm的唇侧牙槽骨厚度。

有2组共24例种植体采用相同植骨材料（1组和2组）进行延期两段式合并GBR手术，2组与1组相比，唇侧牙槽骨吸收观察到有增加的趋势（图4）。结果表明，使用结合ABBM+FDBA的不可吸收膜，种植体周围组织的长期稳定性有充分的保证。许多研究只使用ABBM植骨材料，这种材料有明确的维持种植体周围硬组织长期稳定性作用。然而基于先前使用ABBM作为单一植骨材料的临床实践，患者6个月后回访取出膜时观察到残留的ABBM颗粒，表明有不完全的骨替代。因此，为了提高新骨形成能力，使用了混合ABBM和FDBA的植骨材料，其具有快速吸收特点和提高新骨替代能力。6个月后回访取出膜确实观察到效果很好，牙槽骨非常坚硬。

4 结论

本研究证实了使用延期两段式种植相比即刻种植，牙龈退缩明显要少。前牙区两种植入方法（即刻种植与延期种植）如果能维持≥2mm唇侧牙槽骨厚度，能减缓垂直骨吸收和牙龈退缩。更重要的是，本研究中采用CBCT才能对如此细微的牙槽骨宽度进行测量。因为这些数据是从相对少的实验样本中获得，将来需要进行大样本的临床研究。