鼻咽癌患者放疗后伴巨舌症的下颌无牙颌行种植修复:一例报告

Implant treatment of macroglossia and edentulous mandible following radiotherapy for nasopharyngeal cancer: A case report

Frederick C.S.Chu ,Wan K.Wong,Yiu K.Wong,Ben K.C.Chow,Jason C.F.Cheng

原载 Quintessence Int 2003;34:670~673(英文).

王莺 译　　林野 校

摘要　鼻咽癌患者放疗后如果口腔卫生维护不良，可导致牙列情况严重恶化，可能需要拔除多数牙。虽然无牙颌患者其外观和功能可以通过种植体支持的覆盖义齿恢复,但是由于头颈部放疗带来的组织变化使得这一治疗变得复杂。本文讨论了伴有巨舌症和放疗后组织变化的无牙颌患者的种植设计问题。

由于鼻咽癌(NPC)位置隐蔽,放射治疗比直接手术切除更适用和普遍。然而,大剂量的放射治疗不仅影响病理性组织,而且使鼻咽部临近的组织结构受到影响。不论使用防护衣还是准确的定位技术，仍然有很多关于NPC放疗术后短期、长期并发症的报道,例如:皮肤烧伤,牙关紧闭,口腔干燥,放疗后拔牙导致的放射性骨坏死,体温波动,失明,听力丧失等。

生存的NPC患者伴有大量的、无法充填的龋齿并不少见,尤其放疗后忽视了口腔卫生的护理时。大量的龋齿病损使口腔全科医师很难处理。由于认识到放疗后拔牙可导致放射性骨坏死，牙医师倾向于在放疗前拔除相对健康的牙齿以减少放疗后的并发症。之前没有关于放疗后NPC患者种植修复的报道。本文的目的是讨论鼻咽癌患者放疗后伴有巨舌症和无牙颌，其种植修复遇到的困难。

病例报告

一位59岁中国女性患者,由口腔全科医师介绍至香港Chai Wan区Pamela Youde Nethersole Eastern医院口腔颌面外科，目的是评估其下颌无牙颌是否适合种植修复。该患者由于鼻咽癌（NPC)15年前曾行放射治疗,所有的牙齿在放疗前拔除。没有NPC复发;上下颌均由总义齿修复。放疗后4年义齿出现问题。患者抱怨戴用义齿使言语不清,下颌义齿稳固性差。经过修改下颌总义齿的舌侧面增加舌体的空间，患者感到有所改善。然而,舌体空间的问题继续困扰该患者。总义齿平均2年重新制作一次,增高咬合垂直高度,人工牙列向唇侧排列,以供不断增长的舌体足够的空间。现因为同样的原因要求重新制作义齿。

在进行种植前的检查时,患者语音不清,下颌总义齿在重度萎缩的牙槽嵴上不稳固。舌体向一侧伸展,并处于牙槽嵴的前方。患者发现在说话和咀嚼时无法使总义齿停留在口腔内(图1)。临床上仍然可以看到舌体簇状增生。唾液流量和质量满意,没有明显粘膜病损。排除了如延髓麻痹、淀粉样变性等引起巨舌症的病因。巨舌症诊断明确,但是其病因不清。

译者:北京大学口腔医学院
北京海淀区中关村南大街22号　100081

图 1 变大的舌体在休息位。注意舌背凹陷

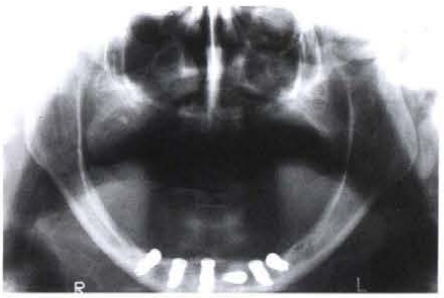

图 2 曲面体层片显示 6 个 Brånmark 种植体

图 3 右侧舌下腺切除术

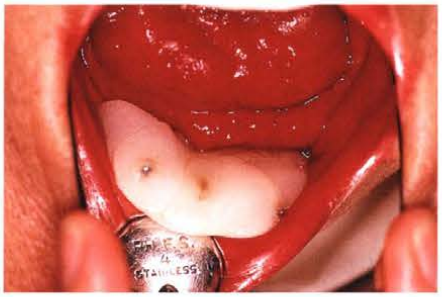

图 4 愈合基台固定愈合导板(下方衬 Coe-pak),使软组织移位

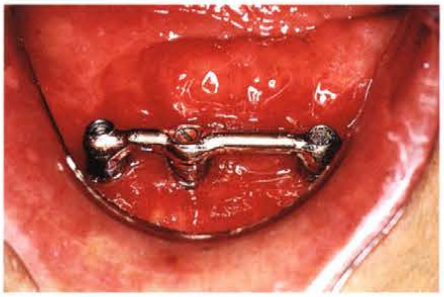

图 5 金属杆连接种植体

图6 最大张口度下种植体支持的总义齿很稳定

治疗计划 手术部分切除方式减小舌体体积，通过种植体支持总义齿来改善义齿的固位和稳定。种植术前患者接受了 10 次高压氧治疗，以增加下颌骨的血供。全麻下，植入 3 个长度为 10mm 的 Brånemark 种植体(Nobel Biocare),直径分别是 3.75mm 和 4mm,牙位分别是 33,31,43($\overline{3|13}$),具体位置参考 CT 扫描确定。舌前部 1/3 进行了 V 形舌部分切除术。愈合顺利,患者每个月复查一次。尽管患者主观上感到吞咽功能改善了,但舌体簇生的情况仍在继续。

由于巨舌的原因,舌体的空间仍然不理想,计划在 6 个月后的种植二期手术同时再次进行舌体部分切除。全麻下暴露种植体,安放愈合基台,行舌体边缘部分切除术。舌体前 1/3 的舌背中部也进行了楔形切除,使得舌体前后向的长度和侧面的宽度都减小了。舌体标本组织切片显示了非特异性的、轻微的、慢性的炎性浸润,主要以小淋巴细胞在上皮下间质中的浸润为主。同时还有鳞状上皮假上皮瘤样过度增生。这些都符合放疗后的慢性反应。无淀粉样沉积。

安放愈合基台 4 周后评估患者修复问题。遗憾的是有 2 点不利于种植体支持义齿修复：患者息止颌位的垂直高度(RVD)变短,而 3 个种植体的角度太偏向唇侧；舌下组织过长，即将覆盖过 3 个愈合基台，尤其是在 43($\overline{3|}$)的位置。第二次舌部分切除术后 4 个月,在局麻下（配合使用静脉镇静药物）又植入了 3 个直径为 3.75mm 的种植体。为了帮助更好地确定植入方向和角度,术前重新确定 RVD 并制作外科导板。6 个种植体均安放愈合帽,关闭上方粘膜,使达到初期愈合。

新种植体植入后 6 个月，局麻下给后期所植入的 3 个种植体安放愈合基台。由于之前提到的角度原因,一期植入的 3 个种植体埋入而弃用(图 2)。然而在右侧下颌仍旧存在舌体组织过长的问题,需要安放 7mm 高度的愈合基台。使用了有力的药物和机械方式控制菌斑；过长的软组织没有消退趋势。考虑了组织过长量和舌下腺周围的软组织，在全麻下进行了右侧舌下腺切除术，部分软组织切除修整术及右侧颌下腺导管解剖游离术(图 3)。舌下腺的组织学观察显示了慢性炎症的改变。软组织愈合一周后,在愈合基台水平上取印模,制作“愈合导板”(图 4)。用愈合基台将愈合导板固定,用 Coepak(GC 美国)放在其下方,挤压软组织移位。舌下软组织切除术后 1 个月,取工作模型,使用标准基台制作杆卡式上部结构(图 5)。最后,患者获得了重新制

作的上颌总义齿，下颌由2个杆卡固位的稳固的总义齿(图6)。在18个月的使用中,患者自觉语音清晰度和咀嚼得到很大改善,义齿仅需要微小的调整。

讨论

对于NPC放疗的患者,下颌骨的前部对于植入种植体很重要，因为该位置比较上下颌的后牙区受到放射线的影响相对较小。下颌无牙颌使用种植体支持的覆盖义齿有很多优点，但是对于放疗后的颌骨植入种植体失败率会增加。使用高压氧治疗可能会有所改善。放疗术后的患者不应该被绝对地排除在种植覆盖义齿修复的范围之外。

巨舌症可以导致牙颌畸形,语音问题,咀嚼困难,呼吸道阻塞,有牙列患者的正畸治疗不稳定。在其他的文献中，已经有关于巨舌症的诊断及舌体切除术适应证的讨论。在本篇病例报道中，在放疗术后数年内即发现舌体大小的变化，最初只是通过保守的重做义齿来解决这个问题。对于无牙颌患者来说,因为没有牙列或者咬合关系作为参考，巨舌症的临床和影像学诊断更困难,如间隙,开𬌗,后牙颊向移位,下颌反向的Spee曲线，看到这些症状可以帮助诊断。无牙颌巨舌症的处理,很难判断舌体切除量是否合适。巨舌使外科导板安放困难。第一次手术时,使用以前制作的总义齿作为参考植入种植体,则种植体角度过于倾斜。只有将舌体进一步部分切除获得更大的空间，才能将外科导板正确的安放。建议先行制作上颌总义齿,通过生物学参数来制作相应的下颌总义齿,作为外科导板植入种植体。在舌体部分切除前，由于软组织过度增生无法将总义齿正确稳固地戴入口内。

18例口腔癌患者放疗后的回顾性研究显示,软组织过长是放疗术后早期最普遍的并发症。很有趣的是在这些患者中,4例是在切除术前进行放疗,11例在舌体切除之后放疗,2例仅接受了放疗,1例仅接受了手术治疗。本例患者菌斑指数很低,为什么在种植体周围出现软组织过长合并慢性涎腺炎原因不清。放射治疗的NPC患者行种植修复,其相关并发症还需要进一步研究。

第九届中国国际口腔学术研讨会
征文通知

由上海第二医科大学附属第九人民医院和中国国际科技会议中心主办,中华口腔医学会、全国牙病防治指导组支持,上海第二医科大学口腔医学院、上海市口腔医学研究所、上海展星展览服务有限公司承办的"第九届中国国际口腔学术研讨会"将于2005年10月26至29日在上海光大会展中心举行。此次会议还得到全国60多家口腔医学院、所、医院的全力支持。届时,来自世界各地的数万名口腔医师、专家、教授将共聚一堂,共同探讨口腔医学的发展。

本次会议除邀请国内外知名专家作"口腔医学新技术和新进展学术报告"外,还设有口腔医学论文交流。被录用的学术论文摘要将以壁报的形式展出,并收入"第九届中国国际口腔学术研讨会" 汇编。为做好这次论文交流工作,"第九届中国国际口腔学术研讨会"向全国征文。

征文内容:口腔内科、口腔修复、口腔颌面外科、口腔正畸、口腔预防、儿童口腔、口腔种植和口腔材料等方面的临床应用和应用基础研究。

征文要求:中英文题目;中文单位和作者姓名;约500字结构式中文摘要(研究目的、方法、结果和结论)。要求递交打印稿和电子版各1份(软盘或电子邮件,电子文档必须为MS Word 97以上版本)。

截稿时间:2005年6月30日(以当地邮戳为准)

来稿请寄:上海市制造局路639号,上海市口腔医学研究所 张濒 冯希平收

邮编:200011
电话:021-63135412
传真:021-63135412
电子邮件:sris@sh163.net

请在信封或电子邮件标题上标明:**"口腔学术研讨会征文"**字样

第九届中国国际口腔学术研讨会组委会
上海市口腔医学研究所
2005年2月