译文

采用保留“浮雕embossed”样上皮的结缔组织移植方法治疗大的牙龈退缩

The Management of Large Mucogingival Defects with an "Epitheliar Embossed" Connective Tissue Graft

John D. Sterrett, DDS, MSO

原载 Int J Periodontics Restorative Dent 2008;28:577-583(英文)

高 丽 译 徐 莉 审

摘 要

上皮下结缔组织移植术（SECTG）是一种有效的治疗牙龈退缩的手术方法。然而，对于深或宽的牙龈退缩，采用此法却经常达不到Miller Ⅰ和Ⅱ度缺损的完全根面覆盖。本文的目的是介绍一种处理此类牙龈退缩的手术方法。该方法采用一种独特的带有浮雕“embossed”上皮的结缔组织移植来填充缺损部位，有利于延长对愈合过程的保护。此外，这种方法避免了瓣的冠向复位等复杂操作，因此有利于治疗区域形成宽的附着龈。

专家点评

徐莉教授点评：上皮下结缔组织移植术已成功用于治疗牙龈退缩（Miller Ⅰ和Ⅱ度），但对于宽深的牙龈退缩的治疗仍是难点，无论是采用冠向复位瓣、还是侧向转位瓣，都很难获得足够的附着龈来覆盖移植的结缔组织。本文作者在腭侧供瓣区获取结缔组织时，巧妙地保存了与受瓣区牙龈退缩或缺损形状一致的上皮组织，以此不仅解决了受瓣区附着龈不足的问题，还避免了受瓣区复杂的瓣提升操作，为结缔组织移植技术治疗牙龈退缩或根面覆盖术拓展了新思路和方法。

膜龈手术的两个基本目的是根面覆盖和增加缺损部位的附着龈宽度。近年来，上皮下结缔组织移植术克服了其他手术方法的缺点，已经成为广受欢迎的膜龈手术方法。许多报道都曾间接提到应用这种方法成功治疗Miller Ⅰ和Ⅱ度牙龈退缩。

为了提高愈合过程中移植组织的存活，一些临床医师提倡在结缔组织的冠方边缘保留上皮领圈，而另一些医师则通过受瓣区的瓣提升法覆盖移植结缔组织。Bouchard等人比较了采用两种不同方法的结缔组织移植术治疗牙龈退缩的疗效，一种是保留上皮领圈而无瓣提升；另一种是采用瓣提升而无上皮领圈的结缔组织。他们研究发现，两组的平均根面覆盖率未见差异；所有的病例均未见完全的根面覆盖；当不用瓣提升时附着龈宽度增加的更明显。Cordioli

译者 北京大学口腔医学院牙周科
北京海淀区中关村南大街22号 100081

和Vergara等人的研究结果也证实了上述结论。

在牙龈退缩的Miller分类中，牙间乳头尚保存完整的（I类和II类）牙龈退缩被认为是可治疗的。与Sullivan和Atakins观点不同，Miller认为缺损大小与治疗成功与否无关。然而采用SECTGs（有或者没有瓣提升）治疗这类缺损的研究表明，在一次手术中经常得不到完全的根面覆盖，某些病例甚至得不到部分根面覆盖。这些学者和别的一些作者提出缺损大小确实是限制某些膜龈手术完全成功的因素。

本文的目的是介绍一种难治疗的深和（或）宽的Miller I度和II度牙龈退缩的手术方法。该方法采用一种独特的带有“浮雕embossed”上皮的结缔组织移植，并设计其与治疗部位相适应。这种结缔组织移植的设计有利于延长对瓣下方愈合过程的保护且同时避免了瓣提升的需要。总之，这些因素可能提高了这类缺损治疗的可预测性。

方法和材料

本文介绍了一种应用独特的手术方法治疗深／宽的牙龈退缩的三个典型病例。此方法创造了一种带有“embossed 上皮”的SECTG，其设计与治疗部位相适应。该文介绍了这种手术方法的细微差异，且观察了每位患者标准的术前检查和牙周手术过程。

第一个病例（图1）是一位35岁女性患者，因左上尖牙的牙龈退缩的美观问题就诊。结缔组织取自靠近第一或者第二前磨牙的腭侧(图2a)。第一切口是沿被选择牙齿龈缘下的扇贝形切口。瓣的大小和形状应精确模仿牙龈退缩或缺损的形状，以保证被保留上皮在受瓣区的正确对位。第一切口的深度小于15号刀片斜面宽度的一半。

随后，在邻近牙齿的远中龈乳头做牙槽嵴顶的切口（crestal incison）。同样，深度保持在最小。行半厚瓣切口，分别向第一切口的根方和侧方延伸约3mm以确定供瓣的范围。为了从供瓣区分离结缔组织，第二切口在瓣的外周垂直于上腭进行（图2b）。这样，整个移植结缔组织可与其下方的骨面分离（图2c）。

受瓣区的准备大致与Raetzke描述相同。在所涉及牙齿的颊侧行沟内切口。在牙间乳头区域行龈沟下切口以保存牙间区域的组织，从而减少形成“黑三角”的风险。垂直切口在邻近牙齿的最近轴角处进行。向侧面和根方分离半厚瓣，形成一个“信封样”瓣。分离确保骨膜保留在骨面。这一准备方法在受瓣区形成了一个接受移植组织的口袋。从患者缺损区的组织袋观察，带有“embossed上皮”的结缔组织瓣的大小和范围一目了然（图1b）。

图1a 第一位患者，左上尖牙的深／宽的Miller II度牙龈退缩

图1b 将SECTG放置在缺损的牙龈处

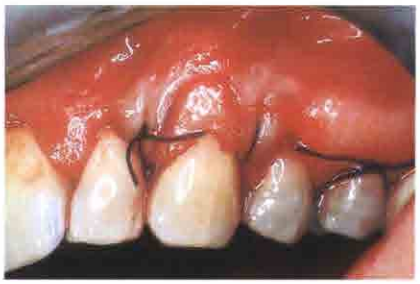

图1c 4个0丝线悬吊缝合固定移植结缔组织。无瓣提升

图1d 受瓣区术后2周

图1e 受瓣区术后8周

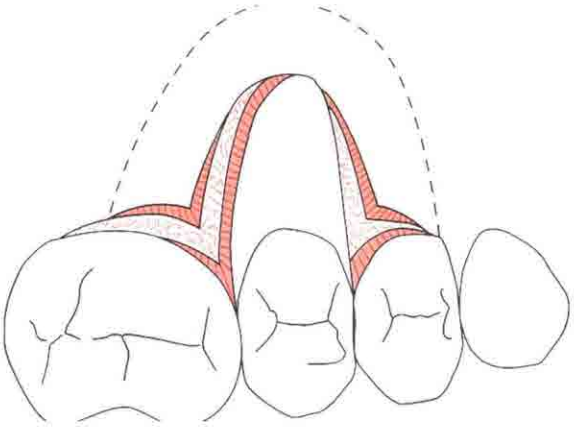

图2a 图示邻近腭侧前磨牙区域的供瓣区。显示半厚瓣的形状。与缺损区形状一致的上皮保留在结缔组织上

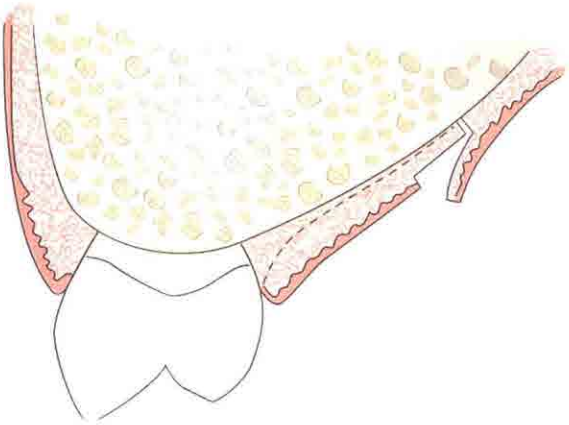

图2b 横断面观：供瓣区的移植结缔组织。围绕瓣周进行垂直于上腭的第二切口以游离供瓣组织

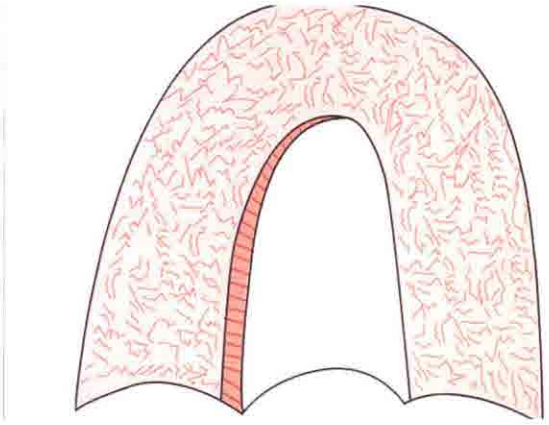

图2c 从上腭分离的结缔组织形状的示意图。注意已保留的"浮雕embossed"样上皮

对受瓣区的牙根表面进行根面平整和根面处理以去除病变牙骨质和异常的根面形态。结缔组织被"塞"进"信封袋"中，这样embossed的上皮完全覆盖龈退缩区域。采用连续悬吊的方法（4-0丝线）缝合组织使得颊舌侧龈乳头和瓣严密对位。瓣并非独立缝合，也没有做任何冠向提升（图1c）。同样，在腭侧区域围绕供瓣区的牙齿进行连续悬吊缝合（4-0丝线）。

用纱布对手术区域压迫1～3min，并放置牙周塞制剂1周。给患者开止痛药，并指导患者用洗必泰漱口2次/d，每次1min。1周后去除牙周塞制剂并拆线，对患者进行口腔卫生指导。患者在术后定期复查（图1d和1e）。

第二个病例是一名55岁患者，因右上尖牙的美观问题就诊（图3a）。同样，结缔组织瓣的获取方法同前，并且"塞入"受瓣口袋后缝合。采用5-0单股尼龙线进行多个的间断缝合，将移植组织与周围瓣固定（图3b～c）。此方法对于愈合初期减少瓣的移动很有必要。4个月后可以观察到满意的临床疗效（图3d）。

图3a 第二位患者，右上尖牙深且宽的Miller Ⅱ度牙龈退缩

图3b 获取的带有"embossed上皮"的SECTG

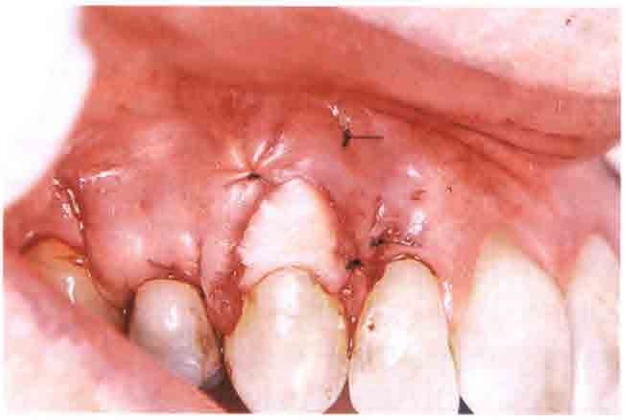

图3c 采用4个0丝线连续悬吊缝合固定移植的结缔组织。此外，用5个0尼龙线行"单圈固定结缝合"（tacking sutures），使移植的组织与周围组织固定。未作瓣提升

图4a 第三位患者，两个相邻的牙龈退缩需要治疗。带有"embossed上皮"的SECTG覆盖于缺损处以显示移植组织的范围

图3d 治疗后4个月受瓣区的临床表现

图4b 移植组织放置于"上皮袋"内。同样，不需做瓣提升

第三个病例只展示了部分内容以证实治疗相邻2个缺损的瓣的获取同样可行（图4）。邻近的缺损区位于右下前磨牙。与前两个病例供瓣区来自腭侧一样，此病例中第一、第二前磨牙均采用。这种瓣的准备和分离需要特别细心以保持瓣的完整性。

讨论

文中所述的手术方法发展用以处理深／宽的Miller Ⅰ度和Ⅱ度的牙龈退缩，此类缺损不完全根面覆盖的风险更大。这种技术的主要特征是在SECTG的冠方边缘保留的"浮雕embossed"上皮组织，其形状可精确地与被治疗的缺损范围相吻合。而通常，结缔组织瓣的这部分组织在缝合时是暴露的，有推迟和（或）不完全愈合的风险。保留缺损形状的上皮组织的作用是双重的。首先，移植组织和受瓣区的上皮组织本能地具有愈合的潜能，这避免了更加费时费力的后天的愈合过程。其次，即使embossed的上皮脱落，其保留在移植结缔组织上的阶段已经保护了下方结缔组织的完整性。通过保护下方结缔组织较长时间，愈合过程就更加有利且更具有可预测性。

经典的SECTG没有应用保留的上皮，而是在缝合时对缺损区未做保护。虽然如此，在受瓣区可预测性地形成附着的角化上皮。这些结果归结于Karring等人概括的外胚层-间叶组织的相互作用的生物原理。Karring等人证实，牙槽黏膜的上皮组织迁移经过移植的角化上皮下的结缔组织时，有转化的发生。即，迁移的牙槽黏膜非角化上皮在移植的结缔组织

上发展形成了角化上皮。

Karring等人提出，做为外胚层-间叶组织相互作用的结果，邻近的结缔组织诱导其上方上皮的发展方向。他们的研究发现，迁移的上皮组织可从非角化诱导转化为角化上皮。同样，在经典的SECTG方法中，迁移经过腭部结缔组织的邻近牙槽黏膜的边缘上皮转化为角化组织。这样，这种转化组织解释了治疗结束时形成的宽附着龈（ZAG）。

为了更长时间保护暴露的SECTG的结缔组织，并期望增加可预测结果，瓣提升技术一度被提倡。然而，瓣提升并没有显著增加附着龈宽度，提升的瓣组织仍然未发生角化。但是，在未进行瓣提升的SECTGs却发生了附着龈宽度的增加。因此，我们不禁要问，为什么在SECTG合并瓣提升方法中，覆盖了来自角化上皮下的结缔组织的上皮保持非角化状态？答案就在手术方法本身。仔细审核手术过程，推测半厚瓣下方含有牙槽（非角化）结缔组织并非毫无道理。正是这层毗邻的结缔组织诱导了瓣上皮的发展方向，而并非移植的深层结缔组织角化影响。因此，被瓣覆盖的移植结缔组织的任何部分均丧失其在治疗区域增加角化附着龈宽度的潜能。因此，正如本文所介绍的避免瓣提升的这一手术方法，有利于在治疗区域形成更宽的附着龈（ZAG）。

总之，本文介绍的改良SECTG是为了通过增加根面覆盖的可能性、形成足够的附着龈宽度使愈合最佳化，能够应用于难治疗的深／宽Miller Ⅰ度和Ⅱ度牙龈退缩。这一领域的深入研究将有助于发现利于这类缺损治疗成功的其他因素。

《唇腭裂手术图谱》

作者Kenneth E.Salyer，医学博士，国际公认的颌面外科专家和学术带头人，国际颌面外科学院和达拉斯医院唇腭裂治疗中心的创始主席。主译者为石冰教授，医学博士。现任四川大学华西口腔医院唇腭裂外科教授、博士研究生导师、唇腭裂外科主任、华西口腔医学院及口腔医院副院长、美国微笑列车西南西北片区专家组组长、全国唇腭裂学组组长。

书中共分七个章节，分别介绍了单侧唇裂唇鼻畸形的初期修复、单侧唇裂术后继发唇鼻畸形的二期修复、双侧唇裂唇鼻畸形的初期修复、双侧唇裂修复术后唇鼻畸形的二期整复、腭裂整复术、咽成形术以及单、双侧唇腭裂伴发骨性畸形的矫正。书中图文并茂，详细呈现了唇腭裂整复的治疗过程。希望这本书为我国广大从事唇腭裂临床治疗的医师提供有益的参考，丰富广大同仁对唇腭裂的认识，使大家结合各自的经验与理论，从本地、本单位的实际情况出发，不断提高唇腭裂治疗水平。

本书60万字，大16开，精装，定价288元，策划编辑：张怡泓。



《复制义齿》

16开，全彩铜版纸印刷，定价：120元。由中日两国知名的口腔临床专家联合编撰而成的实用专著，已经在全国出版发行。作者从“义齿与习惯”的观点论述了义齿和口腔状况的关系，复制义齿的意义、用途及要点，设计和制作中的关键，以及复制义齿的保养和义齿上菌斑的控制等方面的内容，并通过对典型病例分析，结合大量精美图片，使口腔医师和医学生全面深入地了解复制义齿在口腔治疗中的应用。本书实用性、指导性强，适合口腔医师、技师和医学生阅读。

欲购者请与人民军医出版社函购部联系。电话：010-51927252；联系人：王兰。